

# CHELACE ZONULÁRNÍ KERATOPATIE V DLOUHODOBÉM SLEDOVÁNÍ

Kristian P., Cholevík D.

Gemini oční klinika Ostrava

*Autoři práce prohlašují, že vznik i téma odborného sdělení a jeho zveřejnění není ve střetu zájmů a není podpořeno žádnou farmaceutickou firmou. Práce nebyla zadána jinému časopisu ani jinde otištěna, s výjimkou kongresových abstrakt.*



MUDr. Petr Kristian  
Gemini oční klinika Ostrava  
Zdeňka Chalabaly 3041/2  
Bělský Les  
700 30 Ostrava  
E-mail: kristian.petr@gmail.com

Do redakce doručeno dne: 15. 3. 2022

Přijato k publikaci dne: 30. 7. 2022

## SOUHRN

**Cíl:** Referovat klinické výsledky terapie zonulární keratopatie chelací v dlouhodobém sledování.

**Materiál a metody:** Retrospektivně byla zhodnoceny dlouhodobé výsledky 5 pacientů (5 očí) se symptomatickou zonulární keratopatií se sledovací dobou minimálně 6 měsíců, u kterých byla provedena chelace 2% EDTA na postiženém oku ve studovaném období od 4/2018 do 3/2021. Sledovací doba byla 9–37 měsíců.

**Výsledky:** U všech pacientů došlo k výraznému zlepšení lokálního nálezu a zvýšení transparence rohovky. Efekt terapie byl verifikován na barevné fotografiích předního segmentu i na AS-OCT vymizením hyperreflektivních ložisek subepiteliálně a doprovodných optických stínů. Pooperačně tím bylo umožněno detailnější zobrazení hlubších vrstev rohovky a dalších struktur předního segmentu. U nemocného s potenciálem zlepšení vidění se rovněž podařilo významně zlepšit zrakové funkce. U dalších tří pacientek s bolestmi postiženého oka došlo k ústupu bolesti a profitovaly z operace i kosmeticky.

**Závěr:** Na základě našich zkušeností i dříve publikovaných sdělení je chelace rohovky pomocí EDTA schopna kauzálně řešit patologii a zlepšit vidění u očí s potenciálem zrakových funkcí. Současně u dlouhodobě drážděných očí tlumí diskomfort a působí analgeticky. Operace je vhodná i pro amaurotické kosmeticky nevzhledné bulby, neboť úspěšná intervence zachovávající bulbus a zlepšující vzhled takovýchto očí vede ke spokojenosti a subjektivnímu zvýšení kvality života pacientů.

**Klíčová slova:** zonulární keratopatie, chelace, ethylendiamintetraoctová kyselina, EDTA, předně segmentová optická koherenční tomografie, OCT

## SUMMARY

### CHELATION OF BAND KERATOPATHY IN LONG-TERM MONITORING

**Aim:** To report the clinical results of chelation of band keratopathy in long-term follow-up.

**Material and methods:** The long-term results of 5 patients (5 eyes) with symptomatic band keratopathy with a follow-up period of at least 6 months, in whom 2% EDTA was chelated on the affected eye in the study period from April 2018 to March 2021, were retrospectively evaluated. The follow-up period was 9–37 months.

**Results:** In all patients, there was a significant improvement in the local findings and an increase in the transparency of the cornea. The effect of therapy was verified on a color photograph of the anterior segment and on AS-OCT by the disappearance of subepithelial hyperreflective foci and accompanying optical shadows. Postoperatively, this enabled a more detailed visualization of the deeper layers of the cornea and other structures of the anterior segment. In a patient with the potential to improve vision, it was also possible to significantly improve visual functions. In the other three patients with pain in the affected eye, the pain subsided, and they also benefited cosmetically from the operation.

**Conclusion:** Based on our experience and previously published reports, EDTA corneal chelation is able to causally resolve the pathology and improve vision in eyes with visual potential. At the same time, it reduces discomfort and has an analgesic effect in long-term irritated eyes. The operation is also suitable for amaurotic, cosmetically unsightly bulbs, as a successful intervention preserving the eye and improving the appearance of such eyes leads to satisfaction and a subjective increase in the quality of life of the patients.

**Keywords:** band keratopathy, chelation, ethylenediaminetetraacetic acid, EDTA, anterior segment optical coherence tomography, OCT

Čes. a slov. Oftal., 78, 2022, No. 5, p. 250–256

## ÚVOD

Zonulární keratopatie patří mezi degenerativní onemocnění rohovky způsobené ukládáním vápenatých iontů do Bowmanovy membrány a předního stroma-

tu rohovky v interpalpebrální štěrbině [1] (Obrázek 1). Hlavním minerálem tvořící depozita je hydroxyapatit, což je komplex tvořený primárně vápníkem a fosfátem [2]. Často se jedná o komplikaci chronických zánětlivých a degenerativních očních onemocnění [3]. Mechanis-

mus tvorby depozit vápníku v rohovce je neznámý [4,5]. Choroba začíná obvykle bezpříznakově při limbu v horizontálních meridiánech. Při progresi postupně tvoří horizontální pruh táhnoucí se středem rohovky. Rychlost postupu onemocnění je variabilní, mohou to být měsíce až několik let, nicméně rapidnější vývoj bývá popisován u suchých očí [5,6]. Kalciové soli jsou běžnou součástí krevního séra i jiných tělních tekutin jakými jsou slzy či komorová voda. Precipitace vápníku v rohovce může být důsledkem většího vypařování slz v interpalpebrální oblasti, což zvyšuje koncentraci solutů, nebo nižšího pH v této oblasti. Patologie se může vyskytnout v kterémkoliv věku, děti nevyjímaje [5,7–9].

Etiologie tohoto onemocnění může být oční, většinou podmíněná u jinak zdravých jedinců, metabolická a hereditární. Mezi oftalmologické příčiny řadíme především chronické záněty přední uvey (např. při juvenilní idiopatické artritidě), chronickou keratitidu, déle trvající edém rohovky, přítomnost silikonového oleje v přední komoře, poúrazový stav či ftízu bulbu po opakovaných chirurgických zákrocích [1,10]. Chronické záněty způsobující elevaci pH očního povrchu mohou podporovat precipitaci solí vápníku [9]. Z metabolických poruch je třeba myslet především na onemocnění, jež jsou spojena se zvýšenou hladinou kalcia a fosforu v krevním séru, například hyperparatyroidismus, sarkoidóza, hypervitaminóza D a diseminované nádory s metastázami v kostech. Také sekundární hyperparatyroidismus provázející chronické renální selhání může vyvolat toto onemocnění [5,11]. Jsou popisovány i případy zonulární keratopatie způsobené vyšší hladinou vápníku v séru na podkladě dlouhodobé imobilizace či osteoporózy [12]. Dalším možným rizikovým faktorem je hyperurikémie [1]. Mezi lokální faktory vyvolávající onemocnění patří konzervanty v očních kapkách (benzalkoniumchlorid), či preservanty s obsahem rtuti

v pilokarpinu [5,9]. Předpokládaným přímým spouštěčem choroby je i kombinovaná topická léčba betablokátozem timololem s topickými steroidy [3]. Byl popsán i familiární výskyt choroby, například v souvislosti s vzácnou bialelickou mutací SLC4A4 vedoucí k depozici hydroxyapatitu v Bowmanově vrstvě [1,7,13].

Typické obtíže nemocných představují oční diskomfort, pocit cizího tělíska, bolest, slzení a fotofobie. Opacifikace centra rohovky působí pokles zrakové ostrosti a glare [2,14]. Akumulace vápníku může porušit oční povrch a vést k recidivujícím erozím rohovky [4].

Nejčastějšími indikacemi k zákroku jsou pokles zrakové ostrosti a perzistující diskomfort. Dalšími důvody pro intervenci bývá nemožnost vyšetření zadního segmentu a kosmeticky nevzhledný bulbus [5,7,13].

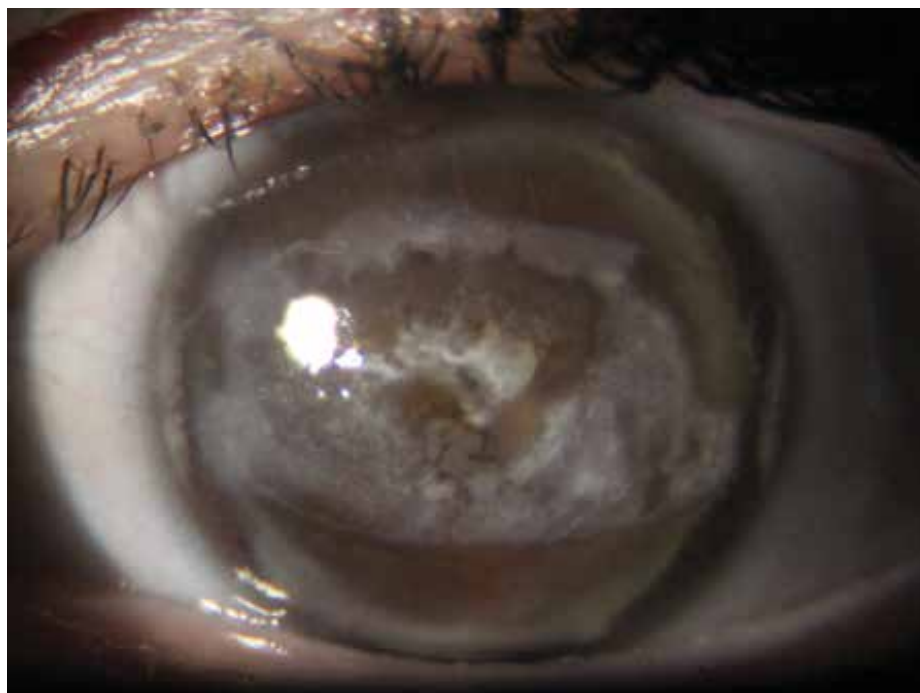Při diagnostice a přesném zhodnocení postižení lze kromě standardního vyšetření na šterbinové lampě a fotodokumentace využít i předně segmentovou optickou koherenční tomografii (AS-OCT) [15].

Mezi léčebné strategie řadíme chelaci ředěnou 1–2% ethylendiamintetraoctovou kyselinou (EDTA), superficiální keratektomií či laserovou léčbu pomocí fototerapeutické keratektomie (PTK) excimerem po odstranění epitelu rohovky [15,16]. V případě chelace je na konci zákroku zpravidla nutná i mechanická debridement.

Cílem práce je retrospektivní zhodnocení pooperačních výsledků operačního řešení zonulární keratopatie metodou chelace na našem pracovišti.

## MATERIÁL A METODY

Retrospektivně byly vyhodnoceny dlouhodobé výsledky terapie pacientů se zonulární keratopatií, kteří byli lé-



**Obrázek 1.** Zonulární keratopatie pacientky č. 4

čení chelací 2% EDTA na našem pracovišti. Autoři prostudovali zdravotní dokumentaci všech nemocných s touto diagnózou vyšetřených na naší klinice ve sledovaném období tří let od dubna roku 2018 do března 2021. Do souboru byli zařazeni všichni symptomatictí nemocní, kteří byli indikováni a podstoupili terapii chelací a zároveň sledovací doba byla minimálně šest měsíců.

Vstupně byla u všech pacientů odebrána podrobná anamnéza a současně bylo před zákrokem i po zákroku provedeno komplexní oftalmologické vyšetření včetně zhodnocení stavu v arteficiální mydriáze (tropicamidum 1% gtt). Dále byla zhotovena barevná fotodokumentace nálezu na předním segmentu oka a vyšetření pomocí předně segmentové optické koherenční tomografie Fourier-Domain AS-OCT system (Optovue Inc., Fremont, CA, USA) s rohovkovým adaptačním nastavcem CAM-L. U všech nemocných bylo provedeno zobrazení rastru, v celkovém počtu 17 horizontálních skenů centrální části rohovky. Délka jednotlivých řezů byla 6 mm. Pomocí zabudovaného softwaru byla měřena tloušťka zachycených patologických ložisek a zaznamenána nejvyšší naměřená hodnota.

Všechny zákroky byly provedeny stejným chirurgem. Operace proběhly standardním způsobem za aseptických kautel na operačním sále v kombinované lokální topické a infiltrační anestezii oxybuprocaini hydrochloridum (Benoxi 0,4% gtt, Unimed Pharma) a articaeni hydrochloridum + epinephrini hydrochloridum (Supracain 4% inj., Zentiva). Po provedení mechanické abraze epitelu v rozsahu postižení byl opakovaně topicky sušením (sugi) aplikován a oplachován 2% roztok kyseliny ethylendiamintetraoctové (připravován v místní lékárně) až do vymizení opacifikace a obnovení transparence rohovky. Na konci zákroku bylo postižené oko k redukci pooperační bolestivosti překryto terapeutickou kontaktní čočkou, která byla ponechána do reepitelizace povrchu.

Jako profylaxe bakteriální infekce byl do operovaného oka aplikován 3 týdny levofloxacinum hemihydricum (Oftraquix gtt, Santen Oy) 4x denně.

Pooperačně byli pacienti společně s klinickým vyšetřením dotazováni na subjektivní pocity (přítomnost bolesti, kosmetický vzhled oka a celkovou spokojenost se zákrokem). Dále byl hodnocen vliv na zrakovou ostrost, objektivní vzhled na barevné fotografii předního segmentu a přítomnost hyperreflektivních ložisek na OCT.

Sledovací doba po výkonu se pohybovala v rozmezí 9–37 měsíců.

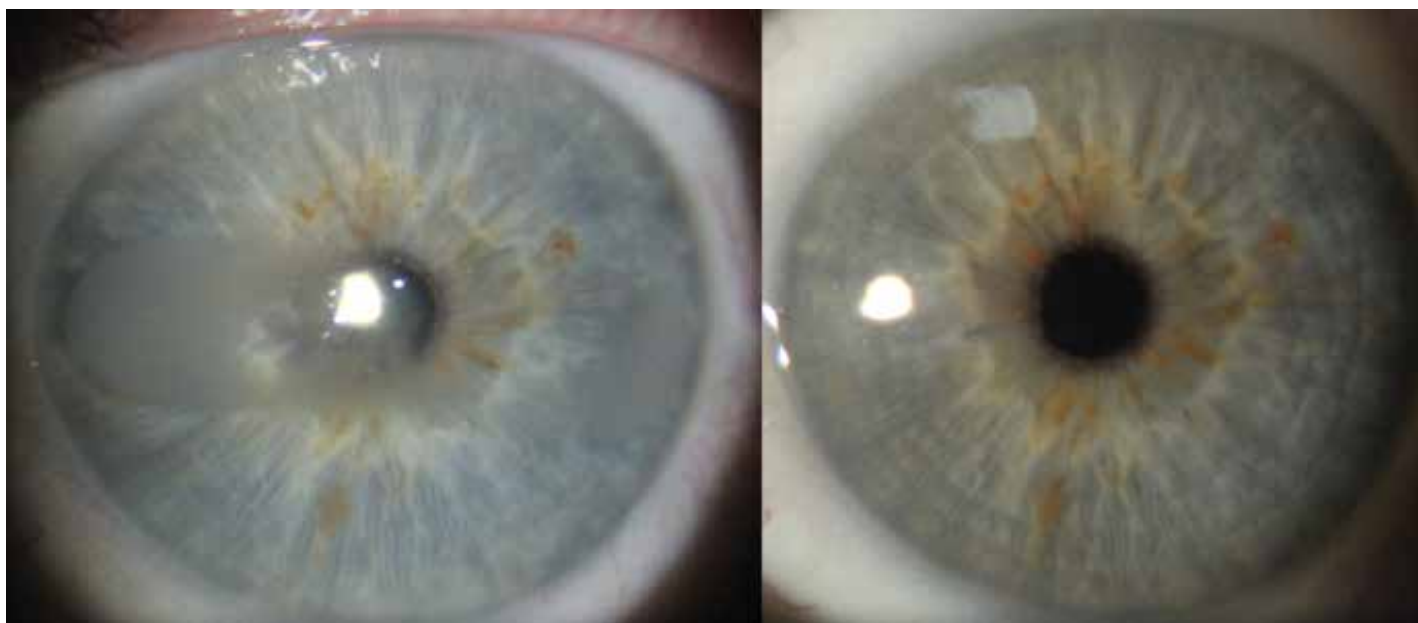## VÝSLEDKY

Ve studovaném období bylo konzultováno celkem 18 pacientů s touto diagnózou průměrného věku 63 let (v rozmezí 18–85 let). Dvakrát častěji jsme pozorovali onemocnění u žen, v pěti případech byly postiženy obě oči. Mezi hlavní obtíže ve většině případů (72 %) patřily kosmetické hledisko a irreverzibilní ztráta zrakových funkcí.

Terapii chelací podstoupilo pět symptomatických nemocných (pět očí). V souboru převažovaly ženy v poměru 4:1.

Klíčovými faktory k indikaci intervence byly významný pokles zrakové ostrosti v kombinaci s pocitem cizího tělesa pod víčkem postiženého oka u jednoho nemocného (muže), v ostatních případech (čtyř žen) se jednalo o dlouhodobý diskomfort, bolestivé, kosmeticky nevzhledné bulby.

U všech žen se jednalo o unilaterální onemocnění. U jediného muže bylo postižení oboustranné, nicméně léčeno bylo pouze symptomatické levé (nedominantní) oko. Bilaterální poškození rohovky u tohoto nemocného bylo zřejmě v souvislosti s dlouhodobou lokální aplikací anti-



**Obrázek 2.** Vlevo předoperační nález pacienta č. 1, vpravo kompletní remise – 3 roky po operaci

glaukomatik s obsahem benzalkoniumchloridu (timololi maleas + dorzolamidi hydrochloridum, Dorzogen combi, Famar). Tento pacient byl také léčen pro systémovou hyperurikémii, která rovněž mohla hrát úlohu v etiologii onemocnění.

Etiologie zonulární keratopatie tří ze čtyř nemocných žen zahrnovaly anamnesticky opakované chirurgické zákroky před mnoha lety na jiných pracovištích. Zdravotní dokumentace byla ve většině případů nedohledatelná. Jedna pacientka prodělala penetrující poranění rohovky s následnou suturou po těžkém pádu. Bulbus se podařilo zachovat, nicméně zrakové funkce zůstaly na úrovni slepoty a došlo k posttraumatické ftíze, která byla zřejmě příčinou keratopatie. S výjimkou této pacientky byly všechny oči léčeny lokálními preparáty pro glaukomovou neuropatii. Dvěma pacientkám souboru byla na jiných pracovištích nabídnuta enukleace, se kterou se však odmítly smířit. Stručnou demografickou a klinickou charakteristiku našeho souboru popisuje Tabulka 1.

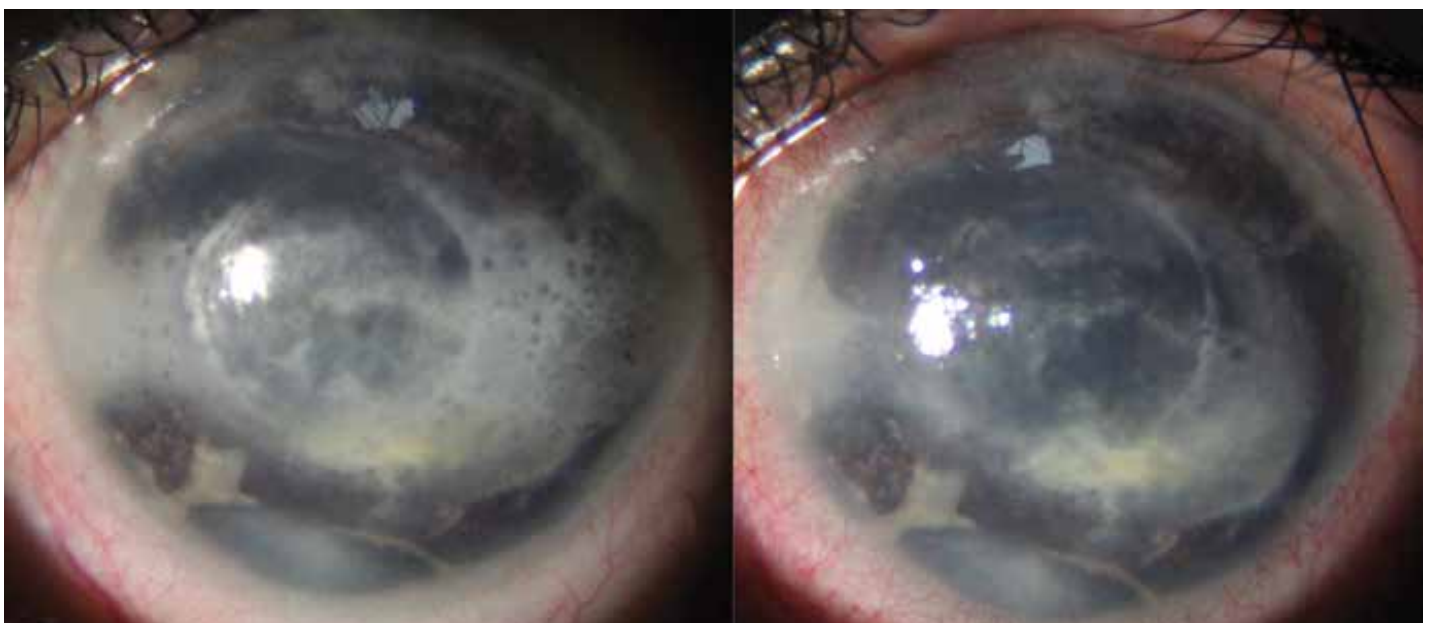
Žádný z výkonů nebyl komplikován. Ve všech případech došlo ke zlepšení, u tří nemocných byla navozena

kompletní remise onemocnění a obnovena transparence rohovky (Obrázek 2). Ve zbylých dvou případech se při hlubším postižení stromatu podařila odstranit většina patologických depozit (Obrázek 3). U všech pacientů došlo po reepitelizaci k vymizení bolestivosti a k významnému snížení diskomfortu postiženého oka, což patřilo k nejčastějším předoperačním obtížím. Současně s vymizením opacit a dráždění bulbu se zlepšil i kosmetický vzhled, což všechny pacientky hodnotily na dotaz velmi kladně. U jediného nemocného s potenciálem zrakových funkcí došlo k významnému zlepšení zrakové ostrosti z 0,6 (logMAR) na 0,1 (logMAR) a efekt přetrvává i tři roky po operaci.

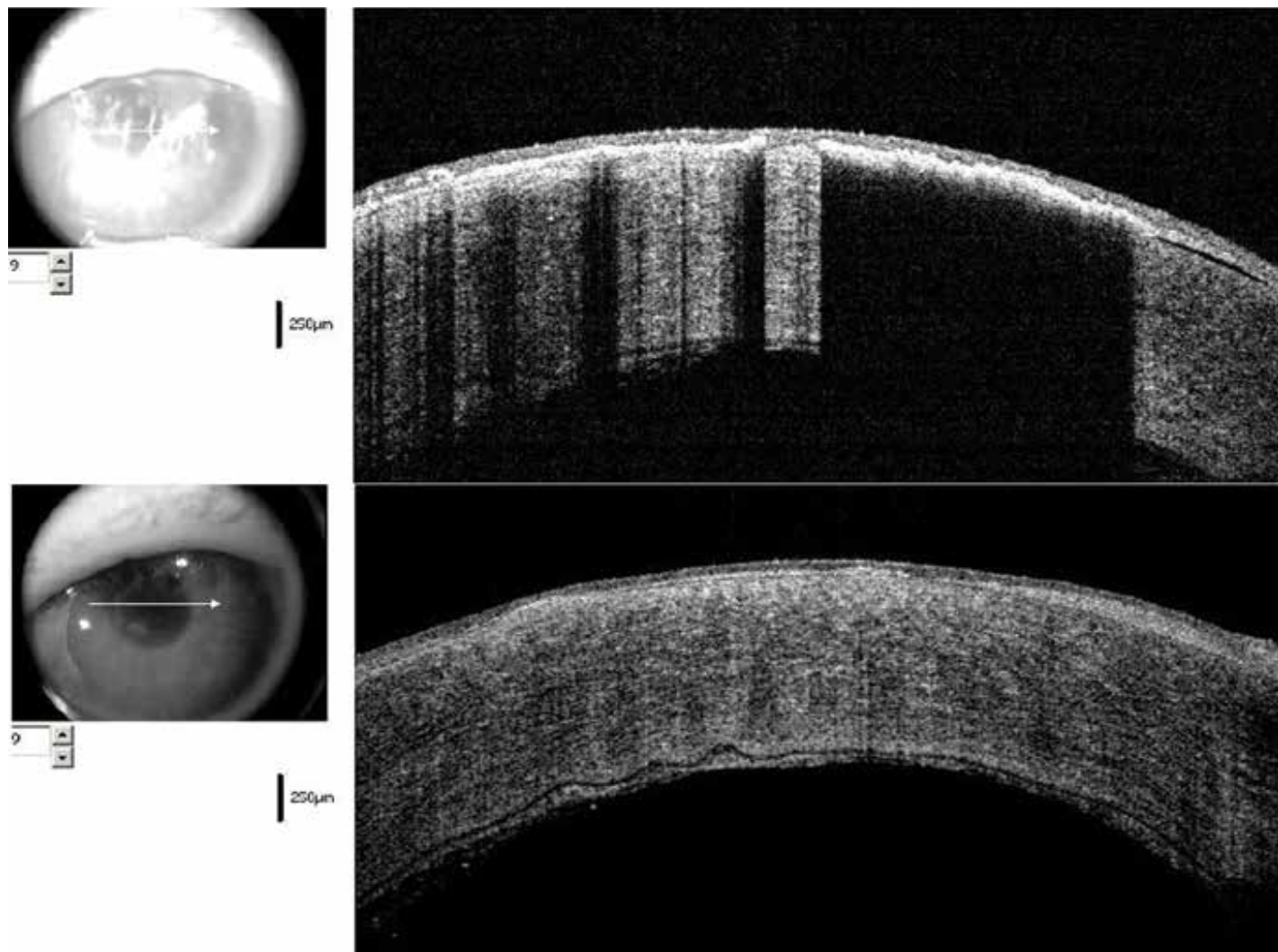
Ve všech léčených případech došlo při zobrazení pomocí AS-OCT ke zmenšení rozsahu či absolutnímu vymizení hyperreflektivních ložisek subepiteliálně. Současně s vymizením optického stínu za vrstvou vápenatých solí bylo umožněno zobrazení hlubších vrstev rohovky (Obrázek 4). Třem pacientům, u kterých maximální tloušťka hyperreflektivních plak na OCT nepřesahovala 70 μm, bylo dosaženo kompletní remise choroby. U zbylých

**Tabulka 1.** Klinická a demografická charakteristika souboru. OD – oko pravé, OS – oko levé, PPV – pars plana vitrektomie, LIRI – laserová iridotomie

Pacient	Věk	Lateralita postižení	Etiologie zonulární keratopatie	Užívaná lokální antiglaukomatika
muž 1	79	OS	hyperurikémie, dvojkombinace antiglaukomatik	Timolol + Dorzolamid (Dorzogen combi, Famar)
žena 2	85	OD	posttraumatický ftizický bulbus	žádná
žena 3	54	OS	amauróza po amoci sítnice před lety, sekundární glaukom	Timolol + Latanoprost (Xalacom, Pfizer)
žena 4	34	OS	stav po opakovaných PPV před 20 lety, sekundární glaukom	Timolol (Timolol-POS, Ursapharm)
žena 5	70	OS	absolutní glaukom, stav po opakovaných antiglaukomových operacích (LIRI, trabekulektomii)	Latanoprost (Xalatan, Pfizer) + Brimonidin (Luxfen, Pharmstustulln)



**Obrázek 3.** Vlevo předoperační nález pacientky č. 3, vpravo pooperační stav stejného oka



**Obrázek 4.** Srovnávací snímek předně segmentového OCT. Předoperační stav nahoře, nález půl roku po operaci dole

dvou nemocných, u kterých se podařilo odstranit jen část patologických plak, byla maximální tloušťka 118, respektive 133  $\mu\text{m}$ .

U žádného z našich nemocných jsme nepozorovali peroperační či pooperační komplikace terapie. Srovnání předoperačního a pooperačního stavu shrnuje Tabulka 2.

## DISKUZE

Zonulární keratopatii poprvé popsal v roce 1848 Dixon jako chronické degenerativní onemocnění charakterizované šedobělavými opacitami v povrchových vrstvách rohovky v interpalpebrální štěrbině [12,13,17]. Mezi pásem keratopatie a limbem rohovky obvykle pozorujeme transparentní oblast. Typický je vzhled „švýcarského syra“, který způsobují rohovkové nervy prostupující Bowmanovou vrstvou [17]. Ačkoliv se jedná o chronickou chorobu, byly popsány i případy akutního výskytu, například rapidní rozvoj postižení po intrakamerálním podání Viscoatu (chondroitin sulfátu-sodium hyaluronátu, Alcon), který byl ponechán v přední komoře při ne-

komplikované operaci katarakty [18]. Sodium hyaluronát v topickém podání (umělé slzy) zvyšuje riziko zonulární keratopatie. Rovněž nitrooční injekce (například tkáňového aktivátoru plazminogenu – tPA) nebo penetrující keratoplastika mohou vést k akutnímu rozvoji této patologie (v řádu dnů) [3,10].

Hloubku a stupeň postižení rohovky na našem pracovišti standardně verifikujeme před zákrokem předně segmentovou optickou koherenční tomografií a kontrolujeme po celou dobu pooperačního sledování. Kalciové opacity se zobrazují jako superficiální hyperreflektivní vrstva v oblasti Bowmanovy membrány s charakteristickým stínem. Metoda umožňuje zobrazit přesný rozsah vápenatých plak obdobně jako histologické vyšetření [15]. Pooperačně můžeme touto technikou vyšetřit vnitřní vrstvy rohovky a zachytit eventuální subklinickou rekurenci choroby. Dosud však nebyla publikovaná práce dokumentující využití AS-OCT u souboru léčených pacientů se zonulární keratopatií. V literatuře se objevilo jen několik kazuistik [15,19]. Z našich klinických zkušeností je tato metoda schopná detailně zobrazit patologii jednotlivých struktur rohovky a změřit maximální tloušťku patologických plak. Toto zob-

**Tabulka 2.** Předoperační a pooperační výsledky všech nemocných. CT – cizí těleso, KZO – korigovaná zraková ostrost

Pacient	Subjektivní potíže	Subjektivní hodnocení po zákroku	KZO předoperační (LogMAR)	KZO pooperační (LogMAR)	Maximální tloušťka hyperreflektivní vrstvy na oči předoperačně (μm)	Maximální tloušťka hyperreflektivní vrstvy na oči pooperačně (μm)	Objektivní hodnocení po zákroku	Sledovací doba (měsíce)
muž 1	pokles zrakové ostrosti, pocit ct pod víčkem	úprava zrakových funkcí, vymizení pocitu ct	0,6	0,1	69	0	Kompletní remise	37
žena 2	oční diskomfort, kosmeticky nevzhledný bulbus	zlepšení vzhledu oka, spokojenost se zákrokem	světlocit incerta	světlocit incerta	67	0	Kompletní remise	25
žena 3	bolest, kosmeticky nevzhledný bulbus	bez bolesti, zlepšení vzhledu oka, spokojenost	bez světlocitu	bez světlocitu	133	34	Parciální zlepšení	17
žena 4	bolest, kosmeticky nevzhledný bulbus	bez bolesti, zlepšení vzhledu oka, spokojenost	bez světlocitu	bez světlocitu	118	44	Parciální zlepšení	12
žena 5	bolest, kosmeticky nevzhledný bulbus	bez bolesti, zlepšení vzhledu oka, spokojenost	bez světlocitu	bez světlocitu	69	0	Kompletní remise	9

razení nám tedy může pomoci lépe odhadnout prognózu a efekt následné terapie. U našich nemocných s menším rozsahem postižení (maximální tloušťka plaky 69 μm) se podařilo odstranit opacity rohovky kompletně, zatímco u dvou pacientek s hlubším postižením přesahujícím 100 μm jsme pozorovali pouze částečné zlepšení. Obdobně Yang et al., kteří léčili 2 pacienty s maximální hloubkou patologie 96 μm pomocí fototerapeutické keratektomie, navodili kompletní remisi choroby [19].

Nejčastěji používané strategie léčby symptomatických pacientů zahrnují chelaci pomocí EDTA a laserovou terapii pomocí PTK. Někteří chirurgové používají kombinaci obou zmíněných technik [20,21]. Možným doplňkem této kombinované operace může být i současné překrytí defektu amniovou membránou [20]. Dalšími citovanými alternativními metodami jsou Nd: YAG či keratektomie diamantovou frézku [2]. Cílem léčby je odstranit opacity kalcia, obnovit hladký oční povrch [4,14], a tím umožnit zlepšení zrakových funkcí. U dětí může být důvodem i prevence vzniku amblyopie [8]. Potenciální problémy související s abrazií epitelu u těchto terapeutických přístupů zahrnují pooperační bolestivost, přechodné zhoršení zrakové ostrosti, prolongované hojení a riziko recidivy [20]. Při léčbě PTK je třeba také počítat s hypermetropickým shiftem refrakční vady. Některá pracoviště využívají k prevenci bolestivosti po chelaci zpětnou repozici elevovaného epitelu, obdobně jako při refrakční operaci LASEK (Laser Epithelial Keratomileusis) [6]. V pokročilých případech je indikována lamelární transplantace rohovky [1].

Na naší klinice používáme k léčbě symptomatické zonulární keratopatie téměř výhradně chelaci 2% EDTA. Ve většině publikovaných prací je indikací k operaci zhoršení zrakové ostrosti či diskomfort oka. U našich pacientek byl rovněž důležitým aspektem v rozhodování k intervenci vzhled postiženého oka, což bývá lékaři někdy opomíjeno. Zejména pro ženy může být toto hledisko podstatným parametrem ke zvýšení kvality života.

V závislosti na etiologii může být cílem léčby zlepšení zrakových funkcí. S ohledem na základní diagnózy u našich pacientů došlo ke zlepšení vidění v našem souboru u jednoho pacienta. Velký soubor nemocných léčených chelací popsali Al-Hity a kol. Ti provedli zákrok u 108 symptomatických pacientů, přičemž se podařilo zachovat nebo zlepšit zrakové funkce v 79,8 % případů [13]. Najjar a kol. provedli operaci touto technikou u 65 očí 54 pacientů. Měsíc po operaci se zlepšila korigovaná zraková ostrost o dva a více řádků Snellenových optotypů u 17 očí [17]. Po kombinované operaci chelací a PTK s amniovou membránou byla korigovaná zraková ostrost stabilizována či zlepšena u všech 11 očí [20]. Vedle zrakové ostrosti je častou indikací i diskomfort oka a bolestivý bulbus. Spadea a kol. referovali redukci očního diskomfortu

vaného epitelu, obdobně jako při refrakční operaci LASEK (Laser Epithelial Keratomileusis) [6]. V pokročilých případech je indikována lamelární transplantace rohovky [1]. Na naší klinice používáme k léčbě symptomatické zonulární keratopatie téměř výhradně chelaci 2% EDTA. Ve většině publikovaných prací je indikací k operaci zhoršení zrakové ostrosti či diskomfort oka. U našich pacientek byl rovněž důležitým aspektem v rozhodování k intervenci vzhled postiženého oka, což bývá lékaři někdy opomíjeno. Zejména pro ženy může být toto hledisko podstatným parametrem ke zvýšení kvality života. V závislosti na etiologii může být cílem léčby zlepšení zrakových funkcí. S ohledem na základní diagnózy u našich pacientů došlo ke zlepšení vidění v našem souboru u jednoho pacienta. Velký soubor nemocných léčených chelací popsali Al-Hity a kol. Ti provedli zákrok u 108 symptomatických pacientů, přičemž se podařilo zachovat nebo zlepšit zrakové funkce v 79,8 % případů [13]. Najjar a kol. provedli operaci touto technikou u 65 očí 54 pacientů. Měsíc po operaci se zlepšila korigovaná zraková ostrost o dva a více řádků Snellenových optotypů u 17 očí [17]. Po kombinované operaci chelací a PTK s amniovou membránou byla korigovaná zraková ostrost stabilizována či zlepšena u všech 11 očí [20]. Vedle zrakové ostrosti je častou indikací i diskomfort oka a bolestivý bulbus. Spadea a kol. referovali redukci očního diskomfortu

fortu a zvýšení transparence rohovky u svých nemocných po léčbě EDTA v kombinaci s laserem [21]. Pozitivní efekt jsme pozorovali i u všech našich nemocných.

Neméně důležitým indikátorem spokojenosti pacientů je i kosmetický efekt operace, který může být zejména u žen zásadní. Práci, které by se zabývaly tímto hlediskem, je velmi málo. Im a kol. publikovali kompletní vymizení kalciových plak u všech nemocných a s tím korelující zlepšení vzhledu postižených bulbů [20]. Naše pozorování je v souladu s výsledky této práce, neboť u tří pacientů došlo ke kompletní regresi onemocnění. U ostatních došlo k vymizení většiny patologických ložisek, což bylo potvrzeno i na OCT skenech. Touto technikou je možné detailně zobrazit hlubší vrstvy rohovky, které byly předoperačně nevyšetřitelné. Současně nám může pomoci zobrazením hloubky hyperreflektivních plak předoperačně lépe odhadnout pravděpodobnost kompletní restituce onemocnění. Limitem této vyšetřovací metody je z našeho pohledu absence možnosti přesné objektivizace rozsahu plochy zonulární keratopatie.

V literatuře je zmiňováno i riziko recidivy onemocnění. Lokalizovanou recidivu depozit vápníku popsal ve svém souboru Al-Hity u 25 očí (28 %), ale opakovanou léčbu vyžadovaly pouze čtyři případy (4,5 %) [13]. U našich pacientů jsme recidivy během sledovací doby nezaznamenali.

## ZÁVĚR

Chelace rohovky pomocí EDTA je efektivní a bezpečná metoda léčby symptomatické zonulární keratopatie. Dle našich zkušeností i referovaných sdělení je schopna kauzálně řešit patologii a zlepšit zrakové funkce u očí s potenciálem na vidění. Současně tlumí diskomfort a působí analgeticky u dlouhodobě drážděných očí. Operace je vhodná i pro amaurotické kosmeticky nevzhledné bulby, neboť úspěšná intervence zachovávající bulbus a zlepšující vzhled takovýchto očí vede k subjektivnímu zvýšení spokojenosti pacientů.

## LITERATURA

1. Kanski JJ, Bowling B. *Clinical Ophthalmology: a systematic approach*. 7th ed. Edinburgh: Elsevier Saunders; 2003. 909.
2. Lee ME, Ouano DP, Shapiro B, Fong A, Coroneo MT. "Off-the-Shelf" K2-EDTA for Calcific Band Keratopathy. *Cornea*. 2018 Jul;37(7):916-918.
3. Wee-Min Teh, Mohtar Ibrahim. Acute band keratopathy formation after penetrating keratoplasty: A case report. *J Acute Dis*. 2015 Oct;4(4):338-340.
4. Jhanji V, Rapuano CJ, Vajpayee RB. Corneal calcific band keratopathy. *Curr Opin Ophthalmol*. 2011 Jul;22(4):283-289.
5. Yanoff M, Duker JS. *Ophthalmology*. 3rd. ed. Mosby Elsevier inc.; 2009. 1528.
6. de Ortueta D, Schreyger F, Baatz H. Band keratopathy: a modified treatment. *Eur J Ophthalmol*. 2006 Jul-Aug;16(4):618-520.
7. Ali SF, Edmond JC, Suelflow JR, Coats DK, Yen KG. Band keratopathy in children previously treated with diode laser for type 1 retinopathy of prematurity. *J AAPOS*. 2019 Aug;23(4):232-234.
8. Nascimento H, Yasuta MK, Marquezan MC, et al. Uveitic band keratopathy: child and adult. *J Ophthalmic Inflamm Infect*. 2015 Dec;5(1):35.
9. Pavličić-Astalos J, Lacmanović-Loncar V, Petric-Vicković I, et al. Eye drops preservative as the cause of corneal band keratopathy in long-term pilocarpine hydrochloride treatment. *Acta Clin Croat*. 2012 Mar;51(1):107-111.
10. Elad Moisseiev, Assaf Gal, Lia Addadi, Dan Caspi, Gabi Shemesh, Adi Michaeli. Acute calcific band keratopathy: Case report and literature review. *J Cataract Refract Surg*. 2013;39(2):292-294.
11. Weng SF, Jan RL, Chang C, et al. Risk of Band Keratopathy in Patients with End-Stage Renal Disease. *Sci Rep*. 2016;6:28675.
12. Myška V, Havlůjová L. Primární zonulární keratopatie [Primary zonular keratopathy]. *Cesk Oftalmol*. 1966;22(5):386-391. Czech.
13. Al-Hity A, Ramaesh K, Lockington D. EDTA chelation for symptomatic band keratopathy: results and recurrence. *Eye (Lond)*. 2018 Jan;32(1):26-31.
14. Bee CR, Koenig LR, Hwang ES, Koenig SB. Removal of calcific band keratopathy without ethylenediaminetetraacetic acid (EDTA) in eyes with limited visual potential. *Clin Ophthalmol*. 2018 Oct 1;12:1895-1899.
15. Mansour AM, Haddad R. Optical coherence tomography of band keratopathy. *BMJ Case Rep*. 2016 Dec 30;2016:bcr2016218216.
16. Autrata R, Rehůrek J, Holousová M. Přínos PTK v léčbě povrchových afekcí rohovky u dětí [Phototherapeutic keratectomy in the treatment of corneal surface disorders in children]. *Cesk Slov Oftalmol*. 2002;58(2):105-111. Czech.
17. Najjar DM, Cohen EJ, Rapuano CJ, Laibson PR. EDTA chelation for calcific band keratopathy: results and long-term follow-up. *Am J Ophthalmol*. 2004 Jun;137(6):1056-1064.
18. Nevyas AS, Raber IM, Eagle RC Jr, Wallace IB, Nevyas HJ. Acute band keratopathy following intracameral Viscoat. *Arch Ophthalmol*. 1987 Jul;105(7):958-964.
19. Yang YL, Jian Q, Liu B, et al. Fourier-domain optical coherence tomography-guided phototherapeutic keratectomy for the treatment of anterior corneal scarring. *Int J Ophthalmol*. 2020 Nov 18;13(11):1720-1726.
20. Im SK, Lee KH, Yoon KC. Combined ethylenediaminetetraacetic acid chelation, phototherapeutic keratectomy and amniotic membrane transplantation for treatment of band keratopathy. *Korean J Ophthalmol*. 2010 Apr;24(2):73-77.
21. Spadea L, Giannico MI, Iannaccone A, Pistella S. Excimer laser-assisted phototherapeutic keratectomies combined to EDTA chelation for the treatment of calcific band keratopathy. *Eur J Ophthalmol*. 2020 Nov 5:1120672120969033.