

# INTRAVENÓZNÍ TROMBOLYTICKÁ TERAPIE NEARTERITICKÉ OKLUZE ARTERIA CENTRALIS RETINAE.

## PŘEHLED

Janská K.<sup>1</sup>, Bodnár R.<sup>1</sup>, Janský P.<sup>2</sup>, Vosko M.<sup>3</sup>

<sup>1</sup>Oční oddělení ON Příbram

<sup>2</sup>Neurologická klinika 2. LF UK a FN Motol, Praha

<sup>3</sup>Department of Neurology 2, Kepler Universitätsklinikum, Med Campus III, Linz, Austria

*Autoři práce prohlašují, že vznik i téma odborného sdělení a jeho zveřejnění není ve střetu zájmů a není podpořeno žádnou farmaceutickou firmou. Práce nebyla zadána jinému časopisu ani jinde otištěna, s výjimkou kongresových abstrakt a doporučených postupů.*

Do redakce doručeno dne: 15. 5. 2021

Přijato k publikaci dne: 31. 8. 2021

Publikováno on-line: 10. 12. 2021



MUDr. Kamila Janská  
Oční oddělení ON Příbram  
Generála R. Tesaříka 80  
261 01 Příbram  
E-mail: kamila.janska@post.cz

### SOUHRN

Okluze arteria centralis retinae (central retinal artery occlusion, CRAO) je formou ischemické cévní mozkové příhody. Jedná se o akutní stav, který často vede k těžkému poškození zraku či slepotě a může předcházet dalším cerebrovaskulárním příhodám. Vzhledem k nedostatku vědeckých dat nejsou k dispozici postupy založené na důkazech pro léčbu tohoto onemocnění. Žádná z konzervativních terapií se neukázala jako efektivní. Výsledky některých dosud publikovaných studií poukazují na vhodnost podání intravenózní trombolýzy ve stejném režimu jako při léčbě ischemické cévní mozkové příhody.

Cílem práce je vytvořit přehled publikovaných klinických studií zabývajících se intravenózní trombolytickou terapií okluze arteria centralis retinae, zhodnotit její efektivitu a bezpečnost a navrhnout optimální algoritmus akutní péče o pacienty s tímto onemocněním.

Ze souhrnné analýzy dat relevantních studií vyplývá, že významného zlepšení centrální zrakové ostrosti dosáhlo celkově 45 % pacientů při podání alteplázy do 4,5 hodiny od počátku příznaků. Výskyt nežádoucích účinků v tomto časovém okně nebyl významný. Intravenózní trombolytická terapie CRAO se tak jeví jako efektivní a bezpečná. K potvrzení tohoto závěru však kvalitní data z prospektivní randomizované studie zatím chybí, první dvě takové studie již však probíhají. Zásadní je neodkladný transport do nejbližšího centra vysoce specializované cerebrovaskulární péče či péče o pacienty s iktem, kde je vedle podání intravenózní trombolýzy zajištěna i následná observace, vyšetření etiologie a nasazení optimální sekundární prevence.

**Klíčová slova:** okluze arteria centralis retinae, trombolýza, altepláza, zraková ostrost

### SUMMARY

## INTRAVENOUS THROMBOLYTIC THERAPY FOR ACUTE NONARTERITIC CENTRAL RETINAL ARTERY OCCLUSION. A REVIEW

Central retinal artery occlusion (CRAO) is a form of acute ischemic stroke. It is a critical condition that often leads to severe visual loss or blindness and can be a harbinger of further cerebrovascular events. Due to the lack of scientific data, there are no effective evidence-based forms of therapy for this condition. None of the conservative therapies have proven effective. The results of some previously published studies suggest a benefit of intravenous thrombolytic therapy in the same regimen as in the treatment of ischemic stroke.

This work aims to present an overview of published clinical studies focused on the use of intravenous thrombolysis for CRAO, evaluate its efficacy and safety, and propose an optimal diagnostic and therapeutic algorithm for acute management of CRAO.

Summary statistics of patient data from relevant studies indicate that a significant visual acuity improvement was achieved by a total of 45 % of patients receiving alteplase within 4.5 hours of symptoms onset. The occurrence of adverse events in this time window was not significant. Intravenous thrombolytic therapy in CRAO thus appears to be effective and safe. However, we still lack data from adequate prospective randomized controlled trials to confirm this conclusion. To date, two randomized trials are being conducted. The intravenous thrombolysis administration, patient monitoring, etiologic workup, and setting of effective secondary prevention should be ensured at the centre of highly specialized cerebrovascular care. Urgent transport of the CRAO patient to the nearest centre is essential.

**Key words:** central retinal artery occlusion, thrombolysis, alteplase, visual acuity

Čes. a slov. Oftal., 78, 2022, No. 3, p. 101–109

## ÚVOD

Okluze arteria centralis retinae (central retinal artery occlusion, CRAO) je akutní stav, který často vede k těžkému poškození zraku či slepotě. 95 % všech okluzí arteria centralis retinae vzniká na tromboembolickém podkladě a nese označení nearteritická forma CRAO [1]. Data popisující incidenci CRAO jsou velmi variabilní. Roční incidence je udávána v rozmezí 1–15 případů na 100000 obyvatel [2]. Incidence akutní CRAO (příznaky kratší dobu než 48 hodin) je výrazně nižší, dosahuje hodnoty 0,85 na 100000 obyvatel [3]. Incidence stoupá s věkem, průměrný věk pacienta je mezi 65 a 70 lety [4,5]. Oboustranný výskyt je popsán u 1–2 % pacientů [6]. Ačkoliv u většiny pacientů po okluzi nastane spontánní zlepšení centrální zrakové ostrosti, pouze u 17 % můžeme hovořit o zlepšení zraku na funkční úroveň [7].

Dle aktuální definice American Heart Association a American Stroke Association je okluze arteria centralis retinae (společně s uzávěrem arteria ophthalmica) řazena mezi ischemické cévní mozkové příhody (CMP) [8]. Doporučené postupy v léčbě akutní CRAO nejsou zatím pro nedostatek relevantních dat českými a evropskými odbornými neurologickými a oftalmologickými společnostmi definovány. Řada terapeutických postupů v léčbě CRAO (např. paracentéza přední komory, masáž bulbu, hyperbarická oxygenoterapie, intravenózní terapie acetazolamidem či manitolem, terapie nitráty sublingválně, hemodiluce) byla hodnocena v klinických studiích, kde neprokázala vyšší účinnost než placebo [2,7,9,10]. To platí i o užití intraarteriální trombolýzy lokálně podávané do arteria ophthalmica – jediná provedená randomizovaná studie EAGLE z roku 2010 byla ukončena pro neúčinnost a výrazně vyšší míru komplikací v intervenční skupině [11]. American Academy of Ophthalmology v současném doporučení z roku 2019 pro management akutní CRAO doporučuje urgentní transport pacienta do nejbližšího iktového či komplexního cerebrovaskulárního centra s cílem observace za hospitalizace vzhledem k zvýšenému riziku ischemické CMP, vyšetření etiologie a nasazení účinné sekundární prevence. Jako kontroverzní terapeutický postup, s hodnocením kvality důkazu IIA, označuje podání intravenózní trombolýzy (IVT) [10].

IVT je zavedenou léčbou akutní ischemické CMP, v praxi užívanou i v léčbě akutní CRAO [12]. Jedinými schválenými trombolýtiky k léčbě akutní ischemické CMP jsou v dnešní době altepláza (tkáňový aktivátor plasminogenu, t-PA, firemní název preparátu Actilyse®) a tenektepláza (geneticky modifikovaný t-PA, umožňuje bolusové podání, firemní název preparátu Metalyse®). Použití jiných fibrinolytických agens je výrazně nedoporučováno pro nižší účinnost a vyšší riziko komplikací [13]. Ačkoliv použití IVT v léčbě CRAO zatím nemá oporu v aktuálních doporučených postupech, provedené studie naznačují, že IVT může být u pacientů s CRAO za určitých okolností prospěšná [7,14–20].

### Cévní zásobení sítnice a patogeneze CRAO

Oční bulbus je vyživován (stejně jako celá orbita i některé další struktury nazální, obličejové a meningeální)

z arteria ophthalmica (AO). Tato tepna je u více než 90 % populace první intradurální větví arteria carotis interna (ACI), ze které se nejčastěji odděluje hned za průchodem sinus cavernosus. Vzácně může být AO větví arteria carotis externa, jiného segmentu ACI či dokonce jiné intrakraniální tepny. Ve svém průběhu má četné anastomózy mezi intrakraniálním a extrakraniálním cévním řečištěm [21].

Arteria centralis retinae (ACR) je první větví AO a zásobuje vnitřní vrstvy sítnice. Vrstvy sítnice zevně od plexiformní vrstvy jsou vyživovány z choroidálního plexu (povodí arteria ciliaris posterior, větve AO). Průběh ACR můžeme rozdělit na tři části: intraorbitální segment (od odstupu z AO až po místo, kde tepna proniká durálním vakem), intravaginální segment (volný průběh cévy mezi optickým nervem a jeho obaly) a segment intraneurální (ACR uvnitř samotného zrakového nervu). Poté se objevuje na papile zrakového nervu, kde se větví. Průměr arterie při výstupu z papily je přibližně 160 µm [22]. ACR je zúžena na dvou místech svého průběhu: při průniku durálním vakem a při průchodu přes lamina cribrosa [23]. Tato dvě zúžení představují nejpravděpodobnější místa usazení embolu při CRAO [24]. ACR je konečnou artérií a nemá žádné významné anastomózy [21]. U 10–30 % populace existuje variantní zásobení makulární oblasti prostřednictvím arteria cilioretinalis. Jedná se o větev arteria ciliaris posterior brevis a není tak závislá na průchodnosti ACR. Její přítomnost může ochránit okresek centrálního vidění při CRAO [25,26].

Uzávěr ACR způsobí přerušení krevního zásobení a okamžité narušení funkce sítnice. Okludovaná arterie se může časně spontánně rekanalizovat a krevní zásobení obnovit. Trvá-li však okluze příliš dlouho, následuje ireverzibilní poškození tkáně a zrakové funkce zůstávají trvale poškozené [1]. Studie na zvířecích modelech (opice makak rhesus) ukázaly, že retinální buňky tolerují absolutní ischemii 120–240 minut [27]. Často však v praxi při CRAO není zásobení přerušeno zcela a přežití retinálních buněk tak může být prodlouženo. Bylo popsáno, že rekanalizace až 270 minut (4,5 hodiny) od nástupu symptomů může alespoň část světločivných buněk zachránit [28–33]. Tato doba též koresponduje s časovým oknem pro podání trombolýzy u akutní ischemické CMP [6,7,24].

### Etiologie a rizikové faktory CRAO

Cévní rizikové faktory byly popsány u 78 % pacientů s CRAO a jsou shodné s těmi u pacientů s ischemickou CMP. Arteriální hypertenze byla zaznamenána u 73 % pacientů, kritická stenóza ACI u 22 %, fibrilace síní u 20 % a chlopenní srdeční vady u 17 % pacientů s uzávěrem ACR [34]. U pacientů po CRAO existuje, zejména v prvních čtyřech týdnech po okluzi, zvýšené riziko ischemické CMP, které dosahuje 3–6 % [34,35]. U 20–24 % pacientů s CRAO byla popsána současná ischemická CMP. Jedná se převážně o asymptomatické drobné léze detekovatelné jen pomocí MRI [36].

Stejně jako u ischemické CMP byly v literatuře popsány desítky chorob a patologických stavů, které mohou vést

či přispět k CRAO. Jedná se však většinou jen o zmínky v případových studiích a není tak k dispozici dostatek systematických dat, aby bylo možné stanovit přesné zastoupení jednotlivých příčin, které se navíc často kombinují [37–40]. Určité zjednodušení představuje zařazení do etiologické klasifikace. V praxi nepoužívanější systém představuje klasifikace TOAST pro ischemické CMP, která rozděluje etiologické situace do pěti skupin (onemocnění velkých cév, kardioembolizace, onemocnění malých cév, jiná určená příčina a nezjištěná příčina) [41]. Nejvýznamnější etiologickou skupinou odpovědnou za vznik CRAO je onemocnění velkých cév (makroangiopatie), kdy nejčastěji dochází k embolizaci z aterosklerotických plátů ipsilaterální ACI, méně často se můžeme setkat s embolizací z oblouku aorty. Druhou nejvýznamnější příčinou je kardioembolizace, nejčastěji při fibrilaci síní, kdy dochází k embolizaci trombu utvořeného v levé srdeční síni [37,42]. Kromě stázy krve, vyvolané omezením kontrakční schopnosti myokardu při arytmií, přispívá ke vzniku trombu též poškození endotelu a hyperkoagulační stav v levé síni [43]. Další etiologickou skupinu představuje onemocnění malých cév (mikroangiopatie), kdy je tepna postižena degenerativními procesy při arteriální hypertenzi či diabetes mellitus. Mezi skupinu ostatních příčin lze zařadit zejména vaskulitidy, nezánětlivé vaskulopatie, genetické mikroangiopatie a hyperkoagulační stavy [37,41,42]. V případě spojení s vaskulitidou, nejčastěji temporální arteritidou, hovoříme o tzv. arteritické CRAO, která tvoří přibližně 5 % všech případů CRAO [1]. Vyskytuje se obvykle u pacientů nad 50 let a klinickými příznaky odlišujícími ji od neareritické formy jsou bolesti hlavy, celková únava, polymyalgie, hubnutí nejasné etiologie či klaudikace při žvýkání. V laboratorních výsledcích je vždy přítomná vysoká hodnota sedimentace erytrocytů. Na očním pozadí není patrný embolus [6,20]. Od neareritické CRAO ji může odlišit též absence "spot sign" na ultrazvukovém vyšetření [44]. Arteritická CRAO má odlišný management s terapeutickým využitím kortikoidů a v naší práci se jí nezabýváme. U významné části pacientů s CRAO (stejně jako s ischemickou CMP) zůstává etiologie nezjištěna. Důvodem může být nedostatečné vyšetření, souběh více možných zjištěných příčin či skutečná kryptogenicita. Přesné určení etiologie je však klíčové k následnému nastavení optimální sekundární prevence (antiagregační či antikoagulační terapie) [6,10].

### Klinický obraz CRAO

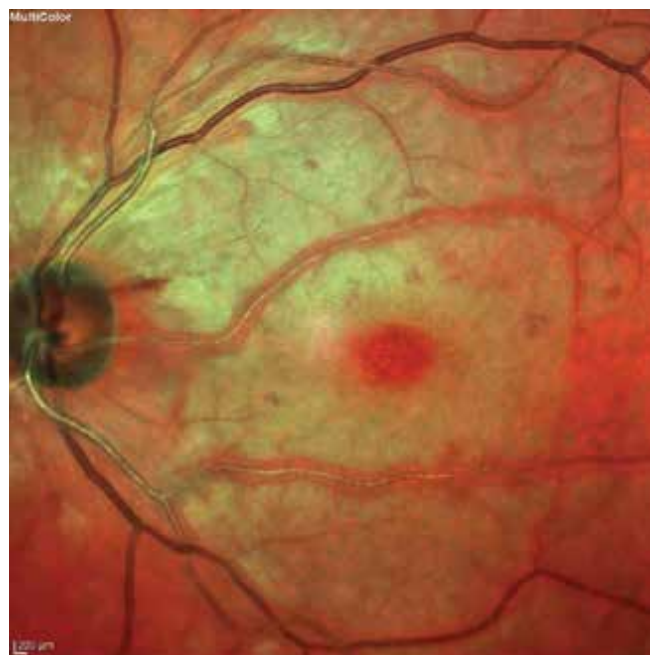
Hlavním klinickým příznakem CRAO je bezbolestný náhlý monokulární pokles či ztráta zrakových funkcí. Velikost poklesu centrální zrakové ostrosti (CZO) závisí na míře obstrukce ACR a variabilní přítomnosti arteria cilioretinalis. CZO tak může kolísat od zcela zachované zrakové ostrosti po nejistě zaznamenaný světlocit. Samotnému uzávěru mohou případně předcházet epizody amaurosis fugax [10].

Vývoj stavu sítnice po CRAO doprovázejí typické změny na očním pozadí. V časné fázi po okluzi bývají změny na očním pozadí velice diskrétní či zcela chybí. Klasicky

popisovaný bělavý vzhled sítnice s třešňovou skvrnou v makule se obvykle rozvíjí až po několika hodinách trvajícím uzávěru (Obrázek 1). Bledý vzhled sítnice je způsoben opacifikací vrstvy sítnicových nervových vláken při ischemickém edému [10,24]. Edém narůstá s časem od nástupu ischemie a jeho velikost můžeme kvantifikovat měřením tloušťky sítnice na OCT [45]. Obraz třešňové skvrny vzniká díky kontrastu prokrvené choroidey (jejíž cévní zásobenění není při CRAO narušeno) prosvítající centrem makuly oproti okolní bledé, edematózní sítnici. Mezi další typické nálezy na očním pozadí u CRAO patří segmentace krevního sloupce v cévách, změna arteriovenózního poměru a atenuace arterií. Vždy pozorujeme relativní aferentní pupilární defekt, jehož stupeň koreluje s mírou ischemie [10,46].

Embolická obstrukce ACR se nejčastěji nachází retrobulbárně, u 40 % pacientů s CRAO však lze na očním pozadí detekovat fragmenty těchto embolů [46,47]. Jejich vzhled může poukázat na možnou etiologii CRAO [48]. Nejčastěji se setkáváme se zářivě žlutými a lesklými emboly smíšenými (Hollenhorstovy plaky), tvořenými cholesterolem, fibrinem a trombocyty. Tyto emboly se obvykle nachází v místě větvení sítnicových arterií a pochází nejčastěji z ateromatózních plátů ACI, srdečních chlopní či aortálního oblouku. Jiným častým typem jsou elongované bělavé emboly, složením čistě trombocytární, etiologicky vázané na fibrilaci síní [37]. Třetí nejčastější druh embolů je tvořen vápníkem a fibrinem, je bělavé barvy a obvykle pochází z kalcifikovaných srdečních chlopní. Všechny typy embolů podléhají fibrinolýze [24].

Po několika týdnech od okluze je možné zaznamenat atrofii optického nervu a přítomnost cilioretinálních kolaterál. U 18 % pacientů se do pěti měsíců od okluze rozvíjí



**Obrázek 1.** Bledý vzhled sítnice s třešňovou skvrnou v makule – příznaky CRAO trvajících 6,5 hodiny  
CRAO – central retinal artery occlusion

rubeóza duhovky doprovázená elevací nitroočního tlaku [49]. Neovaskularizace na terči je další možnou komplikací CRAO a její prevalence kolísá od 2,5 do 31,6 % [50].

### Studie hodnotící intravenózní trombolýzu u CRAO

První pokusy s podáním IVT v léčbě CRAO sice pocházejí již z roku 1966, širokého užití však tato terapie zatím nedosáhla a dodnes chybí rozsáhlejší prospektivní randomizovaná studie ke zhodnocení její účinnosti [51]. Výsledky dosud provedených studií shrnují dvě metaanalýzy. V práci, kterou publikoval Shrag et al. v roce 2015, byli pacienti s CRAO rozděleni do tří skupin (396 pacientů bez léčby, 419 pacientů léčených konzervativní terapií, 147 pacientů léčených IVT s užitím různých fibrinolytik) [7]. Z 34 pacientů trombolyzovaných do 4,5 hodiny od vzniku obtíží bylo popsáno významné zlepšení CZO u 17 pacientů (50 %). U pacientů léčených v časovém odstupu delším než 4,5 hodiny efekt IVT zaznamenán nebyl. V recentní metaanalýze autorů Wang et al. z roku 2020 bylo zařazeno 121 pacientů s CRAO léčených pouze alteplázou s výsledným významným zlepšením CZO u 62 pacientů (52 %) [52]. Čas od vzniku příznaků do IVT v této práci bohužel nebyl hodnocen. Výpovědní hodnota provedených metaanalýz je omezená, neboť zahrnují studie s heterogenní skladbou pacientů (po většinou okluzi

ACR či kombinované okluzi ACR a vena centralis retinae), použitím různých obsolentních fibrinolytických agens (streptokináza, urokináza), doplňujících terapeutických postupů (např. Wang et al. zařadil i data z čínské studie, kde byla spolu s IVT aplikována anticholinergně působící látka anisodine [53]) i různých časových oken pro provedení IVT. Definice významného zlepšení CZO také není mezi studii jednotná.

K aktuálnímu datu jsou k dispozici výsledky jen šesti studií (Tabulka 1), které hodnotí IVT s užitím alteplázy (studie s tenekteplázou zatím provedeny nebyly) u pacientů s CRAO – čtyři prospektivní intervenční studie, jedna retrospektivní analýza a jedna randomizovaná dvojitě zaslepená studie, která byla ukončena předčasně ve fázi II [15–20]. Do těchto studií bylo celkem zařazeno 109 pacientů, z nichž 58 (53 %) bylo léčeno IVT do 4,5 hodiny od nástupu symptomů. V pěti studiích byla trombolýza provedena v režimu, který je standardně používán při léčbě akutní ischemické CMP, tzn. intravenózně aplikovaná t-PA v dávce 0,9 mg/kg (maximálně však 90 mg), 10 % formou úvodního bolusu, zbytek formou 60minutové infuze [15,17–20].

V pilotní prospektivní studii z roku 2002 Kattah et al. léčil podáním IVT 12 pacientů s CRAO, z nichž šest obdrželo trombolýzu do 4,5 hodiny od nástupu obtíží [15]. U čtyř

**Tabulka 1.** Charakteristika studií hodnotících použití IVT u pacientů s CRAO v závislosti na čase od vzniku příznaků

Autor, rok, země	Typ studie	Počet pacientů	Průměrný věk (rozmezí) roky	Definice významného zlepšení CZO	Počet pacientů s podáním t-PA do 4,5 h od začátku příznaků	Počet pacientů s významným zlepšením CZO (t-PA 0-4,5 h)	Počet pacientů s podáním t-PA 4,5-6 h od začátku příznaků	Počet pacientů s významným zlepšením CZO (t-PA 4,5-6 h)
Kattah et al., 2002, USA	Pilotní studie, prospektivní	12	71,4 (53-89)	Parametry významného zlepšení CZO nedefinovány	6	4 (67 %)	N/A	N/A
Hattenbach et al., 2008, Německo	Prospektivní intervenční případová studie	28	63,3 (30-85)	Zlepšení CZO $\geq 3$ řádky Snellenova optotypu	7	3 (43 %)	10	4 (40 %)
Chen et al., 2011, Austrálie	Randomizovaná kontrolovaná studie	8	73	Zlepšení CZO $\geq 3$ řádky Snellenova optotypu	1	1 (100 %)	1	1 (100 %)
Nedelmann et al., 2015, Německo	Prospektivní intervenční případová studie	11	69,8 (45-88)	Výsledná CZO $\geq 0,6$ decimálně	7	2 (28 %)	1	1 (100 %)
Preterre et al., 2017, Francie	Retrospektivní analýza	30	62,5	Pokles $\geq 0,3$ logMAR	17	10 (59 %)	13	7 (54 %)
Schultheiss et al., 2018, Německo	Prospektivní intervenční případová studie	20	72,8 (47-92)	Výsledná CZO $\leq 0,5$ logMAR	20	6 (30 %)	0	0
<b>Celkový počet pacientů</b>		<b>109</b>			<b>58</b>	<b>26 (45 %)</b>	<b>25</b>	<b>13 (52 %)</b>

CRAO – central retinal artery occlusion, CZO – centrální zraková ostrost, h – hodina, t-PA – altepláza, IVT – intravenózní trombolýza

z šesti časně léčených pacientů (66 %) došlo ke zlepšení CZO, jeho míra však nebyla zaznamenána. V následném tříměsíčním sledování byl potvrzen dlouhodobý efekt terapie. Informace o pacientech, kterým byla IVT podána 4,5–6 hodin od vzniku příznaků, nejsou k dispozici. Významné komplikace podání IVT, včetně krvácení, nebyly zaznamenány.

V prospektivní studii, kterou publikoval Hattenbach et al. v roce 2008, bylo zařazeno 28 pacientů s CRAO léčených IVT [16]. Sedm pacientů bylo léčeno do 4,5 hodiny od nástupu symptomů, tři pacienti (43 %) dosáhli významného zlepšení CZO (o více než tři řádky Snellenova optotypu). Z 10 pacientů, kterým byla IVT podána 4,5–6 hodin od vzniku příznaků, bylo zlepšení CZO zaznamenáno u čtyř (40 %). U zbývajících pacientů léčených později než 6 hodin efekt IVT zaznamenán nebyl. V této studii bylo jako jediné ze zde zmiňovaných použita fixní dávka 50 mg t-PA. Pacientům bylo v následujících pěti dnech podáváno denně 1200 IU heparinu za současné monitorace aPTT (cílové hladiny 60–80 s). V této studii nebyly zaznamenány žádné krvácivé komplikace.

Výsledky dosud jediné randomizovaná dvojitě zaslepené studie publikoval Chen et al. v roce 2011 [17]. Zahnovala pouhých 16 pacientů s příznaky trvajícími 4 až 24 hodin. IVT byla podána osmi pacientům, pouze jeden pacient však obdržel trombolýzu do 4,5 hodiny a jeden do šesti hodin od nástupu obtíží. U obou těchto pacientů bylo zaznamenáno významné zlepšení CZO o více než tři řádky Snellenova optotypu při týdenní kontrole. Zlepšení CZO nebylo trvalé, na kontrole po šesti měsících byl opět patrný pokles zrakové ostrosti. U jednoho pacienta byl příčinou hemoftalmus při neovaskularizaci sítnice, u druhého pacienta nebyla příčina podrobněji vyšetřována. U zbylých šesti pacientů nebylo zaznamenáno žádné zlepšení CZO, vysvětlením by mohlo být pozdní podání trombolýzy (průměrný čas administrace t-PA od začátku obtíží byl 14,4 hod.  $\pm$ 6,5). V hodnocení bezpečnosti léčby byla popsána symptomatická intrakraniální hemoragie u jedné pacientky s cerebrální amyloidní angiopatií, po jejímž výskytu byla studie předčasně ukončena.

Zajímavé jsou výsledky studie, kterou publikoval Nadelmann et al. v roce 2015 [18]. Soubor 11 pacientů léčených IVT pro CRAO rozdělil do dvou skupin na základě přítomnosti tzv. retrobulbar spot sign (hyperechogenní struktury v místě ACR) na B-módu ultrazvuku. U sedmi pacientů, u kterých byla tato hyperechogenní struktura pozorována, nedošlo ke zlepšení CZO. Naopak ze čtyř pacientů s negativním nálezem retrobulbar spot sign dosáhli všichni zlepšení CZO, z toho dvěma byla IVT podána do 4,5 hodiny a dalším dvěma po 5,5, resp. 9 hodinách. Tato překvapivě absolutní korelace byla vysvětlována faktem, že pozitivní sonografický nálezy může ukazovat na přítomnost vápenného embolu, který je méně vhodný k trombolýze oproti embolům s větším zastoupením fibrinu. Podání IVT se v této studii obešlo bez krvácivých komplikací.

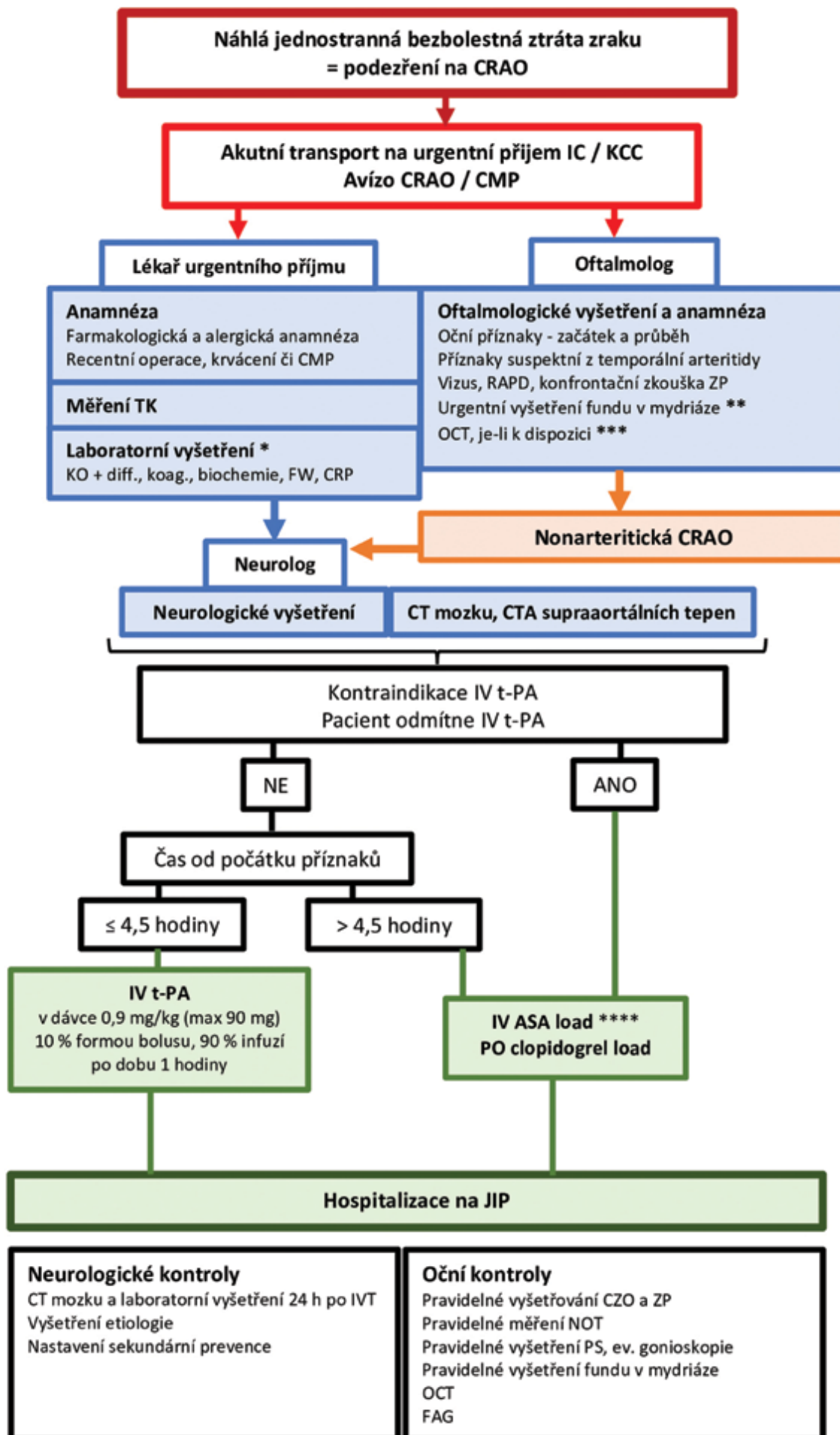
Préterre et al. ve své retrospektivní studii z roku 2017 hodnotí výsledky IVT v léčbě CRAO u 30 pacientů, z nichž

17 obdrželo trombolýzu do 4,5 hodiny a zbytek do šesti hodin od nástupu příznaků [19]. Celkově bylo popsáno signifikantní zlepšení CZO u 55 % pacientů. V této studii bylo zaznamenáno symptomatické intrakraniální krvácení u jednoho pacienta, kterému byl současně s trombolýzou podán intravenózně heparin, což je však v rozporu se souhrnem údajů o léčivém přípravku pro alteplázu. U dalších dvou pacientů byla popsána asymptomatická intrakraniální hemoragie, u jednoho pacienta hematurie. Ze zveřejněných dat se nedá určit, zda byl v těchto případech dodržen standardní postup IVT.

Schultheiss et al. do své studie z roku 2018 zařadil 20 pacientů s CRAO s trváním symptomů do 4,5 hodiny [20]. Po podání IVT došlo u šesti pacientů (30 %) k významnému zlepšení CZO. U dvou pacientů byly popsány komplikace IVT (orolinguální angioedém, krvácení z aneurysmatu břišní aorty), ze kterých se oba pacienti zotavili bez následků.

Ze shrnutí výsledků šesti popsaných studií vyplývá, že v celkovém vzorku 58 pacientů s podáním t-PA do 4,5 hodiny od počátku symptomů došlo ke zlepšení CZO u 26 pacientů (45 %), z nichž 22 pacientů splňovalo podmínky (definované pro danou studii) pro významné zlepšení CZO, u čtyř pacientů nebyla významnost zlepšení uvedena. Z 25 pacientů léčených 4,5–6 hodin od vzniku příznaků byl zaznamenán efekt IVT u 13 (52 %). V čase podání IVT nad 6 hodin byl efekt IVT potvrzen jen u jednoho pacienta. Při podání IVT do 6 hodin od vzniku příznaků tedy vypočtená 30% absolutní redukce rizika odpovídá vynikající hodnotě number needed to treat 3,3 (NNT, tj. počet pacientů, kteří musí podstoupit léčbu, aby jeden dosáhl příznivého výsledku). Pro srovnání: u ischemické CMP je NNT (příznivý výsledek definován hodnotou 0–2 na modifikované Rankinově škále) při podání IVT do 4,5 hodiny 14, při podání do 1,5 hodiny dosahuje NNT hodnoty 2 [53]. Dle dat z uvedených studií jsou komplikace standardně podané IVT u pacientů po CRAO do 4,5 hodiny od počátku příznaků nevýznamné. Četnost výskytu i závažnost intrakraniálních hemoragií narůstá s délkou prodloužení administrace IVT od vzniku symptomů. Příčinou může být hemoragická transformace konkomitantních asymptomatických ischemických CMP, vyvolaná podáním IVT po uplynutí bezpečného časového okna [36].

S cílem ověření účinnosti a bezpečnosti IVT v léčbě akutní CRAO v současné době probíhají dvě randomizované, dvojitě zaslepené, placebem kontrolované, multicentrické studie zařazující pacienty s příznaky CRAO trvající méně než 4,5 hodiny. Jedná se o francouzskou studii THEIA (NCT03197194, nábor do září 2022) a norskou studii TENCRAOS (NCT04526951, nábor do ledna 2024). Mezi vylučovací kritéria patří klinické či laboratorní známky temporální arteritidy, kombinované arteriovenózní okluze, těžké retinopatie (např. diabetická proliferativní retinopatie), přítomnost arteria cilioretinalis, nitrooční tlak nad 30 mmHg a CZO lepší než 0,05 (studie THEIA) či 0,1 (studie TENCRAOS). V obou studiích se předpokládá zařazení 70–80 pacientů, polovina bude léčena alteplázou (THEIA), resp. tenekteplázou (TENCRAOS). Kontrolní



**Obrázek 2.** Navržený diagnosticko-terapeutický algoritmus péče o pacienty s akutní neareritickou CRAO

CRAO – central retinal artery occlusion, ASA – kyselina acetylsalicylová, CMP – cévní mozková příhoda, CRP – C-reaktivní protein, CTA – CT angiografie, CZO – centrální zraková ostrost, FAG – fluorescenční angiografie, FW – sedimentace erytrocytů, h – hodina, IC – iktové centrum, IV – intravenózní, IVT – intravenózní trombolýza, KCC – komplexní cerebrovaskulární centrum, KO + diff. – krevní obraz s diferenciálním rozpočtem leukocytů, koag. – základní koagulační vyšetření, NOT – nitrooční tlak, OCT – optická koherenční tomografie, PS – přední segment, RAPD – relativní aferentní pupilární defekt, t-PA – altepláza, TK – krevní tlak, ZP – zorné pole

\* Z laboratorních výsledků vyčkáváme před podáním IVT pouze na výsledek glykémie, ev. na CRP při nálezu suspektním z temporální arteritidy. Na výsledky koagulačních parametrů čekáme jen pokud pacient užívá antikoagulantia nebo v případech podezření na trombocytopenii či krvácivou poruchu.

\*\* Oční vyšetření je zaměřené pouze na potvrzení diagnózy neareritické CRAO a vyloučení očních kontraindikací podání trombolýzy. Fundus je vyšetřen v arteficiální mydriáze, ev. nonmydriatickou fundus kamerou, je-li k dispozici.

\*\*\* OCT má svůj význam v diagnostice a zpřesnění údaje o době trvání CRAO (díky kvantifikaci edému sítnice).

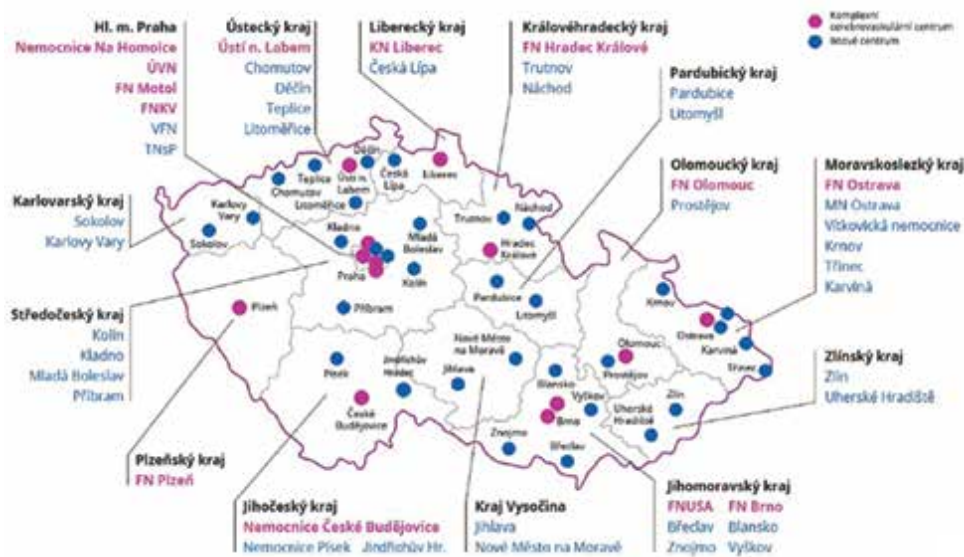
\*\*\*\* Duální antiagregaci nasazujeme v případech nepřítomnosti současné větší ischemické CMP (NIHSS > 3). V opačném případě použijeme pouze antiagregaci v monoterapii (ASA, či clopidogrel).

skupina v obou studiích bude léčena 300 mg kyseliny acetylsalicylové. V současnosti též končí nábor (do konce roku 2021) do mezinárodního registru Austrian Registry of Thrombolysis for Recovery of Vision in Acute Central Retinal Artery Occlusion (AR-VISION), který vedle hodnocení efektu IVT a analýzy rizikových faktorů porovnává též vliv IVT a konzervativního postupu v léčbě CRAO na počet ischemických lézí na MRI mozku.

**Diagnosticko-terapeutický algoritmus**

Péče o pacienty s CRAO se nachází na pomezí zájmu neurologie a oftalmologie a povědomí o optimálním managementu tohoto stavu není často u lékařů ani jedné odbornosti dostatečné. Dle amerického průzkumu by pacienta s akutní CRAO odeslalo do iktového centra pouze 18 % vitreoretinálních specialistů a 75 % neurologů [55]. Při absenci doporučení odborných společností navrhuje diagnosticko-terapeutický algoritmus pro management akutní CRAO, který vychází ze zažitého po-

stupu pro IVT v léčbě ischemické CMP v České republice (Obrázek 2). Při podezření na CRAO je nutné zajistit neodkladný transport pacienta do nejbližšího centra vysoce specializované péče o pacienty s iktem (dříve iktové centrum, 33x v ČR) nebo do centra vysoce specializované cerebrovaskulární péče (dříve komplexní cerebrovaskulární centrum, 13x v ČR) (Obrázek 3). V případě, že je pacient odeslán z oční ambulance je výhodné před transportem vyšetřit CZO a aplikovat mydriatika. Cílové pracoviště je posádkou vozidla záchranné služby informováno (avízo CRAO) o předpokládané době příjezdu, aby se zajistila připravenost neurologa a oftalmologa na urgentním příjmu. Po příjezdu do nemocničního zařízení je cílem minimalizovat prodlevu do podání IVT (tzv. door to needle time) co nejrychlejším provedením nezbytných diagnostických procedur. Lékař urgentního příjmu (ev. neurolog) odebere anamnézu, zajistí krevní odběry z vitální indikace a vyšetří pacienta se zaměřením na vyloučení kontraindikace IVT (zejm. intrakraniální či jiné význam-



**Obrázek 3.** Specializovaná centra pro léčbu cévní mozkové příhody v ČR

né akutní nebo recentní krvácení, nekontrolovatelný krevní tlak, hemoragická diatéza, účinná antikoagulační léčba, známé významné aneurysma či disekce, známá infekční endokarditis, peripartální období a další relativní kontraindikace). Oftalmolog potvrdí diagnózu nonarteritické CRAO a vyloučí oční kontraindikace podání IVT. Mezi oční kontraindikace (dle kritérií probíhajících studií THEIA a TENCRAOS) patří elevace nitroočního tlaku nad 30 mmHg, CZO lepší než 0,1, klinické či laboratorní známky temporální arteritidy, kombinovaná arteriovenózní okluze, větвовá okluze ACR, CRAO bez ischemie fovey, hemoftalmus, aktivní choroidální neovaskularizace, proliferativní diabetická retinopatie či jiná těžká retinopatie. Neurolog po vyloučení hemoragie na CT mozku indikuje podání trombolýzy a pacient je přijat na neurologickou jednotku intenzivní péče k monitoraci, vyšetření etiologie a nastavení vhodné sekundární prevence.

## ZÁVĚR

Ačkoliv je IVT zcela standardním způsobem léčby ischemické CMP, její užití v případě CRAO není tak běžné. Dle výsledků dosud provedených studií se však zdá, že efektivitu a bezpečnost IVT lze v této indikaci potvrdit vzhledem k popsanému významnému zlepšení CZO u 45 % pacientů při podání t-PA do 4,5 hodiny od počátku příznaků. Šíře terapeutického okna pro podání IVT 4,5

hodiny se jeví jako racionální vzhledem k vstupním kritériím dvou probíhajících randomizovaných studií (THEIA a TENCRAOS) a vychází i z experimentálního modelu viability ischemií postižené sítnice i doporučených postupů pro léčbu ischemické CMP. Analýza výsledků popsanych studií však naznačuje, že rozšíření intervalu pro podání IVT až na šest hodin může přinést stejný efekt, počet pacientů léčených 4,5–6 hodin od vzniku příznaků je však v hodnocených studiích nedostatečný. S nadějí lze očekávat výsledky probíhajících studií, které by se měly odrazit v budoucích doporučených postupech.

Cíle dalšího výzkumu mohou být vedeny snahou rozšířit a individualizovat terapeutické časové okno pro podání IVT, např. hodnocením retinálního ischemického polostínu na OCT (analogicky zavedenému užití CT či MRI perfuzního vyšetření, které umožnilo indikovat IVT u selektovaných pacientů až devět hodin od vzniku příznaků). Zajímavým tématem může být též ověření významu sonografických markerů (např. retrobulbar spot sign) v predikci úspěšnosti IVT.

Vedle výzkumné aktivity je nutné věnovat dostatek pozornosti též snaze o zvýšení povědomí o nutnosti neodkladného řešení akutní CRAO mezi lékaři i veřejností. Cílem je minimalizovat časovou ztrátu od vzniku příznaků do aplikace IVT. To vyžaduje včasný transport do nejbližšího iktového centra, kde spolupracující oftalmolog a neurolog postupují dle optimálně nastaveného a nacvičeného algoritmu.

## LITERATURA

- Hayreh SS, Zimmerman MB. Central retinal artery occlusion: Visual outcome. *Am J Ophthalmol*. 2005;140:376-391.
- Feltgen N, Neubauer A, Jurklics B, et al. EAGLE-Study Group. Multicenter study of the European Assessment Group for Lysis in the Eye (EAGLE) for the treatment of central retinal artery occlusion: design issues and implications. *EAGLE Study report no. 1: EAGLE Study report no. 1. Graefes Arch Clin Exp Ophthalmol*. 2006 Aug;244(8):950-956.
- Rumelt S, Dorenboim Y, Rehany U. Aggressive systematic treatment for central retinal artery occlusion. *Am J Ophthalmol* 2000 Dec;130:908.
- Park SJ, Choi NK, Seo KH, Park KH, Woo SJ. Nationwide incidence of clinically diagnosed central retinal artery occlusion in Korea, 2008 to 2011. *Ophthalmology*. 2014;121:1933-1938.
- Leavitt JA, Larson TA, Hodge DO, Gullerud RE. The incidence of central retinal artery occlusion in Olmsted county, Minnesota. *Am J Ophthalmol*. 2011;152:820-823.
- Dumitrascu OM, Newman NJ, Biousse V. Thrombolysis for Central Retinal Artery Occlusion in 2020: Time Is Vision! *J Neuroophthalmol*. 2020 Sep;40(3):333-345.
- Schrag M, Youn T, Schindler J, Kirshner H, Greer D. Intravenous fibrinolytic therapy in central retinal artery occlusion: a patient-level meta-analysis. *JAMA Neurol*. 2015;72:1148-1154.
- Sacco RL, Kasner SE, Broderick JP, et al. An updated definition of stroke for the 21st century: a statement for healthcare professionals from the American Heart Association/American Stroke Association. *Stroke*. 2013 Jul;44(7):2064-2089.
- Fraser SG, Adams W. Interventions for acute non-arteritic central retinal artery occlusion. *Cochrane Database Syst Rev*. 2009.
- Flaxel CJ, Adelman RA, Bailey ST, Hyman L, Flaxel CJ, Adelman RA. Retinal and ophthalmic artery occlusions preferred practice pattern(R). *Ophthalmol*. 2020;127:259-287.
- Schumacher M, Schmidt D, Jurklics B, et al. EAGLE-Study Group. Central retinal artery occlusion: local intra-arterial fibrinolysis versus conservative treatment, a multicenter randomized trial. *Ophthalmology*. 2010 Jul;117(7):1367-1375
- Youn TS, Lavin P, Patrylo M, et al. Current treatment of central retinal artery occlusion: a national survey. *J Neurol*. 2018;265:330-335.
- Powers WJ, Rabinstein AA, Ackerson T, et al. Guidelines for the early management of patients with acute ischemic stroke: 2019 update to the 2018 guidelines for the early management of acute ischemic stroke: a guideline for healthcare professionals from the American Heart Association/American Stroke Association. *Stroke*. 2019;50:344-418.
- Biousse V, Calvetti O, Bruce BB, Newman NJ. Thrombolysis for central retinal artery occlusion. *J Neuroophthalmol*. 2007;27:215-230.
- Kattah JC, Wang DZ, Reddy C. Intravenous recombinant tissue-type plasminogen activator thrombolysis in treatment of central retinal artery occlusion. *Arch Ophthalmol*. 2002;120:1234-1236.
- Hattenbach LO, Kuhl-Hattenbach C, Scharrer I, Baatz H. Intravenous thrombolysis with low-dose recombinant tissue plasminogen activator in central retinal artery occlusion. *Am J Ophthalmol*. 2008;146:700-706.
- Chen CS, Lee AW, Campbell B, et al. Efficacy of intravenous tissue-type plasminogen activator in central retinal artery occlusion: report from a randomized, controlled trial. *Stroke*. 2011;42:2229-2234.
- Nedelmann M, Graef M, Weinand F, et al. Retrobulbar spot sign predicts thrombolytic treatment effects and etiology in central retinal artery occlusion. *Stroke*. 2015;46:2322-2324.
- Préterre C, Godeneche G, Vandamme X, et al. Management of acute central retinal artery occlusion: intravenous thrombolysis is feasible and safe. *Int J Stroke*. 2017;12:720-723.
- Schultheiss M, Hartig F, Spitzer MS, et al. Intravenous thrombolysis in acute central retinal artery occlusion - a prospective interventional case series. *PLoS One*. 2018;13.
- Hou K, Wu W, Liu Y, Qu L, Xu B, Yu J. Role of the ophthalmic artery in the endovascular treatment for intracranial vascular diseases. *Acta Neurol Belg*. 2021 Jan 5.
- Dorner GT, Polska E, Garhöfer G, Zawinka C, Frank B, Schmetterer L. Calculation of the diameter of the central retinal arte-

- ry from noninvasive measurements in humans. *Curr Eye Res.* 2002;25:341-345.
23. Singh S, Dass R. The central artery of the retina. I. origin and course. *Br J Ophthalmol.* 1960;44:193-212.
  24. Mac Grory B, Lavin P, Kirshner H, Schrag M. Thrombolytic therapy for acute central retinal artery occlusion. *Stroke.* 2020;51:687-695.
  25. Brown GC, Shields JA. Cilioretinal arteries and retinal arterial occlusion. *Arch Ophthalmol.* 1979;97:84-92.
  26. Hayreh SS. The cilio-retinal arteries. *Br J Ophthalmol.* 1963;47:71-89.
  27. Hayreh SS, Jonas JB. Optic disk and retinal nerve fiber layer damage after transient central retinal artery occlusion: an experimental study in rhesus monkeys. *Am J Ophthalmol.* 2000;129:786-795.
  28. Ma H, Campbell BCV, Parsons MW, et al. Thrombolysis guided by perfusion imaging up to 9 hours after onset of stroke. *N Engl J Med.* 2019;380:1795-1803.
  29. Campbell BCV, Ma H, Ringleb PA, et al. EXTEND, ECASS-4, and EPITHET Investigators. Extending thrombolysis to 4.5-9 h and wake-up stroke using perfusion imaging: a systematic review and meta-analysis of individual patient data. *Lancet.* 2019;394:139-147.
  30. Nogueira RG, Jadhav AP, Haussen DC, et al. Thrombectomy 6 to 24 hours after stroke with a mismatch between deficit and infarct. *N Engl J Med.* 2018;378:11-21.
  31. Albers GW, Marks MP, Kemp S, et al. Thrombectomy for stroke at 6 to 16 hours with selection by perfusion imaging. *N Engl J Med.* 2018;378:708-718.
  32. Thomalla G, Simonsen CZ, Boutitie F, et al. MRI-guided thrombolysis for stroke with unknown time of onset. *N Engl J Med.* 2018;379:611-622.
  33. Zhao J, Zhao H, Li R, et al. Outcome of multimodal MRI-guided intravenous thrombolysis in patients with stroke with unknown time of onset. *Stroke Vasc Neurol.* 2019;4:3-7.
  34. Callizo J, Feltgen N, Pantenburg S, et al. European Assessment Group for Lysis in the Eye. Cardiovascular risk factors in central retinal artery occlusion: results of a prospective and standardized medical examination. *Ophthalmol.* 2015;122:1881-1888.
  35. Park SJ, Choi NK, Yang BR, et al. Risk and risk periods for stroke and acute myocardial infarction in patients with central retinal artery occlusion. *Ophthalmology.* 2015;122(11):2336-2343.
  36. Lee J, Kim SW, Lee SC, Kwon OW, Kim YD, Byeon SH. Co-occurrence of acute retinal artery occlusion and acute ischemic stroke: diffusion-weighted magnetic resonance imaging study. *Am J Ophthalmol.* 2014;157(6):1231-1238.
  37. Hayreh SS, Podhajsky PA, Zimmerman MB. Retinal artery occlusion: associated systemic and ophthalmic abnormalities. *Ophthalmology.* 2009 Oct;116(10):1928-1936.
  38. Appen RE, Wray SH, Cogan DG. Central retinal artery occlusion. *Am J Ophthalmol.* 1975 Mar;79(3):374-381.
  39. Greven CM, Slusher MM, Weaver RG. Retinal arterial occlusions in young adults. *Am J Ophthalmol.* 1995 Dec;120(6):776-783.
  40. Brown GC, Magargal LE, Shields JA, Goldberg RE, Walsh PN. Retinal arterial obstruction in children and young adults. *Ophthalmology.* 1981 Jan;88(1):18-25.
  41. Adams HP, Bendixen BH, Kappelle LJ et al. Classification of subtype of acute ischemic stroke. Definitions for use in a multicenter clinical trial. TOAST. Trial of Org 10172 in acute stroke treatment. *Stroke* 1993;24(1): 35-41.
  42. Dattilo M, Newman NJ, Biousse V. Acute retinal arterial ischemia. *Ann Eye Sci.* 2018;3:28.
  43. Watson T, Shantsila E, Lip GY. Mechanisms of thrombogenesis in atrial fibrillation: Virchow's triad revisited. *Lancet.* 2009 Jan 10;373(9658):155-166.
  44. Ertl M, Altmann M, Torka E, et al. The retrobulbar "spot sign" as a discriminator between vasculitic and thrombo-embolic affections of the retinal blood supply. *Ultraschall Med.* 2012 Dec;33(7):263-267.
  45. Ochakovski GA, Wenzel DA, Spitzer MS, et al. Retinal oedema in central retinal artery occlusion develops as a function of time. *Acta Ophthalmol.* 2020.
  46. Arruga J, Sanders MD. Ophthalmologic findings in 70 patients with evidence of retinal embolism. *Ophthalmology.* 1982;89:1336-1347.
  47. Bruno A, Russell PW, Jones WL, Austin JK, Weinstein ES, Steel SR. Concomitants of asymptomatic retinal cholesterol emboli. *Stroke.* 1992;23:900-902.
  48. Sharma S, Brown GC, Pater JL, Cruess AF. Does a visible retinal embolus increase the likelihood of hemodynamically significant carotid artery stenosis in patients with acute retinal arterial occlusion? *Arch Ophthalmol.* 1998 Dec;116(12):1602-6.
  49. Hayreh SS. Neovascular glaucoma. *Prog Retin Eye Res.* 2007 Sep;26(5):470-485.
  50. Rudkin AK, Lee AW, Chen CS. Ocular neovascularization following central retinal artery occlusion: prevalence and timing of onset. *Eu J Ophthalmol.* 2010;20:1042-1046.
  51. Rossmann H. The thrombolytic therapy of vascular occlusions of the retina [in German]. *Klin Monbl Augenheilkd.* 1966;149(6):874-880.
  52. Wang X, Liu Y, Suo Y, et al. Intravenous Recombinant Tissue-Type Plasminogen Activator Thrombolysis for Acute Central Retinal Artery Occlusion. *J Craniofac Surg.* 2021 Jan-Feb 01;32(1):313-316.
  53. Wu XJ, Gao F, Liu X, Zhao Q. Observation on therapeutic efficacy of rt-PA intravenous thrombolysis combined with compound anisodine injection on central retinal artery occlusion. *Exp Ther Med.* 2016;12(4):2617-2621.
  54. Hacke W, Kaste M, Bluhmki E, et al. ECASS Investigators. Thrombolysis with alteplase 3 to 4.5 hours after acute ischemic stroke. *N Engl J Med.* 2008 Sep 25;359(13):1317-1329.
  55. Abel AS, Suresh S, Hussein HM, Carpenter AF, Montezuma SR, Lee MS. Practice patterns after acute embolic retinal artery occlusion. *Asia Pac J Ophthalmol (Phila).* 2017;6:37-39.