

SKOTÓMY V ZORNOM POLI AKO PRVÝ PRÍZNAK INTRAKRANIÁLNEJ EXPANZIE. KAZUISTIKA

Horkovičová K.¹, Krásnik V.¹, Liška M.²

¹Klinika oftalmológie, Lekárska fakulta Univerzity Komenského a Univerzitná nemocnica Bratislava

²Neurochirurgická klinika, Univerzitná nemocnica Bratislava

Autori práce týmto prehlasujú, že vznik aj téma odborného článku a jeho zverejnenie nie je v rozpore záujmov, nie je podporené žiadnou farmaceutickou firmou a nebola zadaná inému časopisu ani inde vytlačená, s výnimkou kongresových abstraktov a doporučených postupov.

Do redakcie doručeno dne: 24. 8. 2020

Přijato k publikaci dne: 2. 2. 2021



MUDr. Kristína Horkovičová,
Ph.D., MPH
Klinika oftalmológie, Lekárska fakulta Univerzity Komenského a Univerzitná nemocnica Nemocnica Ružinov
Bratislava
E-mail: k.horkovicova@gmail.com

SÚHRN

Najčastejšou príčinou výpadkov v zornom poli v oftalmológii je glaukómové ochorenie. K ďalším príčinám, spôsobujúcim poškodenie zorného poľa patria lokálne poškodenie samotného oka pri intrabulbárnych či retobulbárnych neuritídach alebo pri úrazoch. Môžu byť však spôsobené aj pri celkových ochoreniach napr. pri endokrinnnej orbitopatii, toxickej a nutričnej neuropatii alebo pri ochoreniach, ktoré sú lokalizované intrakraniálne. Každý z týchto nálezov už sám o sebe napovedá o charaktere lézie, jej intrakraniálnej lokalizácii, stranovom výskyte ako aj napovie, v ktorej časti zrakovej dráhy sa lézia nachádza. Použitie perimetra sa stalo preto primárnou vyšetovacou metódou, ktorá je dostupná, nie je náročná a rýchlo umožní predpokladať diagnózu. Pri patologickom náleze na perimetrickom vyšetrení je nutné indikovať cieľené zobrazovacie vyšetrenia, ako napríklad počítačová tomografia alebo magnetická rezonancia. Článok popisuje pacientku, ktorá bola primárne vyšetrená na Klinike Oftalmológie LF UK a UN Bratislava. Pacientka udávala výpadky v zornom poli a po následnej počítačovej tomografii bola interdisciplinárne riešená a operovaná na Neurochirurgickom oddelení. Po operácii došlo k výraznému zlepšeniu bez patologického nálezu na perimetri.

Kľúčové slová: výpadok v zornom poli, homonymná hemianopsia, perimeter, zorné pole, atypický meningeóm

SUMMARY

SCOTOMAS IN THE VISUAL FIELD AS THE FIRST SIGN OF INTRACRANIAL EXPANSION. CASE REPORT

The most common cause of visual field loss in ophthalmology is glaucoma. Other causes of visual field damage include local damage to the eye itself in intrabulbar or retobulbar neuritis or injuries. However, they can also be caused by general diseases, e.g. in endocrine orbitopathy, toxic and nutritional neuropathy, or in diseases that are localized intracranially. Each of these findings in itself suggests the nature of the lesion, its intracranial location, lateral occurrence, as well as in which part of the visual pathway the lesion is located. The use of perimeter has therefore become the primary examination method, which is available, is not demanding and will quickly allow a diagnosis to be made. When found on a perimetric examination, it is necessary to indicate targeted imaging examinations, such as computed tomography or magnetic resonance imaging. The article describes a patient who was primarily examined at the Department of Ophthalmology, Faculty of Medicine, Comenius University and the University hospital of Bratislava. The patient reported visual field outages, and after subsequent computed tomography, she was interdisciplinary managed and surgery was done on at the Neurosurgical Department. After the operation, there was a significant improvement without a pathological finding on the perimeter.

Key words: visual field loss, homonymous hemianopsia, perimeter, visual field, atypical meningioma

Čes. a slov. Oftal., 77, 2021, No.3, p. 154–157

ÚVOD

Pri pohľade na určitý bod v priestore možno vnímať i široký priestor okolo tohto bodu, ktorý sa označuje ako zorné pole. Zorné pole predstavuje funkciu sietnice a je súhrnom bodov, ktoré sú vnímané jedným okom bez jeho pohybu. Rozsah je určený tvarom tváre, čela a nosa. Fyziologicky zorné pole pre bielu farbu má rozsah: temporálne 90°, nazálne 60°, nahor asi 60° a nadol 70°. V mi-

nulosti bolo vyšetrenie zorného poľa jediná možnosť diagnostiky intrakraniálnej expanzie [1–3].

Hodnotenie zorného poľa je dôležité pri hodnotení lézií, ktoré sa týkajú zrakovej dráhy. Najčastejšie sa využíva perimetria. V prípade prítomnosti defektu zorného poľa na perimetri s vylúčením oftalmologickej príčiny, svedčí tento nález pre léziu nachádzajúcu sa v zrakovej dráhe. Podľa výpadku na perimetri možno určiť, či sa lézia nachádza v retobulbárnom priestore, v chiazme, pred ale-

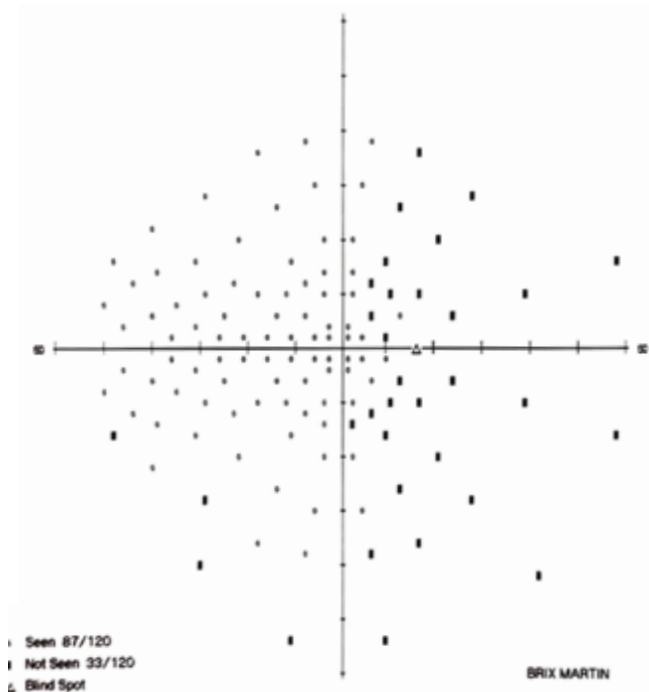
bo za chiazmou, pred alebo po corpus geniculate laterale alebo v okcipitálnom laloku. Každá lézia spôsobí typický výpadok, pre tú danú lokalizáciu [4,5].

KAZUISTIKA

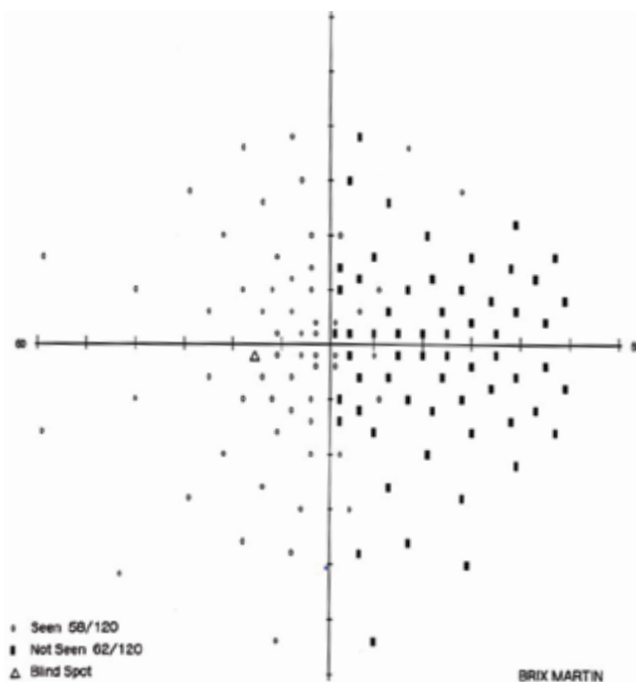
Štyridsaťšesťročná pacientka, vyšetrená na konziliárnej ambulancii Kliniky oftalmológie LF UK a UN Bratislava v apríli 2020 udáva asi dva týždne trvajúce zhoršené videnia na pravé oko, výpadok v zornom poli, nevidí temporálnu časť a naráža do predmetov. Udáva taktiež problém s priestorovou orientáciou a pocit, že jej vypadávajú slová, prípadne nevie dokončiť začatú manuálnu prácu. Centrálna zraková ostrosť na pravé oko 20/60, nekoriguje, na ľavé oko 20/20, vnútroočný tlak na oboch očiach 18 Torr. Lokálny nález na oboch očiach veku primeraný. U pacientky bolo realizované perimetrické vyšetrenie s nálezom homonymnej hemianopsie (Obrázok 1 a 2). Pacientka bola odoslaná na vyšetrenie počítačovou tomografiou, bez podania kontrastnej látky pre alergiu na jódu. Záver vyšetrenia ukázal tumoróznú expanziu parieto-okcipitálne vľavo s presunom stredočiarových štruktúr a výrazným perifokálnym edémom. Nasledovalo neurologické vyšetrenie, pri ktorom pacientka bola orientovaná auto aj allopsychicky, bez meningeálnej symptomatológie, s rečou bez patologického nálezu, pri vyšetrení chôdze ľahké zanášanie doprava. Na dodiagnostikovanie bola prijatá na Neurologickú kliniku SZU v Bratislave. Pri príjme zrealizovaná magnetická rezonancia so záverom tumorózneho ložiska parieto-okcipitálne vľavo parafalcinne, s výrazným poškodením mozgu v dôsledku veľkosti nádoru, charakteru meningeómu s podozrením na prí-

tomnosti high grade zložky (Obrázok 3). Konzultovaná Klinika neurochirurgie, kam pacientka následne preložená. Na 11. deň od stanovenia diagnózy pacientka podstúpila mikrochirurgicky neuronavigovanú resekciu cez biparietookcipitálnu kraniotómiu, peroperačne meraný intrakraniálny tlak bol vo fyziologickom rozmedzí.

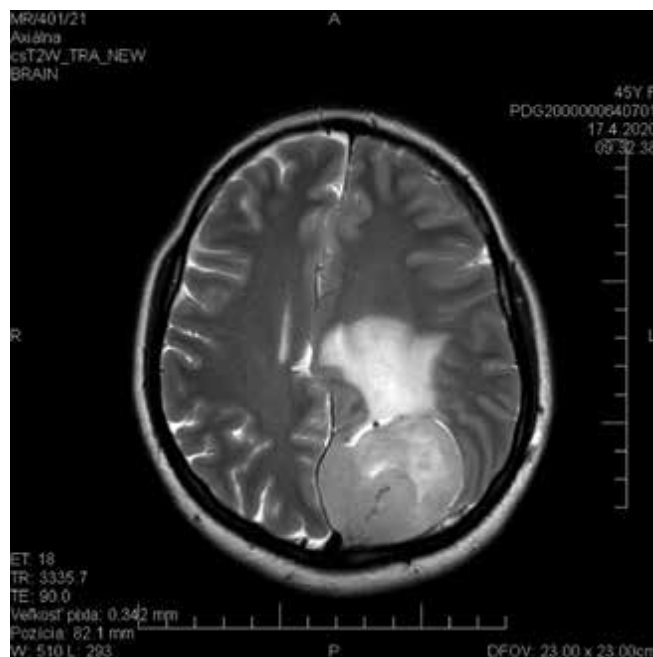Tumorózna masa bola zaslaná na histologické vyšetrenie, ktorého výsledok bol verifikovaný Atypický meningióm, WHO gr. II. Po operácii bola zrealizovaná kontrolná magnetická rezonancia (Obrázok 4). Po dvoch mesiacoch



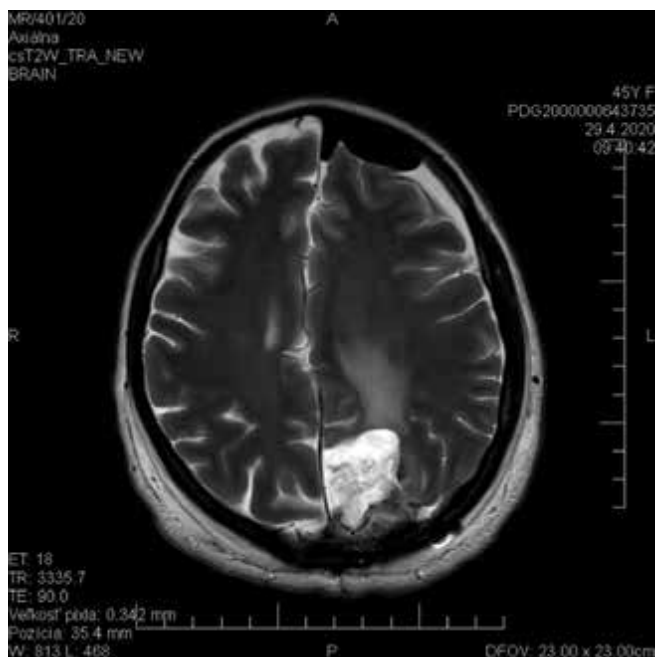
Obrázok 1. Zmeny zorného poľa pravého oka u pacientky pred operáciou



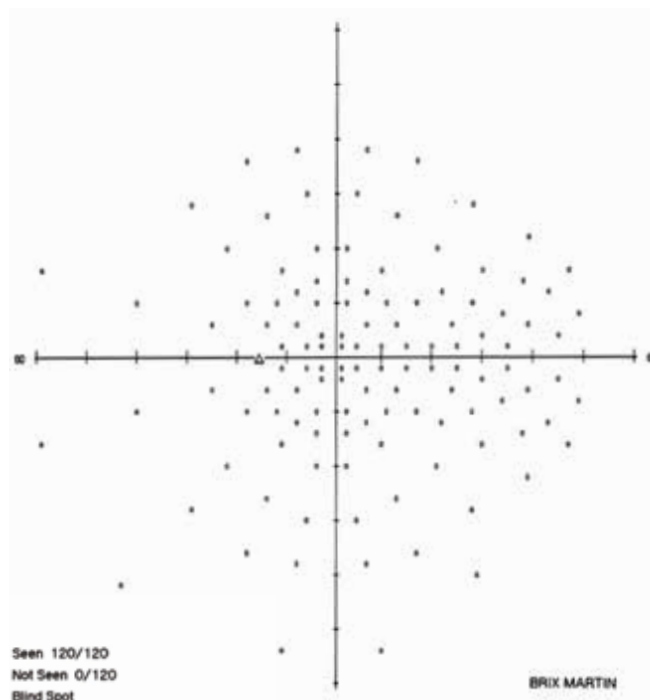
Obrázok 2. Zmeny zorného poľa ľavého oka u pacientky pred operáciou



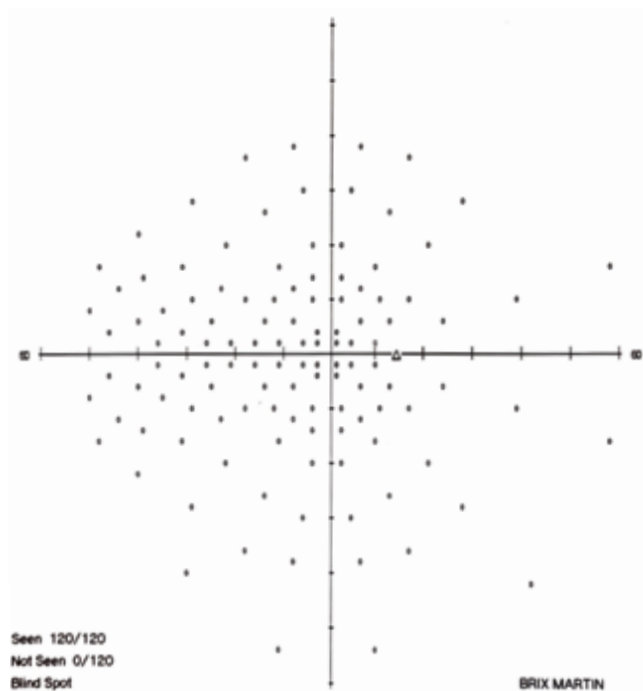
Obrázok 3. Magnetická rezonancia T2 váženie pacientky pred operáciou



Obrázok 4. Magnetická rezonancia T2 vázenie pacientky po operácii



Obrázok 6. Zmeny zorného poľa ľavého oka u pacientky pred operáciou



Obrázok 5. Zmeny zorného poľa pravého oka u pacientky pred operáciou

od operácie pacientka podstúpila kontrolné vyšetrenie perimetrom, ktorý bol bez výpadku bilaterálne v zornom poli (Obrázok 5 a 6). Pacientka je naďalej dispenzarizovaná oftalmológom, neurológom a neurochirurgom.

DISKUSIA

Poruchy zorného poľa nepriaznivo ovplyvňujú činnosť každodenného života, ako je osobná hygiena, čítanie

a vedenie vozidla, a mali by byť zohľadňované pri plánovaní rehabilitačných stratégií. Testovanie zorného poľa by malo byť vykonané u všetkých pacientov s léziami zrakovej dráhy.

Deficity zorného poľa vyplývajúce z neurooftalmologických stavov môžu nepriaznivo ovplyvniť kvalitu života a činnosti každodenného života. Homonymná hemianopia spôsobuje u pacientov narušenie každodenných činností, ako je osobná hygiena, príprava jedla, šoférovanie, nakupovanie a používanie telefónov. Pacienti s homonymnou hemianopiou popisujú ťažkosti pri čítaní, ktoré možno klasifikovať ako hemianopickú dyslexiu [6–9].

Pri diferenciálnej diagnostike je potrebné myslieť aj na drúzy terča zrakového nervu, ktoré môžu spôsobiť skotómy v zornom poli [10].

Meningeómy môžu byť aj z pošvy zrakového nervu a tvoria asi 2 % všetkých orbitálnych tumorov a 1–2 % všetkých meningeómov, častejšie sa ale v očnici nachádzajú sekundárne meningeómy vrastajúce do očnice z okolia [11].

Homonymná hemianopsia nemusí byť spôsobená len tumoróznou léziou v mozgu. Ďalšou príčinou môže byť zadná kortikálna atrofia, ktorá má väčšinou pôvod v parieto-okcipitálnej kôre. Výskyt homonymného defektu zorného poľa v zadnej kortikálnej atrofii je pomerne častý a v literatúre sa značne líši od 47,5 % do 78 %. Homonymné hemianopické poruchy zorného poľa u pacientov so zadnou kortikálnou atrofiou sa zvyčajne objavujú s poruchami zrakových funkcií s pridruženými anomálnymi zrakovými vnemami ako napríklad nevnímanie obrazu, halucinácie, simultanagnózia alebo achromatopsia.

Vizuálne príznaky môžu byť prvým a dominantným klinickým prejavom zadnej kortikálnej atrofie a oftalmológico-

via sú často prvými, ktorí hodnotia týchto pacientov. Každý oftalmológ by mal v rámci diferenciálnodiagnostického procesu u pacientov s vizuálnymi symptómami pamätať na možnosť neurodegeneratívneho ochorenia [12,13].

Zhang vo svojej štúdií potvrdzuje, že mozgová príhoda je najčastejšou príčinou homonymnej hemianopsie. Veľké oneskorenie medzi nástupom mŕtvice a rozpoznávaním homonymnej hemianopsie naznačuje, že u pacientov s mozgovou príhodou je hemianopsia často prehliadaná [14].

Kamal-Salah popisuje prípad kedy pacientka mala syndróm mitochondriálnej myopatie, encefalopatie, laktátrovej acidózy a epizód podobných mozgovej príhode, ktorý sa nazýva MELAS syndróm. Je to dedičná porucha spôsobená mitochondriálnou DNA bodovou mutáciou ovplyvňujúcou RNA s oftalmologickými prejavmi ako vonkajšia oftalmoplégia, ptóza, retinitis pigmentosa, dystrofia, myopia, katarakty, atrofia zrakového nervu a homonymná hemianopsia [15–17].

Homonymnú hemianopsiu môže spôsobiť nádor v oblasti optického traktu, v oblasti corpus geniculatum laterale, optickej radiácie a okcipitálnej kôry. Nádory sú zodpovedné za asi dve tretiny lézií v oblasti spánkovej kosti a asi jednu tretinu až jednu polovicu parietálnych a okcipitálnych lézií. Pri mozgových nádoroch je pravidlom chronologická sekvencia dvoch skupín znakov

a symptómov. Najskôr fokálne príznaky zodpovedajúce lézii tumoru vo vymedzenej mozgovej oblasti, neskôr vzdialené príznaky rastúceho nádoru, ktoré vedú k všeobecným príznakom zvýšeného intrakraniálneho tlaku. Opísané a diskutované sú rôzne typy homonymnej hemianopie v nádorových léziách pozdĺž suprachiazmatickej dráhy. Diferenciálna diagnostika nádorov mozgu spočíva vo vylúčení hematómov, abscesov, granulómov, parazitov a iné [18].

ZÁVER

Výpadky v zornom poli a ich hodnotenie pri použití perimetra je dôležité ovládať nie len pre oftalmológa, ale taktiež aj pre neurológa či neurochirurga. Po správnom vyhodnotení je výsledok perimetra nápomocný už v úplných začiatkoch ešte pred samotným vyšetrením pacienta alebo použitím zobrazovacích metód. Netreba sa však spoľahnúť len na výsledok, ale na koreláciu s klinickými príznakmi pacienta.

Počas vyšetrenia našej pacientky sa nám podarilo s interdisciplinárnou spoluprácou stanoviť jasnú a rýchlu diagnózu, pacientku čo najrýchlejšie podrobiť operačnému riešeniu, čím sme docielili výrazné zlepšenie lokálneho ale aj celkového stavu pacientky.

LITERATURA

- Jogi R. Basic ophthalmology. JP Medical; Ltd 2016; ISBN 93-5250-005-9.
- Rozsival P. Oční lékařství. 2. upravené vydání. Praha: Galén 2017.
- Oláh Z, Černák A, Dóci J, Ševčík J, Gerinec A. Očné lékařstvo: učebnica pre lekárske fakulty; Osveta, 1992; ISBN 80-217-0437-3.
- Skorkovská K. Perimetrie; Grada, 2015; ISBN 80-247-5282-4.
- Kedar S, Ghate D, Corbett JJ. Visual fields in neuro-ophthalmology. *Indian J Ophthalmol* 2011, 59(2):103-109. doi:10.4103/0301-4738.77013
- Warren M. Pilot Study on Activities of Daily Living Limitations in Adults With Hemianopsia. *American Journal of Occupational Therapy* 2009,63(5):626-633. doi:10.5014/ajot.63.5.626
- Schuett S. The rehabilitation of hemianopic dyslexia. *Nature Reviews Neurology* 2009,5 (8):427-437. doi:10.1038/nrneuro.2009.97
- Bowers AR, Mandel AJ, Goldstein RB, Peli E. Driving with hemianopia, I: Detection performance in a driving simulator. *Invest Ophthalmol Vis Sci* 2009,50(11):5137-5147. doi:10.1167/iovs.09-3799
- Wood JM, McGwin G, Jr, Elgin J, Vaphiades MS, Braswell RA, DeCarlo DK, et al. On-road driving performance by persons with hemianopia and quadrantanopia. *Invest Ophthalmol Vis Sci* 2009,50(2):577-585. doi:10.1167/iovs.08-2506
- Čmelo, J.; Valášková, J.; Krásnik, V. The optic nerve drusen and hemodynamics. *Cesk Slov Oftalmol.* 2019,75(5):252-256. doi:10.31348/2019/5/2
- Furdová A, Babál P, Kobzová D. Orbital optic nerve sheath meningioma. *Cesk Slov Oftalmol.* 2018,74(1):23-30. doi:10.31348/2018/1/4-1-2018
- Pelak VS, Smyth SF, Boyer PJ, Filley CM. Computerized visual field defects in posterior cortical atrophy. *Neurology* 2011,77(24):2119-2122. doi: 10.1212/WNL.0b013e31823e9f2a
- Lee AG, Martin CO. Neuro-ophthalmic findings in the visual variant of Alzheimer's disease. *Ophthalmology* 2004,111(2):376-380. doi:10.1016/s0161-6420(03)00732-2
- Zhang X, Kedar S, Lynn MJ, Newman NJ, Biousse V. Homonymous Hemianopia in Stroke. *Journal of Neuro-Ophthalmology* 2006,26(3):180-183. doi: 10.1097/01.wno.0000235587.41040.39
- Kamal-Salah R, Baquero-Aranda I, Grana-Pérez MDM, García-Campos JM. Macular pattern dystrophy and homonymous hemianopia in MELAS syndrome. *BMJ Case Rep* 2015, 2015, bcr2014206499. doi:10.1136/bcr-2014-206499
- Latkany P, Ciulla TA, Cucchillo P, Malkoff MD. Mitochondrial maculopathy: geographic atrophy of the macula in the MELAS associated A to G 3243 mitochondrial DNA point mutation. *American Journal of Ophthalmology* 1999,128(1):112-114. doi:10.1016/S0002-9394(99)00057-4
- Adadj E, Mansouri K, Borruat FX. Mitochondrial DNA (mtDNA) A 3243G mutation associated with an annular perimacular retinal atrophy. *Klinische Monatsblätter für Augenheilkunde* 2008,225(5):462-464. doi:10.1055/s-2008-1027257
- Huber A. Homonyme Hemianopsie bei Hirntumoren. *Klinische Monatsblätter für Augenheilkunde* 1988,192(5):543-550. doi:10.1055/s-2008-1050175