

KOREKCE ENTROPIA A EKTROPIA TECHNIKOU LATERÁLNÍHO KANTÁLNÍHO ZÁVĚSU

Vydláková J., Tesař J., Krátký V., Šín M., Němec P.

Ústřední vojenská nemocnice – Vojenská fakultní nemocnice
Praha, Oční klinika 1.LF UK a ÚVN Praha

Autoři práce prohlašují, že vznik i téma odborného sdělení a jeho zveřejnění není ve střetu zájmů a není podpořeno žádnou farmaceutickou firmou. Práce nebyla zadána jinému časopisu ani jinde otištěna, s výjimkou kongresových abstrakt a doporučených postupů.

Do redakce doručeno dne: 3. 10. 2020

Přijato k publikaci dne: 18. 1. 2021



MUDr. Jana Vydláková
Oční klinika 1. LF UK a ÚVN Praha
U Vojenské nemocnice 1200
169 02 Praha 6
E-mail: vydlakova.jana@uvn.cz

SOUHRN

Cíl: Cílem práce bylo prokázat spolehlivost a výši kvality operační techniky laterálního kantálního závěsu u korekcí ektropia a entropia. V převážné většině případů byly příčinou nesprávného postavení víček změny involučního původu, ve zbylých případech se jednalo o změny způsobené mírným jizvením po předešlých operacích. Dalším cílem naší práce bylo prokázat, zda u provedených víčkových korekcí technikou laterálního kantálního závěsu došlo k vymizení či alespoň zmírnění symptomů, které jsou s výše zmiňovanými patologiemi neodvratně spjaty.

Metodika: Retrospektivní studie proběhla od dubna 2018 do dubna 2020 v Ústřední vojenské nemocnici v Praze. Do souboru bylo zařazeno celkem 43 očí u 33 pacientů. U 23 očí se jednalo o ektropium, u zbývajících 20 očí jsme se zabývali problematikou entropia. Poměr mužů a žen ve sledovaném vzorku byl 17:16. Průměrný věk všech pacientů byl 79 let. Ze studie byli vyloučeni pacienti, u nichž byla použita jiná chirurgická technika. Práce je doplněna o fotodokumentaci zachycující průběh operace a pacienty v předoperačním a pooperačním období.

Výsledky: U korekcí entropia nebyly zaznamenány žádné akutní pooperační komplikace či dehiscence v ráně. Sledování probíhalo jeden týden od operace. V 91,3 % případů došlo ke správné korekci postavení dolního víčka a úplnému vymizení symptomů. Pouze u dvou pacientů se nepodařilo požadovaného výsledku docílit. U korekcí entropia se správné korekce dolního víčka podařilo dosáhnout v 95 %, pouze u jednoho pacienta entropium přetrvávalo.

Závěr: Korekce entropia a ektropia metodou laterálního kantálního závěsu se ve většině případů ukázala být metodou bezpečnou, spolehlivou a kvalitní. Správné korekce postavení víček se v obou případech podařilo dosáhnout ve více než 90 % případů. Úleva od symptomů a spokojenost pacientů je vysoká.

Klíčová slova: ektropium, entropium, involuční, jizevnaté, laterální kantální závěs

SUMMARY

LATERAL TARSAL STRIP TECHNIQUE IN CORRECTION OF EYELID ECTROPION AND ENTROPION

Background: Ectropion and entropion are eyelid malpositions associated with many unpleasant symptoms. One of many surgical methods that can correct these problems is called the lateral tarsal strip. In this paper, we evaluate the postoperative results and quality of this technique. We also looked at the complications associated with this surgical method.

Methods: The study took place from April 2018 to April 2020 at the Military University Hospital in Prague. The operation was performed by two surgeons. The study included 43 eyes of 33 patients (17 women and 16 men), average age was 79 years. Before the operation, 23 eyes had an ectropion and 20 eyes had an entropion, 35 of 43 were cases of involuational origin. The study does not include patients who underwent other surgical techniques.

Results: There were no intraoperative or postoperative complications in the entropion surgery group. Proper correction was achieved, and bothersome symptoms disappeared in 91,3 % of cases. Correct position of eyelid was not achieved in two cases. For patients with ectropion, surgical correction was successful in 95 % of cases. The ectropion persisted after surgery only for one patient.

Conclusion: The lateral tarsal strip technique is safe, reliable and highly effective surgical technique. Correction of eyelid malposition was achieved in more than 90 % of cases. Vast majority of patients were satisfied and reported relief from preoperative symptoms.

Key words: ectropion, entropion, involuational, cicatricial, lateral tarsal strip

Čes. a slov. Oftal., 77, 2021, No.2, p. 73–78

ÚVOD

Entropium a ektropium jsou oftalmologické pojmy označující poruchu postavení víček. V případě entropia se jedná o neobvyklé stáčení marga víčka (především dolního) a řas směrem dovnitř, tedy proti bulbu [1]. Tato pa-

tologie vede k chronickému dráždění rohovky a bulbární spojivky, což ústí k celé řadě nepříjemných symptomů. Pacienti, přicházející do ordinace očního lékaře, si nejčastěji stěžují na zvýšené slzení a na zarudlé či bolestivé oko. Dále mohou popisovat rozmazané vidění nebo pocit cizího tělíska v oku. Zanedbání včasné léčby mnohdy vede

k rozvoji vaskularizace rohovky a povrchové keratopatii. V nejzávažnějších případech se objevuje rohovková ulcerace až perforace [1,2]. V závislosti na etiologii klasifikujeme entropium na několik typů – rozeznáváme entropium involuční, jizevnaté, spastické a kongenitální [3]. Involuční entropium, tedy se stářím související, je v populaci nejčastěji zastoupeným druhem entropia. Se zvyšujícím se věkem dochází k degeneraci elastické tkáně a prolapsu tuku v očním víčku. Tyto procesy vedou k oslabení komplexu zevního laterálního ligamenta, kapsulopalpebrální fascie, ke ztrátě integrity retraktorů a horizontální laxitě dolního víčka [1,4]. Komplex všech těchto jevů ústí k již zmiňované abnormální rotaci marga. K potlačení nepříjemných symptomů přistupujeme konzervativně i chirurgicky. V první řadě aplikujeme lubrikanca či umělé slzy. Dalším odlehčujícím přístupem je technika lepení víček. Toto lepení provádíme pomocí proužků, jejichž cílem je dosáhnout správné korekce víček. Rohovku lze jednoduše chránit aplikací kontaktních čoček. U spastických forem jsou účinnou, avšak dočasnou metodou, vpichy botulotoxinu do laterální preseptální části m. orbicularis oculi. V závislosti na laxitě víčka dochází ke zlepšení téměř u 94 % případů až na 12,5 týdne. Tato léčebná metoda je však v užívání omezena pro finanční náročnost botulotoxinu a pro výskyt celé řady nežádoucích účinků jako jsou diplopie, epifora a iatrogeně navozené ektropium [2]. Pokročilým přístupem k dosažení úlevy od nepříjemných symptomů je chirurgická korekce víček. Několik měsíců trvající korekci navozujeme pomocí podpurných stehů, tzv. technikou stehů podle Quickerta. Tuto metodu užíváme především u starších pacientů, v jejichž případech se snažíme docílit posílení retraktorů. Největší předností této techniky je její rychlost a snadnost provedení. Jednotlivé stehy zakládáme kolmo z vnitřního fornixu skrze spojivku, preseptální části m. orbicularis oculi a kůži asi 2–3 mm pod dolní hranici řas. Další z mnoha užívaných metod je technika repositionace retraktorů dolního víčka (angl. „lower lid retractor reinsertion“), kde provádíme disekci části preseptální porce m. orbicularis oculi a kapsulopalpebrální fascie m. obliquus inferior s jejich následným napojením k okraji tarzu. Na naší klinice se největší oblibě dostalo technice laterálního kantálního závěsu pro svou rychlost a téměř dokonalou anatomickou a estetickou korekci. Tato technika je započata navozením anestezie zevního koutku. Pokračuje se v kantotomii a kantolýze. Po kantolýze se rozdělí zevní část dolního víčka na přední a zadní lamelu. Abrází spojivkového epitelu a odstraněním řas ze zadní lamely vzniká obnažený proužek tarzu, který se zkrátí na potřebnou délku a fixuje se dle zvyklosti operátora vstřebatelným nebo nevstřebatelným stehem do periostu zevní části orbity. Důležitá je fixace stehu na vnitřní okraj zevní hrany orbity. Důvodem této specifické fixace je snaha předcházet odstávání víčka v temporální části. Výšku fixace volíme 1–2 mm nad úroveň vnitřního koutku. Požadované napětí víček je korigováno dotažením stehu. Zásadním krokem, který rozhodne o výsledném efektu celé operace je aplikace stehu ve vnějším koutku, který musí zachovávat jeho ostrý úhel.

Závěrečným krokem je resekce nadbytečné kůže, sutura m. orbicularis oculi a uzavření kožního řezu [1,5,6,7].

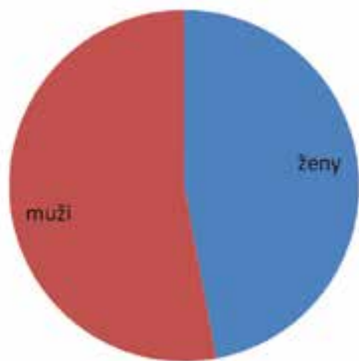Jizevnaté entropium je v populaci druhým nejčastějším typem. K jizvení spojivky a zkrácení zadní lamely víčka dochází především vlivem vnějších faktorů, kterými jsou: úrazy (popálení, poleptání), záněty (trachom, herpes), Stevens Johnsonův syndrom, pemphigoid, radiační terapie, excize zhoubných novotvarů a jiné [2,3,4]. Pro jizevnaté entropium je typická progresse. Terapeutický přístup se opět odvíjí od etiologie. U zánětlivých stavů nasazujeme azitromycin či doxycyklin. Terapii pemphigoidu zahajujeme steroidy, popřípadě imunosupresivy [2]. Jediným trvalým řešením však nadále zůstává chirurgická korekce. U jizevnatého entropia lze ke korekci užít tzv. Z-plastiku. V případě rozsáhlejších jizevnatých procesů však častěji volíme korekci pomocí autotransplantátu volným či posuvným lalokem [1].

Kongenitální entropium vídáme vzácně u novorozenců a kojenců [4]. Spastické entropium vzniká při nadměrné kontrakci vnitřních vláken m. orbicularis oculi vlivem zánětu, traumatu či po předchozí operaci [2,4].

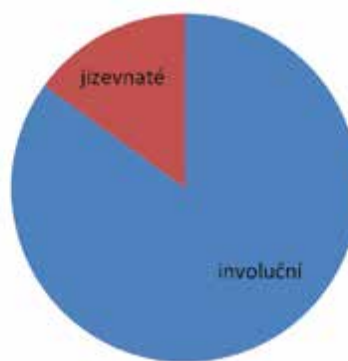
Jako ektropium se označuje patologické postavení víčka, u něhož dochází k jeho everzi od bulbu [4]. Vlivem působení gravitace se téměř vždy jedná o postižení dolního víčka [8]. Stejně jako v případě entropia, též u ektropia rozeznáváme podle příčiny několik typů. Nejčastější involuční ektropium je způsobeno zvýšenou horizontální laxitou dolního víčka [1]. Jizevnaté ektropium vzniká z nedostatku kůže, což je způsobeno jako následek traumatu, po předchozích operacích či dermatitis. K rozvoji paralytického ektropia dochází při ochabnutí m. orbicularis oculi vlivem parézy n. facialis. Mezi další vzácná ektropia řadíme ektropium kongenitální a mechanické [1,4,8]. Nejčastějším klinickým projevem ektropia je epifora, hyperemie spojivky, iritace či chronické zánětlivé změny spojivky. Neléčené ektropium vede k expoziční keratopatii, keratitidě či ulceraci rohovky [1,8]. Jediným trvalým řešením ektropia je opět chirurgická korekce. Volba chirurgického postupu závisí jak na etiologii, tak na rozsahu ektropia. V případě generalizovaného involučního ektropia je zlatým standardem technika laterálního kantálního závěsu. Korekce samotné everze slzného bodu lze jednoduše provést pomocí myrtovité excize pod punktem ze spojivkové strany s následnou suturou [1]. U lokalizovaného jizevnatého ektropia zůstává používanou metodou tzv. Z-plastika. Generalizované jizevnaté ektropium nejlépe opravíme excízi jizvy a jejím následným překrytím pomocí autotransplantátu [1]. Zdrojem takového kožního laloku mohou být horní víčka, retroaurikulární, preaurikulární či supraklavikulární oblasti [9]. Mezi nejčastější chirurgické komplikace patří krvácení, hematoma, infekce, dehiscence rány, bolest a špatné umístění tarzálního proužku [8].

METODIKA

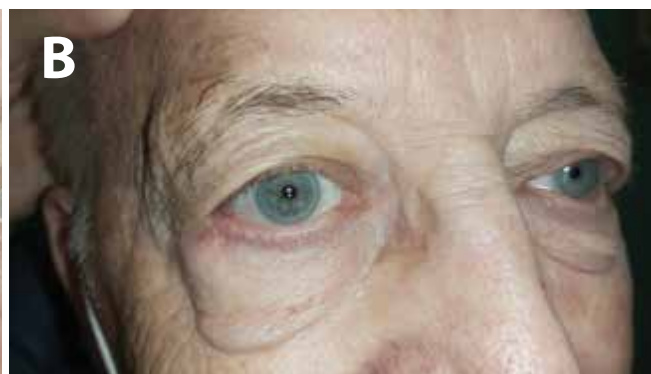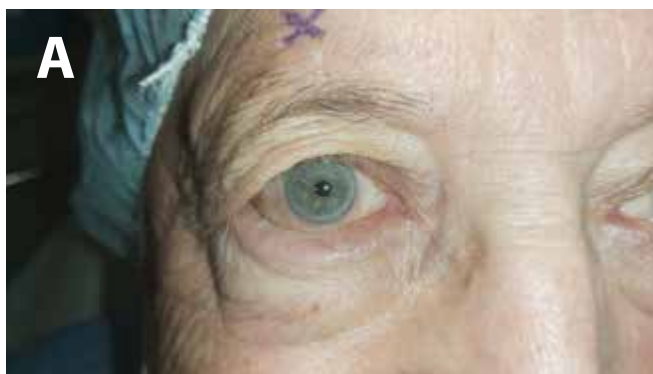Na Oční klinice ÚVN byla provedena retrospektivní analýza s cílem prokázat kvalitu a spolehlivost operač-



Graf 1. A Entropium - rozdělení souboru dle pohlaví



Graf 1. B Entropium - rozdělení souboru dle původu

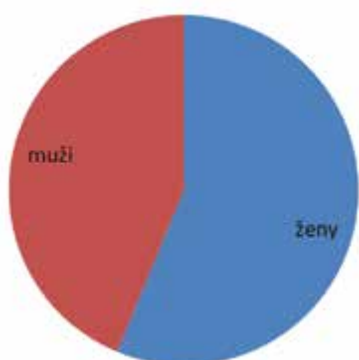

Obrázek 1. (A) Entropium pravého oka – stav před operací, **(B)** stav po operaci

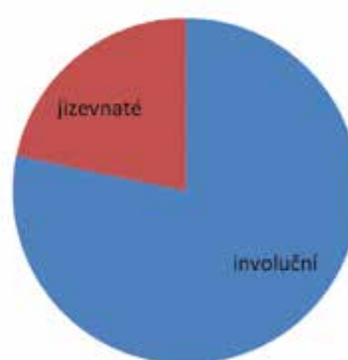ní techniky laterálního kantálního závěsu u víčkových patologií ektropia a entropia. Ve zkoumaném souboru bylo celkem 43 očí u 33 pacientů. Průměrný věk všech pacientů byl 79 let (rozmezí od 61 do 94 let). Poměr žen a mužů zapojených do studie byl 17:16. Sběr dat proběhl od dubna roku 2018 do dubna roku 2020 na oční klinice Ústřední vojenské nemocnice v Praze. Operace byly provedeny dvěma chirurgy (JT, VK). Objektivně se hodnotila pooperační korekce postavení víček a zatížení chirurgické metody pooperačními komplikacemi. Toto sledování probíhalo jeden týden od operace. Hodnocení prováděl operatér, popřípadě asistující lékař, který byl s danou patologií pacienta dobře obeznámen. V mnoha případech sloužila k přesnějšímu zhodnocení obrázková dokumentace, pořízená před operací. V druhém bodě jsme sledovali

subjektivní spokojenost pacientů. Tázali jsme se jich na zmírnění či odezvu nežádoucích symptomů a na hodnocení výsledku operace z pohledu kosmetického. Ve skupině, v níž se nacházeli pacienti s diagnózou entropia, bylo sledováno 17 pacientů ve věkovém rozmezí 62 až 92 let (8 žen, 9 mužů). V tomto vzorku bylo odoperováno celkem 20 očí z nichž šlo v 12 případech o oko pravé a v 8 případech o oko levé. Ve studované skupině bylo nejčastěji zastoupeno entropium involuční, pouze ve 3 případech šlo o entropium jizevnaté vzniklé po předešlých operacích (Graf 1 A,B). Jiné druhy entropia se ve sledovaném vzorku nevyskytovaly (Obrázek 1 A,B).

Sledovaná skupina s diagnózou ektropia obsahovala celkem 16 pacientů ve věkovém rozmezí 61 až 94 let.



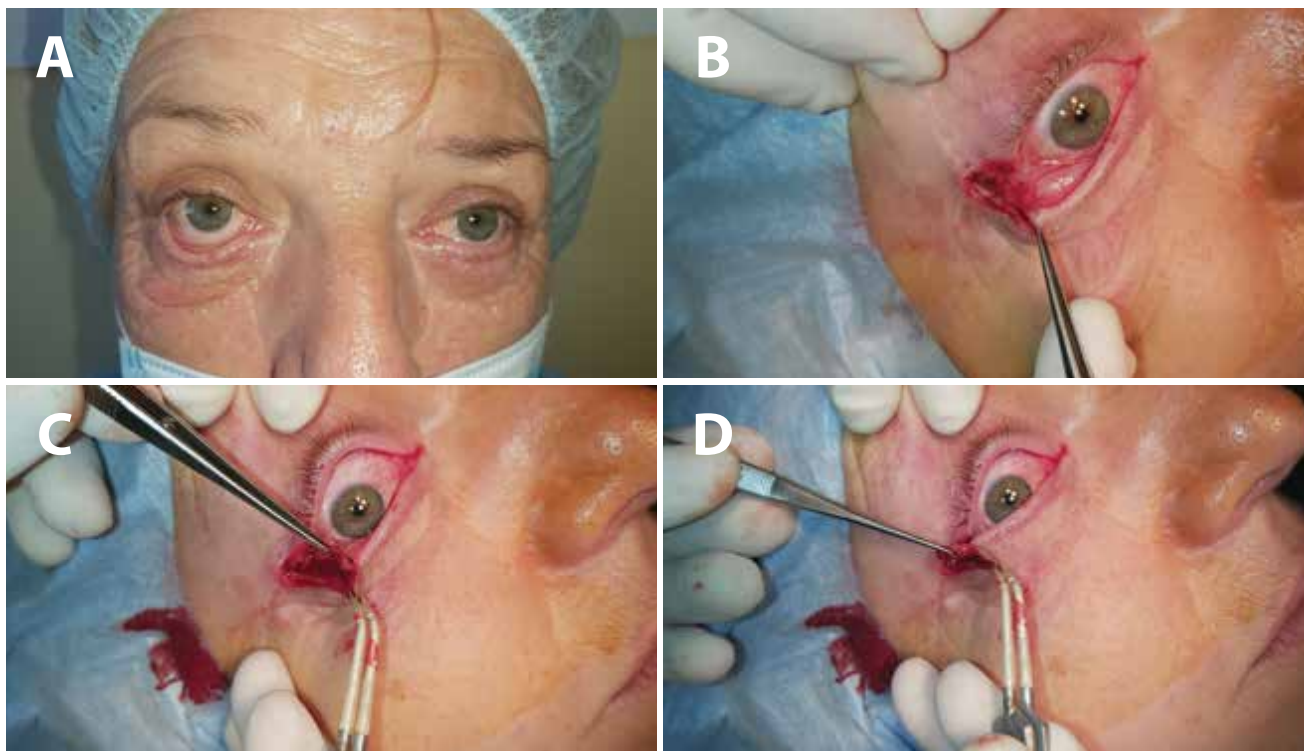
Graf 2. A Ektropium - rozdělení souboru dle pohlaví



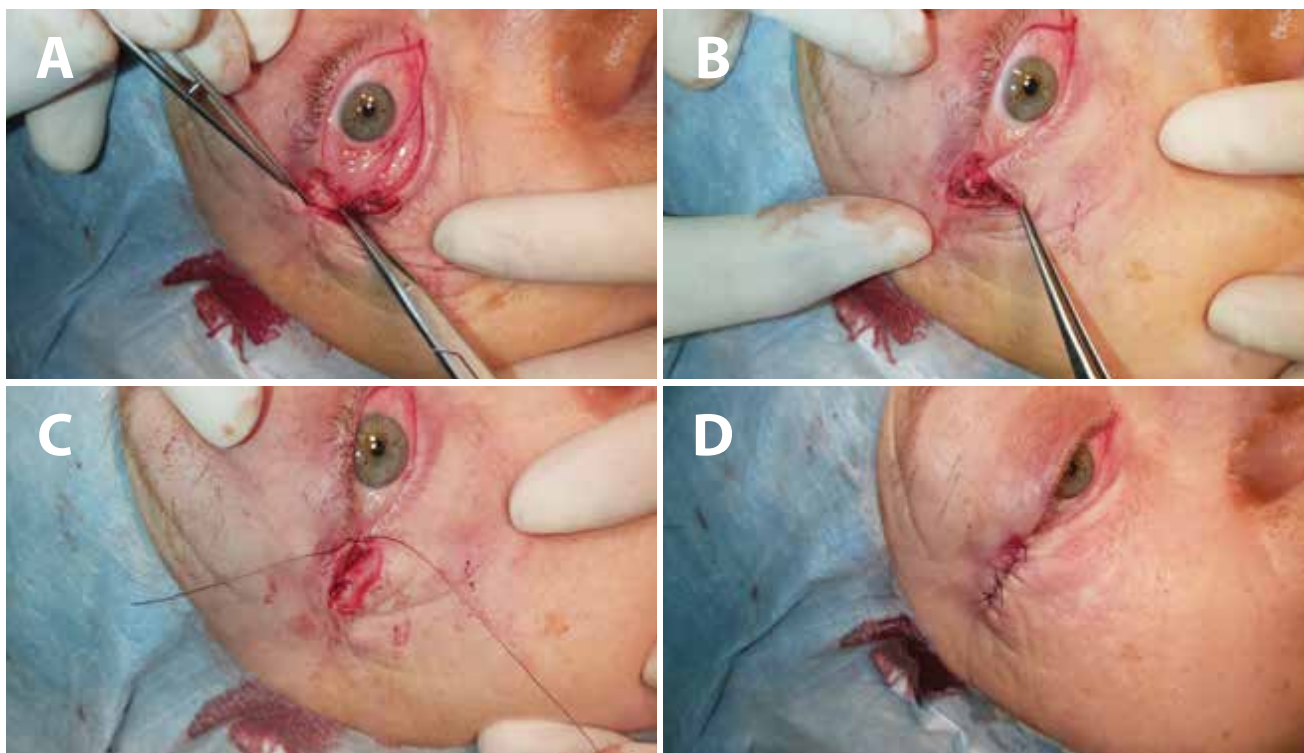
Graf 2. B Ektropium - rozdělení souboru dle původu

Ženy a muži v poměru 9:7. Ze souboru 23 očí šlo ve 12 případech o oko pravé a v 11 případech o oko levé. V 18 případech se jednalo o involuční ektropium s příznaky slzení, pálení, řezání. V 5 případech šlo o jizevnaté ektropium vzniklé pooperačně, kde byla v minulosti

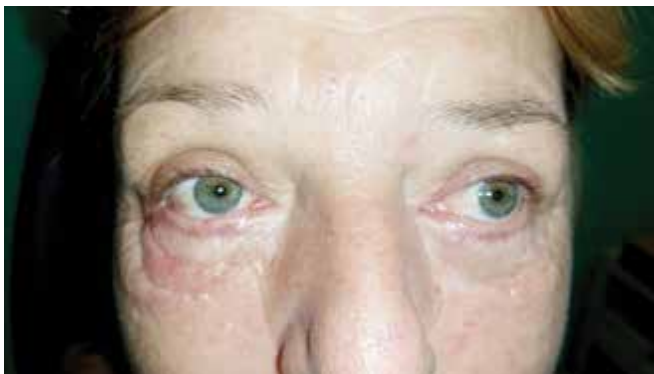provedena chirurgická excize bazaliomu, nebo došlo k chirurgické korekci ektropia jinou operační technikou s neuspokojivým výsledkem (Graf 2 A,B). V případě obou diagnóz se u všech pacientů prováděla korekce dolního víčka (Obrázek 2 A–D, Obrázek 3 A–D, Obrázek 4).



Obrázek 2. (A) Ektropium pravého oka - stav před operací, (B) kantomie, kantomolýza, (C) rozdělení zevní části víčka na přední a zadní lamelu, (D) obnažený proužek tarzu



Obrázek 3. (A) Ektropium pravého oka – vizualizace periostu, (B) fixace proužku tarzu k periostu, (C) první steh zachovávající ostrý úhel, (D) sutura kůže



Obrázek 4. Ektropium pravého oka – stav po operaci

VÝSLEDKY

Entropium dolního víčka

V 19 případech z 20, u nichž byla použita technika laterálního kantálního závěsu, nedošlo během doby hojení k patologické rané sekreci či k dehiscenci rány. V několika málo případech byl patrný zbytkový otok či hematoma víček. Pouze u jednoho pacienta jsme zhruba týden po výkonu upozorovali přítomnost hnisavého sekretu ve vnějším koutku, který však nebyl spjat s dalšími komplikacemi. Správné repozice víček se podařilo dosáhnout u 95 % případů. Pouze u jednoho pacienta entropium pooperačně přetrvávalo. Pacient však doposud neudává žádné subjektivní potíže. Ve všech třech případech, u nichž šlo o sekundární operační korekci víček, byla výsledná repozice uspokojivá.

Ektropium dolního víčka

Ve všech 23 případech, u nichž byla stejně jako výše použita metoda laterální kantální závěsu, se během doby hojení nevyskytly žádné pooperační komplikace. Při první pooperační kontrole, zhruba týden po zákroku, jsme v ojedinělých případech pozorovali recidivující otoky víček či zbytkový hematoma v okolí sutury. Nevyskytl se však žádný případ s hnisavou patologickou sekrecí či dehiscencí rány. V 91,3 % involučního a jizevnatého ektropia došlo k naprosté úpravě postavení dolních víček. Pouze ve dvou případech se požadovaného výsledku nepodařilo docílit. U prvního z těchto dvou případů došlo k rozvoji lehké apozice víček, kterou pacient subjektivně vnímal jako přetrvávající zvýšené slzení a dráždění vnějšího koutku. Ve druhém případě došlo k pooperačnímu vzniku nežádoucí temporální trichiázy. Z původních pěti ektropií jizevnatého původu se podařilo ve 4 případech dosáhnout úplné repozice postavení víček, u jednoho případu jizevnatého ektropia se správné korekce postavení víček dosáhnout nepodařilo.

DISKUZE

Ektropium s entropiem jsou pojmy označující patologie dolních víček, vzácněji též horních víček, vyskytující se především v řadách starší populace. Ačkoliv se na

první pohled může zdát, že se v rámci očního lékařství jedná o vady podřadného charakteru, opak bývá pravdou. Tato mnohdy nenápadná víčková vada může vést k nepříjemným až obtěžujícím symptomům, chronickému dráždění rohovky a způsobovat tak závažné rohovkové defekty. Pro nápravu ektropia a entropia se na celém světě užívá několik chirurgických postupů. Volba vhodné chirurgické techniky nemusí být vždy jednoduchým úkolem. Nejčastěji je chirurgický postup volen na základě etiologie, patogeneze daného problému, zkušeností operátora, horizontální laxnosti víčka a jiné. Pro již zmiňovanou značnou škálu dostupných operačních technik, byla v roce 2017 ve Velké Británii vydána dotazníková studie od Mcveigha a spol. publikující preference okuloplastických chirurgů. Z celkového počtu 135 dotazovaných se dotazníkové studie zúčastnilo pouhých 47 respondentů. V případě diagnózy entropia se na základě studie dostalo mezi chirurgy největší oblibě kombinovanému výkonu laterálního kantálního závěsu se zajištěním podpurných stehů (preferovaná v 44 %). V případě ektropia vyhrála samostatná technika laterálního kantálního závěsu (preferovaná v 35 %). Rozdíly v preferencích u jednotlivých technik však nebyly značné [10]. Cílem naší retrospektivní studie bylo prokázat bezpečnost a kvalitu techniky laterálního kantálního závěsu. Na základě námi prezentovaných výsledků je spolehlivost této poměrně jednoduché a rychlé metody zřejmá, avšak ne stoprocentní. Studie Younga a spol. se, podobně jako naše studie, zabývala hodnocením postavení víček po provedeném korekčním výkonu metodou laterálního kantálního závěsu. Hodnocení bylo prováděno na základě fotografií pořízených před a po operaci. Byly sledovány tyto parametry: změna úhlu vnějšího koutku, zakřivení dolního víčka, velikost exponovaného dolního očního povrchu a vzdálenost okraje marga od reflexu. Retrospektivní studie zahrnovala 51 pacientů. Dle výsledků došlo u těchto pacientů ke snížení expozice očního povrchu, postupnějším zakřivení dolních víček a zmenšení vzdálenosti margo – reflex, aniž by došlo k významné změně úhlu vnějšího koutku [11]. Za účelem nalezení nejspolehlivější a nejbezpečnější chirurgické techniky bylo ve světě provedeno několik porovnávacích studií. V roce 2019 byla publikována randomizovaná studie Nakose a spol. porovnávací techniku laterálního kantálního závěsu s technikou Quickertových podpurných stehů u involučního entropia. V případě podpurných stehů byl výskyt recidiv po 12 měsících od operace výrazně častější, než u techniky kantálního závěsu [12]. Podle studie Scheepse a spol. je však samostatná technika laterálního kantálního závěsu zatížená vyšším počtem recidiv, než je tomu u kombinované techniky laterálního kantálního závěsu se zajištěním podpurných stehů [13,14,15]. Publikovaná data ukazují, že míra recidiv u samostatné techniky kantálního závěsu je 14–22 %, zatímco u kombinovaného výkonu dle López-Garcina a spol., je míra recidiv kolem 4 % [12,16]. V rozporu s tím je studie od Dulze a kol., která se zaměřuje na porovnání kombinované techniky laterálního kan-

tálního závěsu s podpůrnými stehy a samostatnou Quickerovou technikou podpůrných stehů. Všichni pacienti zahrnuti do studie byli odoperováni jedním chirurgem. Míra recidiv byla v takto provedené studii u obou technik téměř srovnatelná [17]. Poslední námi zmiňovaná studie od K. Y. R. Kama a spol. z Western Eye Hospital v Londýně z roku 2012 porovnává chirurgické korekce involučního ektropia metodou laterálního kantálního závěsu a kombinovanou techniku laterálního kantálního závěsu a myrtovitě excize, která se prováděla u pacientů s vyšší počáteční laxitou dolních víček. Funkční úspěšnost obou metod byla podobná, v případě samotné metody laterálního kantálního závěsu byla úspěšnost 87 %, ve druhém případě pak došlo ke zlepšení u 89 %. I když dané výsledky jdou ve prospěch kombinovanému výkonu, autoři sami přiznávají, že u pacientů s předoperační vyšší laxitou nebyla u žádného z nich použita samostatná metoda laterálního kantálního závěsu a nelze tak obě skupiny jednoznačně porovnat [18]. Závěrem lze obecně říci, že výskyt pooperačních recidiv je při použití kombi-

novaných výkonů nižší a poruchy pooperačního hojení minimální [13,14,15,16,19].

ZÁVĚR

Hlavním cílem chirurgické korekce víčkových abnormalit je zmírnění pacientových subjektivních problémů a snaha zabránit rohovkovým degradacím. V neposlední řadě hraje svou významnou roli též estetická stránka věci. Z našeho vzorku pacientů je zřejmé, že pohlaví jedinců s danou patologií nehraje významnou roli. Chirurgická technika laterálního kantálního závěsu je jednou z mnoha metod, kterou lze k problematice ektropia či entropia přistupovat. Ne nadarmo se jí v poslední době dostává mezi chirurgy značné obliby. Jedná se o poměrně rychlou a spolehlivou techniku korekce involučních a jizevnatých abnormalit s dobrými výsledky a téměř nulovým výskytem komplikací. Úleva od symptomů a spokojenost pacientů je vysoká.

LITERATURA

- Kuchynka P. a kol. Oční lékařství, 2. přepracované a doplněné vydání. Praha (Česká republika): Grada Publishing, a.s.; 2016. Očnice, víčka a slzná žláza – jiná onemocnění; p. 740-741.
- Burkat CN. Involucional or Senile Entropion. Retrieved. November 01, 2020. Available from: <https://www.aao.org/oculoplastics-center/involucional-senile-entropion>
- Bashour M. Entropion Lower Eyelid Reconstruction. [online] Medscape. McGill University Faculty of Medicine. Feb 2020 [cit. 2020-10-28]. Available from: <https://emedicine.medscape.com/article/877281>
- Heissigerová J. a kol. Oftalmologie pro pregraduální i postgraduální přípravu, 1. vydání. Praha (Česká republika): Maxdorf s.r.o.; 2018. Poruchy postavení víček; p. 74-75.
- Parnes SM. Dynamic Reanimation for Facial Paralysis Treatment & Management. [online] Medscape. Albany Medical College. January, 2020 [cit. 2020-10-28]. Available from: <https://emedicine.medscape.com/article/879441-treatment>
- DeBacker Ch. Entropion and Ectropion Repair. [online] Medscape. University of Texas Health Science Center at San Antonio. May, 2019 [cit. 2020-10-28]. Available from: <https://emedicine.medscape.com/article/1844045>
- Krátký V. Trendy soudobé oftalmologie, Svazek 12. Praha (Česká republika): Galen Publishing; 2019. Běžná onemocnění víček a jejich chirurgické řešení; p. 79-111.
- Ing ED. Ectropion. [online] Medscape. University of Arkansas for Medical Sciences. Jul, 2018 [cit. 2020-10-28]. Available from: <https://emedicine.medscape.com/article/1212398>
- Kanski JJ, Bowling B. Clinical Ophthalmology a systematic approach, 7. vydání. Windsor, Blackpool (United Kingston): Elsevier; 2011. Eyelid; p. 46-50.
- Mcveigh KA, Harrison R, Ford R. Entropion and ectropion repair: a snapshot of surgical practice in the United Kingdom. Orbit. 2018; 37(2): 105-109, doi: 10.1080 / 01676830.2017.1383461
- Young W, Scofield-Kaplan SM, Levy RE, Keenum Z, Mancini R. Change in Lower Eyelid Contour Following Ectropion Repair With Lateral Tarsal Strip. Ophthalmic Plast Reconstr Surg. 2020 Mar. doi: 10.1097/IOP.0000000000001634
- Nakos EA, Boboridis KG, Kakavouti-Doudou AA, Almaliotis DD, Sioulis CE, Karamatakis VE. Randomized Controlled Trial Comparing Everting Sutures with a Lateral Tarsal Strip for Involucional Lower Eyelid Entropion. Ophthalmol Ther. 2019;8(3):397-406. doi:10.1007/s40123-019-0189-3
- Scheepers MA, Singh R, Ng J, et al. A randomized controlled trial comparing everting sutures with everting sutures and a lateral tarsal strip for involucional entropion. Ophthalmology. 2010;117(2):352-355. doi:10.1016/j.opthta.2009.06.056
- Ho SF, Pherwani A, Elsherbiny SM, Reuser T. Lateral tarsal strip and quickert sutures for lower eyelid entropion. Ophthalmic Plast Reconstr Surg. 2005;21(5):345-348. doi:10.1097/01.iop.0000179370.96976.ee
- Rougraff PM, Tse DT, Johnson TE, Feuer W. Involucional entropion repair with fornix sutures and lateral tarsal strip procedure. Ophthalmic Plast Reconstr Surg. 2001;17(4):281-287. doi:10.1097/00002341-200107000-00008
- López-García JS, García-Lozano I, Giménez-Vallejo C, Jiménez B, Sánchez Á, de Juan IE. Modified lateral tarsal strip for involucional entropion and ectropion surgery. Graefes Arch Clin Exp Ophthalmol. 2017;255(3):619-625. doi:10.1007/s00417-016-3536-2
- Dulz S, Green S, Mehlan J, Schüttauf F, Keserü M. A comparison of the lateral tarsal strip with everting sutures and the Quickert procedure for involucional entropion. Acta Ophthalmol. 2019;97(6):e933-e936. doi:10.1111/aos.14093
- Kam KY, Cole CJ, Bunce C, et al. The lateral tarsal strip in ectropion surgery: is it effective when performed in isolation? Eye 26(6); 2012: 827-832.
- Serin D, Buttanri IB, Karslioglu S, Sevim MS, Buttanri B, Akbaba M. The efficacy of the combined procedure in involucional entropion surgery: a comparative study. Korean J Ophthalmol. 2013;27(6):405-408. doi:10.3341/kjo.2013.27.6.405