

ZVYŠUJE INTRAKAMERÁLNÍ APLIKACE TRIAMCINOLON ACETONIDU ÚČINNOST FAKOTRABEKULEKTOMIE? PŘÍPADOVÁ KONTROLNÍ STUDIE

Aslan F., Öktem C.

Alaaddin Keykubat University Alanya Education and Research Hospital, Department of Ophthalmology, Antalya, TURECKO

Žádný z autorů není ve střetu zájmů.

Tato studie nezískala finanční podporu od žádné farmakologické společnosti.

Tato studie byla prezentována na 41. zimním sympoziu Turecké oftalmologické společnosti v lednu 2020 v Antalyi.

Do redakce doručeno dne: 3. 2. 2020

Do tisku přijato dne: 17. 3. 2020



Fatih Aslan, MD
Alaaddin Keykubat
University Alanya Education and
Research Hospital
Department of Ophthalmology
07400 Antalya, TURECKO
fatih.aslan@alanya.edu.tr
<https://orcid.org/0000-0001-6019-2815>

SOUHRN

Cíl: Zjistit účinek intrakamerální aplikace triamcinolon acetonidu (TA) na chirurgický úspěch v případech 5-fluorouracilem (5-FU) podporovaných primárních fakotrabekektomií (PT).

Metody: Tato retrospektivní studie zahrnovala 23 očí (studijní skupina) 23 pacientů, kteří podstoupili intrakamerální aplikaci TA během PT a 26 očí (kontrolní skupina) 26 pacientů bez aplikace TA. Pacienti s PT ve studované skupině dostávali intraoperačně 1 mg TA na konci operace. Byla porovnána pre- a pooperační zraková ostrost, nitrooční tlak (IOP) a počet použitých antiglaukomatik. U obou skupin byly hodnoceny pooperační komplikace a potřeba aplikace injekce 5-FU.

Výsledky: Průměrný věk byl v kontrolní skupině $64,12 \pm 1,91$ (48–86) let a ve studijní skupině $66,52 \pm 2,02$ (52–86) let ($p = 0,824$). Porovnání hodnot IOP před a po operaci ukázalo významné snížení pooperačního IOP ve všech časových bodech v kontrolní i studijní skupině ($p < 0,001$). Jediný významný rozdíl mezi skupinami byl v pooperační den 1 (studijní skupina: $9,22 \pm 1,41$ mmHg; kontrolní skupina: $6,35 \pm 2,17$ mmHg, $p < 0,001$). Potřeba pooperační injekce 5-FU byla signifikantně častější v kontrolní skupině ($p = 0,023$).

Závěr: Intrakamerální injekce 1 mg TA na konci operace PT nepřinesla lepší výsledky v pooperačním IOP ve srovnání s PT samotnou a obě skupiny vykazovaly podobné snížení IOP. Když je 1 mg TA podáván jako doplněk k PT, potlačuje zánět předního segmentu a snižuje potřebu injekce 5-FU.

Klíčová slova: Fakotrabekektomie, triamcinolon acetonid, trabekulektomie, 5-fluorouracil

SUMMARY

DOES ADJUVANT INTRACAMERAL TRIAMCINOLONE ACETONIDE INCREASE THE EFFECTIVENESS OF PHACOTRABECULECTOMY? A CASE-CONTROL STUDY

Aims: To investigate the effect of intracameral triamcinolone acetonide (TA) on surgical success in 5-fluorouracil (5-FU) supported primary phacotrabekectomy (PT) cases.

Material and Methods: This retrospective study included 23 eyes (study group) of 23 patients who underwent TA during PT and 26 eyes (control group) of 26 patients without TA. PT patients in the study group received 1 mg TA intraoperatively at the end of surgery. Pre- and postoperative visual acuity, intraocular pressure (IOP), and number of antiglaucoma drugs used were compared. Postoperative complications and need for 5-FU injection were evaluated for both groups.

Results: Mean age was 64.12 ± 1.91 (48–86) years in the control group and 66.52 ± 2.02 (52–86) years in the study group ($p = 0.824$). Comparison of pre- and postoperative IOP values showed significant decreases in postoperative IOP levels at all-time points in both the control and study groups ($p < 0.001$).

The only significant difference between groups was on postoperative first day (study group: 9.22 ± 1.41 mmHg; control group: 6.35 ± 2.17 mmHg, $p < 0.001$). Need for postoperative 5-FU injection was significantly more common in the control group ($p = 0.023$).

Conclusion: Intracameral injection of 1 mg TA at the end of PT surgery did not yield superior results in postoperative IOP compared to PT alone, and the two groups showed similar IOP reduction. When given as an adjunct to PT, 1 mg TA suppresses anterior segment inflammation and reduces the need for 5-FU injection.

Key words: Phacotrabekectomy, Triamcinolone acetonide, Trabeculectomy, 5-Fluorouracil

Čes. a slov. Oftal., 76, 2020, No.2, p. 68–76

ÚVOD

Trabekulektomie (T), která byla poprvé provedena Cairnsem v roce 1968, je nadále zlatým standardem v chirurgické léčbě glaukomu [1]. Kombinovaná fakotrabekulektomie (PT) se stává stále preferovanější metodou pro léčbu katarakty a glaukomu, které se často vyskytují společně u starších dospělých. PT je pro pacienta přínosná, vzhledem k nižším nákladům, času a nižší expozici vůči anestezii. Na druhou stranu PT způsobuje větší reakci v přední komoře, protože právě část zákroku odehrávající se v přední komoře je delší a zahrnuje manipulaci s duhovkou. Tato reakce může vést k fibróze, která omezuje úspěšnost chirurgického zákroku. Je využívána pooperační terapie kortikosteroidy za účelem potlačení pooperační reakce přední komory.

Navíc v přední komoře ke svému hlavnímu protizánětlivému účinku kortikoidy také snižují fibrózu díky své roli v dalších fázích hojení operační rány. Triamcinolon acetonid (TA) je syntetický kortikoid ve formě bílých krystalů ve vodním roztoku. Vzhledem k tomu, že TA dosahuje vysokých koncentrací v přední komoře i v subkonjunktiválním prostoru, je-li podáván prostřednictvím intrakamerální injekce v průběhu trabekulektomie, je možné očekávat jeho udržitelný protizánětlivý a antifibrotický účinek [2].

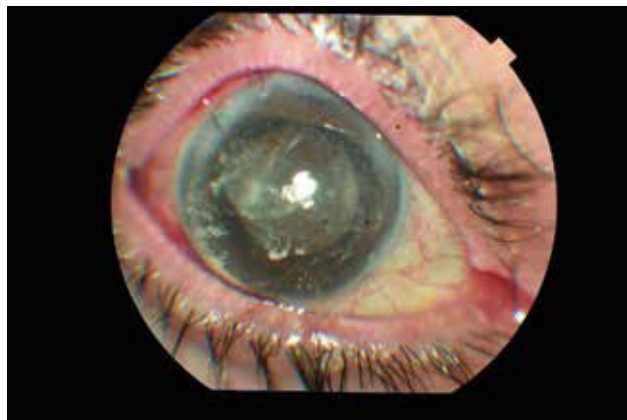
Cílem této studie bylo zjistit náš chirurgický úspěch v rámci primární fakotrabekulektomie s aplikací 5-fluorouracilu (5-FU) s využitím a bez využitím intrakamerální injekce 1 mg TA. Podle našich vědomostí se jedná o první studii, která vyhodnocuje účinnost TA aplikovaného do přední komory v rámci PT zákroku, který je prováděn výhradně u pacientů s glaukomem s otevřeným úhlem (POAG).

MATERIÁL A METODA

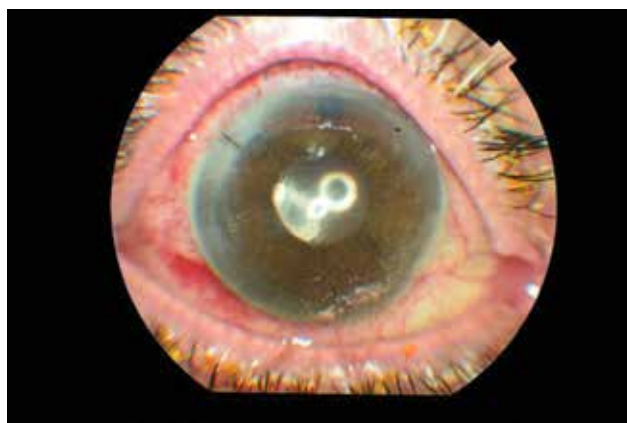Retrospektivně byly vyhodnoceny lékařské záznamy skupiny pacientů operovaných stejným chirurgem, který se specializuje na glaukom (F.A.), v období od září 2014 do června 2019. Studijní skupina se skládala z pacientů, kteří podstoupil primární PT s 5-FU a byl jim aplikován 1 mg TA prostřednictvím intrakamerální injekce na konci chirurgického zákroku, a kontrolní skupina zahrnovala pacienty, kteří podstoupili PT s 5-FU, avšak bez aplikace intrakamerální injekce s TA. Obě skupiny zahrnovaly pacienty diagnostikované s POAG a pacienty, kteří podstoupili svoji první operaci glaukomu. Studie byla schválena revizní radou etického výboru lékařské fakulty Univerzity ***** v Alanyi (1–4, 2019). Od všech účastníků byl obdržán písemný souhlas v souladu s Helsinskou deklarací.

Pacienti se sekundárním glaukomem (např. neovaskulární, uveální, traumatický glaukom) byly ze studie vyloučeny. Dále nebyli do studie zahrnuti pacienti s anamnézou nitrooční operace pro glaukom nebo z jiných důvodů; pacienti, kteří podstoupili laserovou trabeku-

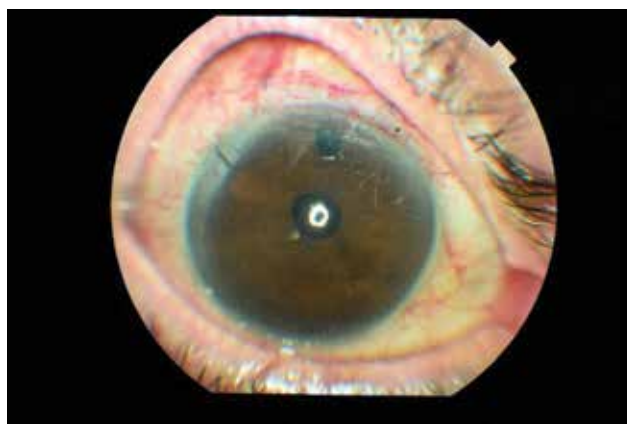loplastiku a pacienti, kteří byli sledováni po dobu kratší než 3 měsíce. Pacienti, u kterých došlo pooperačně k ruptuře zadního pouzdra nebo ztrátě sklivce, byli také vyloučeni.



Obrázek 1a. Obrázek předního segmentu u pacienta 1 hodinu po 5-FU fakotrabekulektomii s intrakamerální injekcí triamcinolon acetonidu (TA)



Obrázek 1b. Obrázek předního segmentu v 1. den ukazující triamcinolon acetonid (TA) na povrchu duhovky a endotelu rohovky



Obrázek 1c. Obrázek předního segmentu v 1. týdnu ukazující téměř úplné vymizení triamcinolon acetonidu (TA) z přední komory

Chirurgické indikace pro PT zahrnovaly neschopnost dosáhnout cílového nitroočního tlaku (IOP) nebo progresi glaukomových změn na papile zrakového nervu a ztrátu zorného pole navzdory vícečetné lékařské terapii, nedodržení léčby a přítomnost těžké katarakty s nejlepší korigovanou zrakovou ostrostí 20/40 nebo nižší.

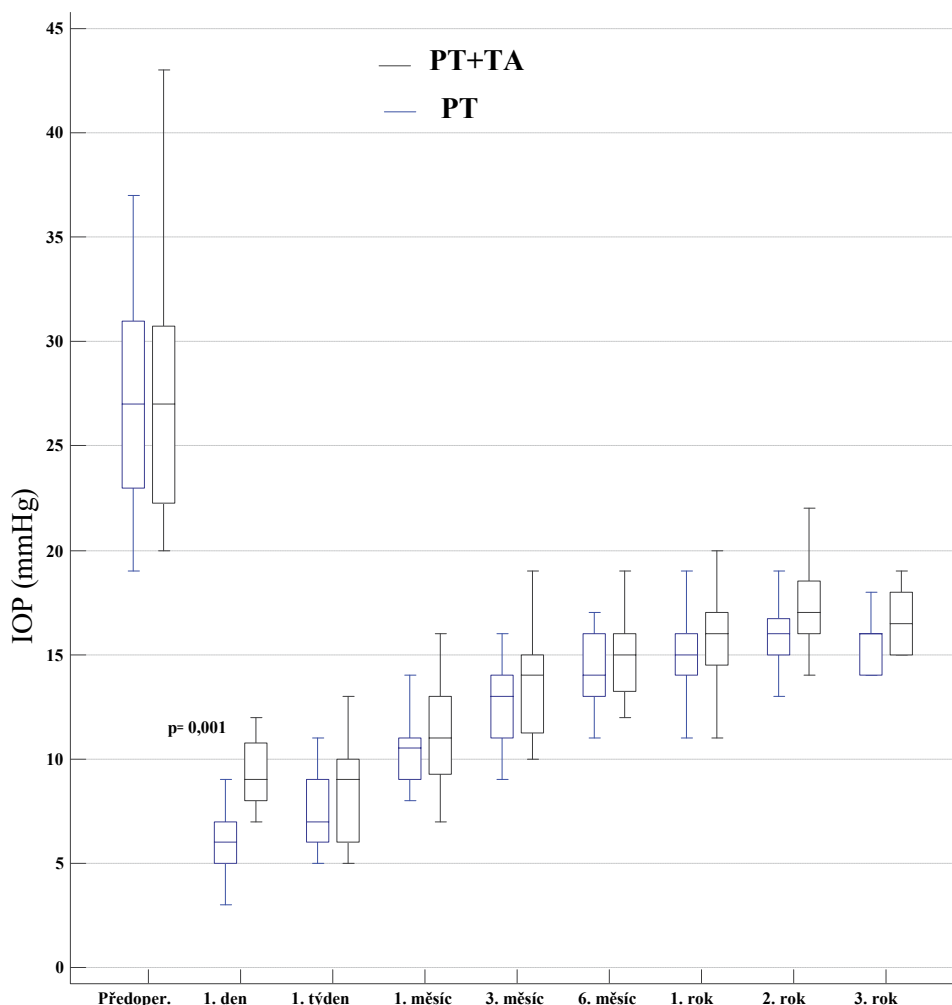
Operační postup

Všechny operace byly provedeny v subkonjunktivální anestezii. Operátor seděl za hlavou pacienta, byla provedena peritomie s bazí ve fornixu, hemostázy v oblasti sklerálního flapu bylo dosaženo kauterizací za mokra jako v případě standardní trabekulektomie. Byl použit 45 stupňový skalpel k vytvoření okrajů sklerálního laloku o velikosti 4x4mm do hloubky dvou třetin tloušťky skléry. Sklerální lalok byl rozšířen 2 mm za limbus s použitím skalpelu ve tvaru půlměsíce. Před provedením paracentézy byly předem nastříhané trojúhelníkové houbičky namočené do 50 mg/ml 5-FU a poté byly na 2 minuty apli-

kovány do episklerální oblasti pod lalok. Houbičky byly při odstraňování spočítány a chirurgická rána byla omyta přibližně 50 ml vyváženého solného roztoku (BSS). Po dokončení přípravy sklerálního laloku pokračoval postup provedením incize rohovky po úhlem 45 stupňů ve směru od laloku. V rámci všech fakoemulzifikačních postupů byla použita stejná přístrojová technika (INFINITI® Vision System, AlconLabs, Fort Worth, TX, USA). Po implantaci nitrooční čočky s využitím 45stupňového skalpelu byl odstraněn trabekulektomický blok o hloubce 3x1 mm a byla provedena periferní iridektomie s použitím Vannasových nůžek. Sklerální lalok a spojivka byly uzavřeny v rámci standardní trabekulektomie.

Po odstranění viskoelastického materiálu byl použit roztok BSS k vytvoření přední komory a byl podán 1 mg (0,025 ml) triamcinolon acetonidu (TA) (Kenacort-A® IM, Bristol-Myers Squibb). Hlavní incize rohovky byly u všech pacientů, kteří podstoupili kombinovaný chirurgický zákrok, uzavřeny 10–0 stehy monofilním materiálem.

Graf 1. Distribuce nitroočního tlaku (IOP) u pacientů před operací a během sledování v 1. den, 1. týden, 1. měsíc, 3. měsíc, 6. měsíc, 1. rok, 2. rok a 3. rok. Statisticky významný rozdíl mezi skupinami byl pozorován jen v první pooperační den.



Zkratky: IOP, nitrooční tlak, PT, fakotrabekulektomie; TA, triamcinolon acetonid

Spojivka byla uzavřena 8–0 přerušovanými stehy (vicryl). Fotografie přední komory 1 hodinu, 1 den a 1 týden po operačním zákroku u pacienta, který podstoupil PT, jsou postupně uvedeny na obrázku 1a, 1b a 1c.

Záznam o pooperačních prohlídkách

Po chirurgickém zákroku byl všem pacientům podáván prednisolon acetát 1 % a moxifloxacin 0,5 % každé 2 hodiny a dále cyklopentolát hydrochlorid 1 % každých 8 hodin. Podávání cyklopentolátu bylo 1. den ukončeno za předpokladu, že hloubka přední komory byla shledána dostatečnou, a jeho podávání pokračovalo, jestliže byla přední komora stále mělká. Léčba steroidy a antibiotiky byla po prvním týdnu redukována a po 3 týdnech zcela ukončena. Retrospektivně byly analyzovány nálezy z prohlídek provedených 1 den, 1 týden, 1, 3 a 6 měsíců, 1, 2 a 3 roky po operaci. Kompletní úspěch byl definován jako neléčený IOP ≤ 21 mmHg na následných prohlídkách, částečný úspěch jako IOP ≤ 21 mmHg s užíváním 1–2 léků a selhání jako potřeba více než 2 léků anebo IOP > 21 mmHg. Měření IOP u všech pacientů bylo prováděno aplanačním tonometrem.

Pacientům byly aplikovány injekce 5-FU, jestliže při kontrole na šterbinové lampě byly zjištěny známky přehnaného jizvení, jako progresivní nárůst vaskularizace spojivky překrývající místo chirurgického zákroku, zplošťování filtračního polštáře, náhlý nárůst IOP nebo ohraničení filtračního polštáře. Každý den byla podávána injekce 5-FU ve formě

adjuvantní terapie, tj. 2–5 mg pomocí jehly 0,4 mm × 20 mm pod úhlem 180° od operační rány. Dávkování a počet injekcí byly stanoveny individuálně stejným chirurgem.

Statistická analýza

Kategorické proměnné byly prezentovány jako frekvenční a procentuální hodnoty. Průběžné proměnné byly vyjádřeny jako průměr, standardní odchylka, medián, minimální a maximální hodnoty. Korelace mezi kategorickými proměnnými byly vyhodnoceny s použitím chi-kvadrátového testu. Kde to bylo na místě, byly kategorické proměnné vyhodnoceny s použitím Fisher–Freeman–Haltonova testu. Byla vypočítána Fleissova kappa pro vyhodnocení rentability. Mezi skupinami byly porovnány nezávislé průběžné proměnné s normální distribucí s použitím nezávislého T testu. Pro srovnání proměnných byl použit Mann–Whitney U test, který neprokázal normální distribuci mezi dvěma nezávislými skupinami. Pokud jde o závislé proměnné, byl použit Wilcoxonův test označeného pořadí pro srovnání dvou skupin a Friedmanův test pro porovnání většího počtu srovnání opakovaných měření. Hodnota $p < 0,05$ byla považována za statisticky významnou.

Byly provedeny analýzy údajů s použitím systému NCSS 11 (Number Cruncher Statistical System, statistický software 2017) a statistického softwaru MedCalc verze 18 (MedCalc Software bvba, Ostend, Belgie; <http://www.medcalc.org>; 2018).

Tabulka 1. Demografické údaje o pacientech ve skupinách PT a PT plus TA

		PT	PT+TA	
		(n) Průměrný+SD Med. (Min.–Max.)	(n) Průměrný+SD Med. (Min.–Max.)	<i>p</i>
Věk		(26) 64,12 ± 1,91 62- (48–86)	(23) 66,52 ± 2,02 64- (52–86)	0,824*
BCVA (logMAR)		(26) 0,82 ± 0,02 0,80- (0,2–1,2)	(23) 1,09 ± 0,08 1- (0,4–1,8)	0,538*
Předoperační IOP (mmHg)		(26) 26,96 ± 0,92 27- (19–37)	(23) 27,17 ± 1,22 27- (20–43)	0,944*
		n (%)	n (%)	
Pohlaví	Žena	11 (42,31)	9 (39,13)	0,821**
	Muž	15 (57,69)	14 (60,87)	
Předoperační léčba	2	12 (46,15)	9 (39,13)	0,579***
	3	11 (42,31)	13 (56,52)	
	4	3 (11,54)	1 (4,35)	

* Mann Whitney U test

** Chi-kvadrátový test

***Fisher Freeman Haltonův test

Zkratky: IOP, nitrooční tlak, BCVA, nejlépe korigovaná zraková ostrost; logMAR, logaritmus minimálního úhlu rozlišení; PT, fakotrabeulektomie; TA, triamcinolon acetonid

VÝSLEDKY

Studijní skupina zahrnovala 23 pacientů, kteří podstoupili PT + intrakamerální TA, a kontrolní skupinu zahrnující 26 pacientů, kteří podstoupili PT. Průměrný věk byl $64,12 \pm 1,91$ (48–86) let v kontrolní skupině a $66,52 \pm 2,02$ (52–86) let ve studijní skupině ($p = 0,824$). Mezi kontrolní skupinou a studijní skupinou neexistoval žádný významný rozdíl v distribuci pohlaví ($p = 0,821$).

Předoperační IOP dosahoval $27,17 \pm 1,22$ (20–43) mmHg ve studijní skupině a $26,96 \pm 0,92$ (19–37) mmHg v kontrolní skupině ($p = 0,944$). Počet léků proti glaukomu použitých pooperačně byl v obou skupinách obdobný ($p = 0,579$). Tabulka 1 shrnuje demografické charakteristiky pacientů obou skupin.

Předoperační zraková ostrost vyhodnocená s pomocí optotypové tabule logMAR byla nižší ve studijní skupině

pacientů, kteří podstoupili PT s TA, tento rozdíl však nebyl statisticky významný. Průměrná zraková ostrost dosahovala $1,09 \pm 0,08$ (0,4–1,8) logMAR ve studijní skupině a $0,82 \pm 0,02$ (0,2–1,2) logMAR v kontrolní skupině ($p = 0,538$). Všichni PT pacienti vykázali pooperačně významné zlepšení zrakové ostrosti díky extrakci katarakty.

Při porovnání předoperačních a pooperačních hodnot IOP bylo prokázáno významné pooperační snížení IOP ve všech časových bodech v kontrolní i studijní skupině ($p < 0,001$) (Tabulka 2). V kontrolní skupině bylo v průběhu prvních 2 let následných kontrol dosaženo významnějšího snížení IOP, než ve studijní skupině. Tento rozdíl však nebyl statisticky významný. Zatímco snížení IOP bylo po 2 letech u obou skupin identické, větší snížení bylo zaznamenáno ve studijní skupině v rámci pozdějších kontrol; tento rozdíl však nebyl statisticky významný (Graf 1).

Tabulka 2. Pooperační redukce IOP od základní hodnoty ve skupinách PT a PT plus TA

Redukce IOP (mmHg)	PT	PT+TA	p
	(n) Průměrný+SD Med. (Min.–Max.)	(n) Průměrný+SD Med. (Min.–Max.)	
1. den	(26) $20,62 \pm 4,61$ 20- (13–31)	(23) $17,96 \pm 6,3$ 17- (9–35)	0 096
1. týden	(26) $19,54 \pm 4,48$ 20- (10–28)	(23) $18,83 \pm 5,91$ 20- (8–32)	0 634
1. měs.	(26) $16,62 \pm 4,61$ 17,5- (8–26)	(23) $15,65 \pm 5,58$ 15- (8–29)	0 462*
3. měs.	(26) $14,38 \pm 4,35$ 15- (5–24)	(n = 23) $13,65 \pm 5,61$ 16- (5–27)	0 609
6. měs.	(26) $12,85 \pm 4,69$ 13- (5–24)	(23) $12,22 \pm 5,88$ 13- (4–29)	0 679
12. měs.	(24) $12,33 \pm 4,39$ 12- (5–22)	(20) $12,25 \pm 6,35$ 14- (2–25)	0 959
24. měs.	(19) $11,58 \pm 4,78$ 11- (4–21)	(16) $12,06 \pm 6,57$ 11- (1–26)	0 954*
36. měs.	(9) $12 \pm 4,95$ 13- (6–21)	(6) $13,33 \pm 4,23$ 13- (8–21)	0 542*
p**	0,001**	0,001**	

Nezávislý test vzorku T

* Mann Whitney U test

**Friedmanův test

Zkratky: IOP, nitrooční tlak; PT, fakotrabeulektomie; TA, triamcinolon acetonid

Ve srovnáních pooperačních úrovní IOP v kontrolní a studijní skupině v identických časových bodech se jediný významný rozdíl objevil 1 den po operaci (studijní skupina: $9,22 \pm 1,41$ mmHg, kontrolní skupina: $6,35 \pm 2,17$ mmHg, $p < 0,001$) (Tabulka 3). Míra kompletního úspěchu ve studijní a kontrolní skupině dosahovala 94,31 % a 86,96 % po 6 měsících, 79,17 % a 70 % po 1 roce a 63,16 % a 57,75 % po 2 letech. Míra částečného úspěchu ve studijní a kontrolní skupině dosahovala 7,69 % a 13,4 % po 6 měsících, 20,83 % a 30 % po 1 roce a 6,25 % a 10,53 % po 2 letech.

Počet léků proti glaukomu podávaných na poslední kontrole ve studijní a kontrolní skupině dosahoval 0 u 69,23 % ($n = 18$) a 47,83 % ($n = 11$), 1 lék u 19,23 % ($n = 5$) a 30,43 %

($n = 7$), 2 léky u 3,85 % ($n = 1$) a 13,04 % ($n = 3$) a 3 léky u 7,69 % ($n = 2$) a 8,70 % ($n = 2$) pacientů. Ačkoliv počet léků měl tendenci být vyšší ve studijní skupině, tento rozdíl nebyl statisticky významný ($p = 0,458$).

Potřeba injekční aplikace 5-FU v průběhu kontroly byla zjištěna u 30,77 % ($n = 8$) pacientů ve studijní skupině a u 63,64 % ($n = 15$) pacientů v kontrolní skupině ($p = 0,023$). Tři nebo více injekční aplikace 5-FU byly nutné u 12,5 % ($n = 1$) pacientů ve studijní skupině a 21,43 % ($n = 3$) v kontrolní skupině. Needling byl nezbytný u 7 pacientů (27 %) ve studijní skupině a 8 pacientů (34,7 %) v kontrolní skupině.

Pokud jde o komplikace, 4 pacienti (15,4 %) v kontrolní skupině měli flare v přední komoře, což si však nevyžádalo

Tabulka 3. Porovnání předoperačních a pooperačních IOP (mmHg) mezi skupinami PT a PT plus TA

IOP (mmHg)	PT+TA	PT+TA	P
	(n) Průměrný+SD Med. (Min.-Max.)	(n) Průměrný+SD Med. (Min.-Max.)	
Předoperační	(26) $26,96 \pm 4,7$ 27- (19-37)	(23) $27,17 \pm 5,86$ 27- (20-43)	0 887
1. den	(26) $6,35 \pm 2,17$ 6- (3-11)	(23) $9,22 \pm 1,41$ 9- (7-12)	0 001
1. týden	(26) $7,42 \pm 1,55$ 7- (5-11)	(23) $8,35 \pm 2,21$ 9- (5-13)	0 102
1. měs.	(26) $10,35 \pm 1,65$ 10,5- (8-14)	(23) $11,52 \pm 2,31$ 11- (7-16)	0 053*
3. měs.	(n = 26) $12,58 \pm 1,9$ 13- (9-16)	(n = 23) $13,52 \pm 2,25$ 14- (10-19)	0 118
6. měs.	(26) $14,12 \pm 1,9$ 14- (11-17)	(23) $14,96 \pm 1,8$ 15- (12-19)	0 120
12. měs.	(24) $14,67 \pm 1,79$ 15- (10-19)	(20) $15,65 \pm 2,41$ 16- (11-20)	0 080*
24. měs.	(19) $15,68 \pm 2,08$ 16- (11-19)	(16) $17,06 \pm 2,24$ 17- (14-22)	0 087*
36. měs.	(9) $15,44 \pm 1,33$ 16- (14-18)	(6) $16,67 \pm 1,63$ 16,5- (15-19)	0 135
p**	0,001**	0,001**	

Nezávislý test vzorku T

* Mann Whitney U test

**Friedmanův test

Zkratky: IOP, nitrooční tlak; PT, fakotrabekulektomie; TA, triamcinolon acetonid

opakováný operační zákrok, a po lokálním podání zvýšené dávky steroidů došlo za několik dnů k regresi. U 1 pacienta (3,8 %) byla zjištěna hyféma, která byla léčena konzervativně. U 2 pacientů (7,6 %) byla zjištěna ablace cévnatky; u jednoho z nich došlo ke spontánní regresi. Další pacient měl mělkou přední komoru a pro její obnovení a úpravu nadměrné filtrace bylo třeba provést resuturu.

V rámci studijní skupiny byl u 2 pacientů (8,6 %) zvýšený IOP, což vyžadovalo opakovanou trabekulektomii 3 roky po operaci, 1 pacient (4,3 %) měl pseudohypopyon a u 2 pacientů (8,6 %) přetrvávala mělká přední komora. U jednoho pacienta byly potíže vyřešeny aplikací viskoelastického materiálu do přední komory, avšak na druhém oku bylo třeba opakovaně provést resuturu z důvodu nadměrné filtrace. Jeden pacient ve studijní skupině měl optic capture a podstoupil chirurgickou korekci IOL. Žádný pacient ve studijní skupině nevykazoval hyfému. Endoftalmitida ani flare nebyly zjištěny v žádné skupině.

DISKUSE

Díky pokrokům v operační léčbě katarakty a vývoji fakoemulzifikace s malými incizemi se nyní kombinace odstranění katarakty a trabekulektomie stala snadnější a běžnější metodou. Mnohé studie však prokázaly, že trabekulektomie samotná napomáhá významnějšímu snížení IOP, než kombinovaná PT [2,3].

Ve studii z roku 2003 Lochhead a kolegové porovnávali PT a trabekulektomii bez přídatných antimetabolitů u pacientů s chronickým glaukomem s otevřeným úhlem, kteří byli v průměru sledováni po dobu 29 měsíců; snížení pooperačního IOP $11,0 \pm 1,4$ mmHg v případě trabekulektomie a $6,7 \pm 2,1$ mmHg v případě PT ($p = 0,0017$) [2]. Autoři vykazali pooperační komplikaci pouze u jednoho pacienta ze skupiny PT. Na druhou stranu Choy vykázal hladinu IOP na úrovních $15,00 \pm 4,86$ a $14,3 \pm 4,28$ mmHg v rámci prohlídky po 3 měsících ve studii, která porovnávala 18 T a 20 PT zákroků bez antimetabolitů u pacientů čínského původu s POAG, primárním glaukomem s otevřeným úhlem a sekundárním glaukomem [3].

V naší studii dosáhly průměrné hodnoty IOP u pacientů s POAG, kteří podstoupili PT a PT plus TA, v rámci prohlídky po 3 měsících úrovně $12,58 \pm 1,9$ a $13,52 \pm 2,25$ mmHg. Hlavním rozdílem mezi naší studií a výše uvedenou studií je homogenita naší skupiny pacientů (POAG) a používání adjuvantní TA při PT zákrocích u pacientů z naší studijní skupiny.

Ve studii z roku 2006, v níž byl pacientům aplikován mitomycin C (MMC) byli v průměru sledováni po dobu 2 let, Murthy a kolegové vykazali snížení IOP o $10,87 \pm 8,33$ mmHg v rámci T + MMC a o $6,15 \pm 7,01$ mmHg v rámci PT + MMC provedené v jednom místě [4]. Mezi oběma skupinami nebyl zjištěn žádný rozdíl v míře komplikací. V další studii z roku 2006 porovnali výsledky T+5-FU a PT+5-FU a zjistili, že předoperační IOP byl vyšší u skupiny T. Za rok se IOP snížil o $11,2$ mmHg ve skupině T a o $7,3$ mmHg ve skupině PT. Navíc si skupina PT v rámci následných prohlídek vyžádala o 5-FU injekčních aplikací více [5].

V naší studii jsme po 1 roce od provedení operačního zákroku dosáhli poklesu IOP o $12,33$ mmHg ve skupině PT a o $12,25$ mmHg ve skupině PT + TA. Tyto hodnoty byly vyšší, než hodnoty referované Changem a kol., což je možné přisoudit rozdílu v pooperačních úrovních IOP a heterogenitě jejich studijní skupiny [5]. Průměrná předoperační úroveň IOP dosáhla $23,4$ mmHg ve skupině PT ve studii Changa a kol. ve srovnání s $27,17$ mmHg ve skupině PT v naší studii. V souladu s jejich zjištěními jsme také zaznamenali významně větší potřebu 5-FU v průběhu následných kontrol v naší skupině PT ($p = 0,023$). Snížení počtu 5-FU injekčních aplikací a frekvence používání intrakamerálních injekcí 1 mg TA naznačuje, že TA má dostatečný antifibrózní dopad na hojení subkonjunktiválních a episklerálních ran. Podle našich vědomostí se jedná o první studii, jež vyhodnocuje účinnost TA aplikovaného do přední komory v rámci PT zákroku, který je prováděn u pacientů s glaukomem POAG.

Studie hodnotící odděleně trabekulektomii a PT vykázaly průměrný pooperační IOP ve výši 13 mmHg a průměrné snížení IOP o 10 mmHg v případě trabekulektomie bez přídatných antimetabolitů [6]. Pokud jde o trabekulektomie prováděné s využitím přídatných antimetabolitů, průměrný IOP nepřekročil 12 mmHg [7,8]. Hodnoty IOP také rostou s delší dobou následných prohlídek [9,10]. U PT dosáhl průměrný pooperační nárůst IOP 15 mmHg a průměrné snížení IOP činilo $6-7$ mmHg [11,12]. V naší studii činil průměrný nárůst IOP ve skupině PT 12 mmHg a ve skupině PT + TA 13 mmHg.

Na rozdíl od jiných studií porovnávajících zákroky T a PT, byly hodnoty IOP vykázané v naší studii první den po operaci významně vyšší ve skupině PT + TA v porovnání se skupinou PT. Při dalších následných kontrolách jsme však tento rozdíl v hodnotách IOP nezaznamenali. Věříme, že toto počáteční zvýšení tlaku mohlo být spojeno s mechanickou okluzí TA v trabekulární oblasti v důsledku jeho částicové struktury, spíše než účinkem steroidů.

I když nebyl referován žádný rozdíl ve výši IOP v případě one-side a two-side PT, ukázalo se, že metoda one-side vyžadovala kratší operační dobu a způsobila menší poškození endotelu rohovky [13]. Meta-analýza hodnotící 10 různých studií o PT zjistila, že výsledky týkající se IOP, zrakové ostroty a podávání léků po operaci [14] byly podobné. V rámci našeho kombinovaného zákroku jsme použili metodu two-side.

Po fakoemulzifikaci a implantaci IOL avšak před odstraněním viskoelastického materiálu z přední komory byla incize rohovky uzavřena 10–0 stehy monofilem. Jsme přesvědčeni, že tyto bezpečnostní stehy podporují rychlejší znovuvytvoření přední komory po provedení chirurgického zákroku. Jsme také přesvědčeni, že TA podaný injekčně po odstranění viskoelastického materiálu může být v přední komoře zadržen pouze při uzavření komory suturou. U pacientů, kde jsme komoru takto neuzavřeli, jsme sledovali odtékání TA z přední komory (sledování chirurga).

Steroidy jsou často aplikovány lokálně nebo subkonjunktiválně injekcí za účelem potlačení očního onemocnění a pooperačního zánětu. S ohledem na skutečnost, že potla-

čuje zánět a snižuje vaskulární permeabilitu, TA je běžně používán v případě očních chorob a chirurgických zákroků, obvykle v intravitreální formě nebo ve formě injekce do sub-Tenonského prostoru. Používání intrakamerálního TA v průběhu pediatrické operace katarakty je spojováno s lepší kontrolou zánětu v oblasti předního segmentu a menší četností komplikací souvisejících se zánětem. Navíc bylo prokázáno, že TA nezpůsobuje žádné pooperační změny IOP, ani zásadní komplikace, je-li používán, jak bylo uvedeno výše [15].

Ačkoliv potlačování pooperačního zánětu s použitím steroidů není novým konceptem, stále máme pouze omezené vědomosti ohledně jejich používání u chirurgických zákroků u pacientů s glaukomem. Používání TA u chirurgických zákroků u pacientů s glaukomem bylo poprvé publikováno v roce 1986 ve studii Giangiacoma a kol. [16]. V této studii autoři referovali chirurgický úspěch s použitím subkonjunktivální injekce 4 mg TA v období 0–7 dnů před zákrokem u 14 z 15 očí, které byly považovány za vysoce rizikové z hlediska formace episklerální jizvy. V roce 2006 Tham a kol. použili injekční aplikaci 0,03 ml TA (40 mg/ml) přímo do filtračního polštáře 6 očí, které podstoupily trabekulektomii [17]. Výsledky této pilotní studie označili jako přínosné, aniž by došlo k průkazu ztráty endotelových buněk nebo progresi katarakty.

V jiné studii hodnotící PT u pacientů, kterým byl pooperačně aplikován TA do přední komory, byly porovnány výsledky týkající se pooperačního zánětu a zrakové ostrosti ve 4 skupinách: pacienti, kterým byl podán TA v dávkách 0,5 mg, 1 mg a 2 mg, a pacienti, kteří žádný TA neobdrželi [18]. Autoři zjistili, že intrakamerální injekce TA byla velmi účinná, pokud jde o kontrolu pooperačního zánětu po PT, přičemž 1 mg TA vykázal nejlepší pooperační výsledek.

Ve studii z roku 2016 Alagöz a kol. referovali výsledky trabekulektomie, v nichž byl použit MMC a kde byla rutinně aplikována intrakamerální injekce 0,1–0,3 ml TA v dávce 4 mg/ml (Kenacort-A) [19]. Při kontrole ve 21. měsíci

dosáhly kompletní míry úspěšnosti chirurgického zákroku s TA 68,4 % a bez TA 52,4 %. I když skupina léčená TA vykazovala nižší hodnoty IOP a nižší potřebu antiglaukomatik v rámci všech následných prohlídek, tento rozdíl nebyl statisticky významný. Nebyl zjištěn žádný rozdíl mezi skupinou TA a kontrolními skupinami, pokud jde o pooperační komplikace.

Autoři však nebyli schopni standardizovat, jaká dávka TA byla podána kterému pacientovi, takže uvedli pouze rozpětí dávek.

Hlavní omezení naší studie je, že se jednalo o retrospektivní studii a počet pacientů byl omezený. S ohledem na retrospektivitu studie jsme nebyli schopni vyhodnotit chirurgické výstupy různých dávek intrakamerálního podání TA. U všech aplikací PT ve studijní i kontrolní skupině byla po chirurgickém zákroku prokázána statisticky významná rehabilitace zraku. Nemůžeme však jasně interpretovat porovnání skupin, protože nemůžeme plně zdokumentovat míru předoperačního zkalení čočky u všech pacientů. Navíc v podobných studiích ztížil interpretaci vznik různých typů glaukomů. Předností naší studie je, že obě skupiny zahrnovaly výhradně pacienty s POAG, což zlepšuje interpretaci výsledků 1 mg TA aplikovaného do přední komory.

ZÁVĚR

Podle našich zkušeností nepřinesla aplikace intrakamerální injekce 1 mg TA na konci chirurgického zákroku PT lepší výsledky, pokud jde o pooperační hladiny IOP, ve srovnání se samotnou PT, a obě skupiny vykázaly podobné snížení IOP. Při podání 1 mg TA jako podpůrného prostředku k PT dochází k potlačení zánětu v přední komoře a snížení potřeby injekční aplikace 5-FU. K podrobnějšímu posouzení dopadů TA na pooperační výsledky PT je zapotřebí provést prospektivní studii využívající různé dávky TA ve větších skupinách pacientů.

LITERATURA

1. Cairns, JE.: Trabeculectomy, Preliminary report of a new method. *Am J Ophthalmol.* 1968 Oct;66(4):673–9.
2. Lochhead, J., Casson, RJ., Salmon, JF.: Long term effect on intraocular pressure of phacotrabeculectomy compared to trabeculectomy. *Br J Ophthalmol.* 2003 Jul;87(7):850–852.
3. Choy, BNK.: Comparison of surgical outcome of trabeculectomy and phacotrabeculectomy in Chinese glaucoma patients. *Int J Ophthalmol.* 2017 Dec;10(12):1928–1930.
4. Murthy, SK., Damji, KF., Pan Y., Hodge, WG.: Trabeculectomy and phacotrabeculectomy, with mitomycin-C, show similar two-year target IOP outcomes. *Can J Ophthalmol.* 2006 Feb;41(1):51–59.
5. Chang, L., Thiagarajan, M., Moseley, M., et al.: Intraocular pressure outcome in primary 5FU phacotrabeculectomies compared with 5FU trabeculectomies. *J Glaucoma.* 2006 Dec;15(6):475–81.
6. Stalmans, I., Gillis, A., Lafaut, As., Zeyen, T.: Safe trabeculectomy technique: long term outcome. *Br J Ophthalmol.* 2006 Jan;90(1):44–7.
7. Palanca-Capistrano, AM., Hall, J., Cantor, LB., Morgan, L., Hoop, J., Wudunn, D.: Long-term outcomes of intraoperative 5-fluorouracil versus intraoperative mitomycin C in primary trabeculectomy surgery. *Ophthalmology.* 2009 Feb;116(2):185–90.
8. Reibaldi, A., Uva, MG., Longo, A.: Nine-year follow-up of trabeculectomy with or without low dosage mitomycin-c in primary open angle glaucoma. *Br J Ophthalmol.* 2008 Sep;92(12):1666–70.
9. Ehrnrooth, P., Lehto, I., Puska, P., Laatikainen, L.: Long-term outcome of trabeculectomy in terms of intraocular pressure. *Acta Ophthalmol Scand.* 2002 Jun;80(3):267–71.
10. The AGIS Investigators – The Advanced Glaucoma Intervention Study (AGIS): 7. The relationship between control of intraocular pressure and visual field deterioration. *Am J Ophthalmol.* 2000 Oct;130(4):429–40.
11. Jin, GJ., Crandall, AS., Jones, JJ.: Phacotrabeculectomy: assessment of outcomes and surgical improvements. *J Cataract Refract Surg.* 2007 Jul;33(7):1201–8.
12. Rao, HL., Maheshwari, R., Senthil, S., Prasad, KK., Garudadri, CS.: Phacotrabeculectomy without mitomycin C in primary angle-closure and open angle glaucoma. *J Glaucoma.* 2011 Jan;20(1):57–62.
13. Cotran, PR., Roh, S., McGwin, G.: Randomized comparison of 1-Site and 2-Site phacotrabeculectomy with 3-year follow-up. *Ophthalmology.* 2008 Mar;115(3):447–454.
14. Gdih, GA., Yuen, D., Yan, P., Sheng, L., Jin, YP., Buys, YM.: Meta-analysis of 1- versus 2-Site Phacotrabeculectomy. *Ophthalmology.* 2011 Jan;118(1):71–6.
15. Allam, G., Ellakkany, R., Ellayah, A., Mohsen, T., Abouelkheir, HE., Gaafar, W.: Outcome of pediatric cataract surgery with intraocular injection of triamcinolone acetonide: Randomized controlled trial. *Eur J Ophthalmol.* 2018 Nov;28(6):633–638.

16. **Giangiaco­mo J., Dueker DK., Adelstein E.:** The effect of preoperative subconjunctival triamcinolone administration on glaucoma filtration. I.Trabeculectomy following subconjunctival triamcinolone. Arch Ophthalmol. 1986 Jun;104(6):838–841.
17. **Tham CC., Li FC., Leung DY.: et al.** Intra­bleb triamcinolone acet­onide injection after bleb-forming filtration surgery (trabeculectomy, phacotrabe­culectomy, and trabeculectomy revision by needling): a pilot study. Eye (Lond). 2006 Dec;20(12):1484–1486.
18. **Wang B., Dong N., Xu B., Liu J., Xiao L.:** Efficacy and safety of intracameral triamcinolone acet­onide to control postoperative inflammation after phacotrabe­culectomy. J Cataract Refract Surg. 2013 Nov;39(11):1691–7.
19. **Alagöz N., Alagöz C., Yıldırım Y., et al.:** The Effect of Adjuvant Intra­cameral Triamcinolone Acetonid on Surgical Results of Trabeculectomy with Mitomycin C. Turk J Ophthalmol. 2016 Aug;46(4):169–174.