proLékaře.cz | 13.2.2026

DRÚZY ZRAKOVÉHO NERVU A HEMODYNAMIKA

Čmelo J.[1], Valášková J.[2], Krásnik V.[2]

[1]Centrum neurooftalmológie, Bratislava, doc. MUDr. Jozef Čmelo, Ph.D., MPH.
[2]Klinika Oftalmológie LF UK a UNB, Prednosta: doc. MUDr. Vladimír Krásnik, Ph.D.

Autori práce prehlasujú, že vznik i téma odbornej práce a jej zverejnenie nie je v stretu záujmov a nie je podporená žiadnou farmaceutickou firmou.

SÚHRN

Úvod: Problematika drúz optického nervu (DON) je precízne spracovaná v mnohých publikáciách. Menšia pozornosť je venovaná reálnym hemodynamickým zmenám pri DON. Klinicky bolo preukázané, že vznik a progresia zmien v zornom poli pri DON úzko súvisí s hemodynamikou cievneho zásobenie oka – zrakového nervu. DON môžu vizuálne prekrývať exkaváciu terča zrakového nervu, na základe čoho sa obtiažnejšie vyhodnocujú zmeny (skotómy) v zornom poli pri glaukóme.

Metodika: U 54 pacientov s kompenzovaným vnútroočným tlakom a s drúzami zrakového nervu boli prospektívne hodnotené hemodynamické parametre. Drúzy v hlave zrakového nervu boli preukázané fundus vyšetrením a B-scan ultrasonografiou (USG). Drúzy boli rozdelené do 3 skupín podľa veľkosti jednotlivých drúz, respektíve drúzového komplexu. I. skupina: plošná veľkosť do 1,9 mm. II. skupina: plošná veľkosť: 1,9 - 3,9 mm. III. skupina: plošná veľkosť ≥ 4,0 mm. Prietokové parametre (PP) - maximálna systolická rýchlosť (MSR), minimálna diastolická rýchlosť (MDR) a indexy rezistencie (RI) a pulzatility (PI) - boli snímané v arteria centralis retinae (ACR), vo vena centralis retinae (VCR), v temporálnych a nazálnych arteriae ciliares posteriores breves (ACPb) a v arteria oftalmika (AO). Hodnoty boli rozdelené na 1. Fyziologické: ACR: 8,7 ± 0,9 / 2,9 ± 0,6 cm/s a, alebo RI: 0,70 ± 0,05, 2. Mierne zhoršené: ACR: 6,6 ± 0,8 / 2,0 ± 0,5 cm/s a, alebo RI: 0,75 ± 0,04, 3. Výrazne zhoršené: ACR: 5,2 ± 1,2 / 1,9 ± 0,7 cm/s a, alebo RI: 0,79 ± 0,03.

Výsledky: Medzi veľkosťou drúz a prietokovými parametrami nebol lineárny vzťah. Mierne zhoršenie PP v ACR bolo prítomné v 28.6 % drúzach I. skupiny, 48,3 % v II. skupine a 62,4 % v III. skupine. Výrazné zhoršenie PP v ACR bolo prítomné v 28.6 % drúzach I. skupiny, 48,3 % v II. skupine a 62,4 % v III. skupine. PP v ACPb a v AO nemali signifikantný význam vzhľadom k prítomnosti a veľkosti drúz. Vzťah medzi jednotlivými premennými bol vyhodnotený pomocou Pearsonovho korelačného koeficientu: 0,213, I. skupina P: 0,354, II. skupina P: 0,073 III. skupina P: 0,287.

Záver: PP bývajú častejšie zhoršené pri „veľkých“ drúzach zrakového nervu (III. skupina), zriedkavejšie pri DON I. skupiny – nie je to však pravidlo. Hemodynamické parametre nie je možné predpokladať podľa veľkosti drúzovej formácie v zrakovom nerve. Zdá sa, že zhoršenie prietokových parametrov nepodmieňuje len veľkosť DON ale tiež lokalita (vzdialenosť od laminy cribriformis) a taktiež vzťah k cievnemu systému intrapapilárne.

Kľúčové slová: drúzy optického nervu, glaukóm, zorné pole, hemodynamika, prietokové parameter, Doppler ultrasonografia

SUMMARY
THE OPTIC NERVE DRUSEN AND HAEMODYNAMICS

Purpose: The optic nerve drusen (DON) are precisely described in many papers. But fewer papers evaluate real haemodynamics parameters (HP) in DON. Clinically, it has been shown, that the development and progression of visual field changes in DON is closely related to the hemodynamics of the ocular vascular supply - the optic nerve. DON can visually overlap the excavation optic disc, making it difficult to evaluate scotomas of the visual field in glaucoma.

Methods: HP was prospectively evaluated in 54 patients with compensated intraocular pressure and DON. The drusen at the optic nerve head have been detected by fundus examination and B-scan ultrasonography (USG). DON were divided into 3 groups according to the size of the individual drusen or the drusen

doc. MUDr. Jozef Čmelo, Ph.D., MPH.
Centrum neurooftalmológie, Palas-Eye s.r.o.
Škultétyho 1
831 03 Bratislava, Slovensko
palas.eye@gmail.com

Do redakce doručeno dne: 22. 7. 2019
Do tisku přijato dne: 26. 10. 2019

proLékaře.cz | 13.2.2026

complex. I. Group: area size up to 1.9 mm. II. Group: area size: 1.9 - 3.9 mm. III. Group: area size: ≥ 4,0 mm. HP - maximum systolic velocity (MSV), minimal diastolic velocity (MDV) and resistance indices (IR) and index pulsatility (IP) - were recorded at the central retinal artery (CRA), at the central retinal vein (CRV), at ciliares posteriores arteries breves (CPAb) and at the ophthalmic artery (AO). The values were divided into 3 groups: 1 - Physiological: CRA: 8.7 ± 0.9 / 2.9 ± 0.6 cm/s or RI: 0.70 ± 0.05. 2 - Slightly impaired: CRA: 6.6 ± 0.8 / 2.0 ± 0.5 cm/s, or RI: 0.75 ± -0.04. 3 - Significantly impaired: CRA: 5.2 ± 1.2 / 1.9 ± 0.7 cm/sec or RI: 0.79 ± 0.03.

Results: There was no linear relationship between size of DON and HP. Slight worsening of HP at the CRA was in I. Group (28.6 %), II. Group (48.3 %) and III. Group (62.4 %). Significant worsening of HP at the CRA was I. group (28.6 %), II. Group (48.3 %) and in III. Group (62.4 %). HP of the CPA and of the OA were not significant due to the presence and size of drusen. The relationship between individual variables was evaluated using the Pearson correlation coefficient 0.213. I. Group P: 0.354, II. Group P: 0.073, III. Group P: 0.287.

Conclusions: HP is more often impaired in „large“ DON (Group III), rarely in Group I, but this is not a rule. HP cannot be predicted according to the size of the druse formation at the optic nerve. It seems that the deterioration of HP depends not only on the DON size but also on the location (the distance from the lamella cribriformis) and also to the vascular system intrapapillary.

Key words: drusen optic nerve, glaucoma; visual field, haemodynamics, flow parameters, Doppler ultrasonography

Čes. a slov. Oftal., 75, 2019, No.5, p. 252-256

ÚVOD

S rozvojom zobrazovacích techník sa zlepšuje aj diagnostika (dg) mnohých ochorení zrakového nervu. Patria tam aj drúzy terča optického nervu (DON)

Klinicky bolo preukázané, že vznik a progresia zmien v zornom poli pri DON úzko súvisí s hemodynamikou cievneho zásobenie oka – zrakového nervu [7,9]. Problematika DON je precízne spracovaná v mnohých publikáciách a pozorovaniach. Menšia pozornosť je venovaná reálnym hemodynamických zmenám v zrakovom nerve s DON. Pri DON je experimentálne, ale už aj klinicky preukázané zhoršenie hemodynamických parametrov. Čo je však závažnejšie, takisto je preukázaná progresia zmien v zornom poli. DON môžu vizuálne prekrývať exkaváciu terča optického nervu, na základe čoho sa obtiažnejšie vyhodnocujú zmeny (skotómy) v zornom poli pri glaukóme.

METODIKA

Prospektívne bolo hodnotených 54 pacientov s bilaterálnymi, alebo jednostrannými drúzami optického nervu. Pacienti mali stabilizovaný krvný tlak a pulz, vnútroočný tlak bol 11-19 torr. Vylúčení boli diabetici a pacienti s glaukómom a neliečenou, respektívne nekompenzovanou hypertenziou. Prítomnosť drúz v hlave zrakového nervu bola preukázaná fundus vyšetrením (Obrázok 1) a B-scan ultrasonografiou (USG). Pre presnejšie meranie, minimalizovanie “halo” efektu v USG zobrazení bola hodnota akustického zobrazenia („Gain“) minimalizovaná na 5 dB (Obrázok 2).

Drúzy boli rozdelené do 3 skupín podľa sumárnej veľkosti. Do úvahy sa brala plošná veľkosť drúz v USG zobrazení. V prípade výskytu viacerých drúz v rámci jedného optického nervu (drúzový komplex) bola celková plošná veľkosť daná súčtom jednotlivých drúz. I. skupina: oftalmoskopicky neviditeľné + vizualizácia len pomocou ultrasonografie, plošná veľkosť do 1,9 mm. II. skupina: plošná veľkosť: 1,9 - 3,9 mm (Obrázok 3). III. skupina: plošná veľkosť: ≥ 4,0 mm

Prietokové parametre (PP) boli snímané v artéria centralis retinae (ACR) (Obrázok 4), vo vena centralis retinae

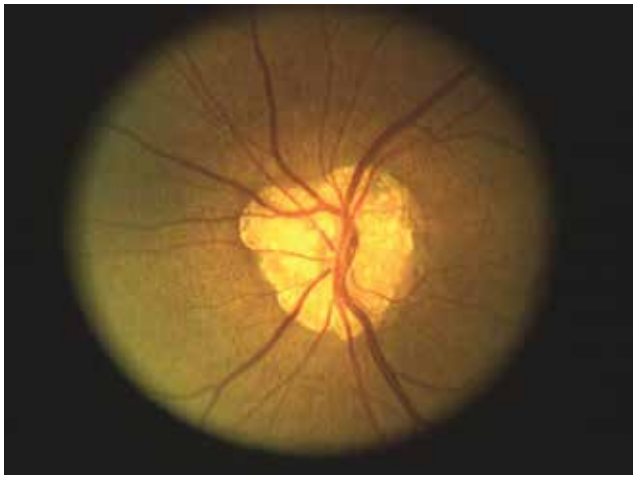

Obrázok 1. Foto veľkého komplexu drúz terča optického nervu

proLékaře.cz | 13.2.2026

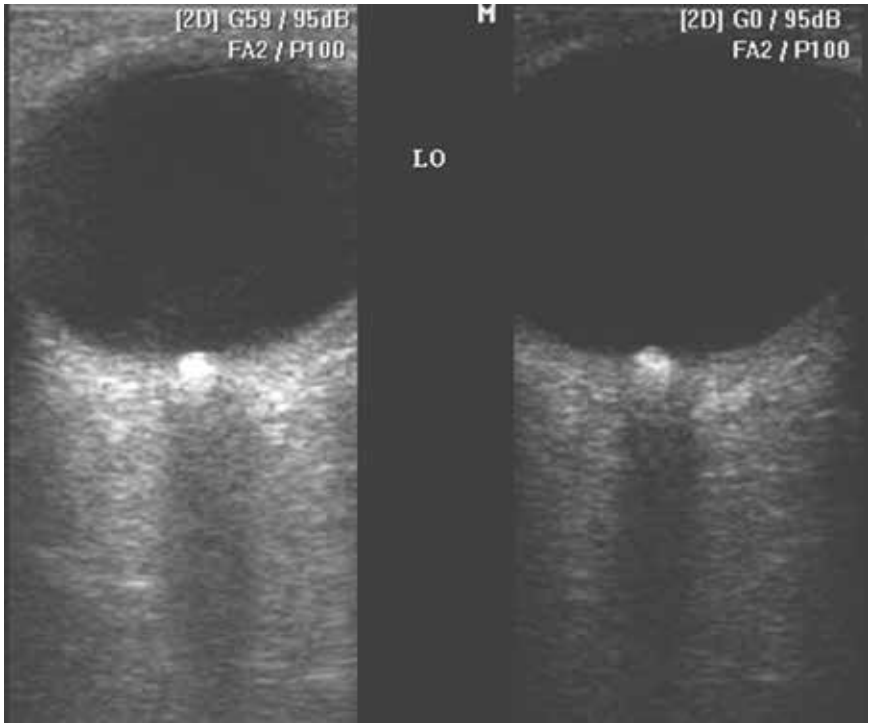

Obrázok 2. Vľavo: Drúzy optického nervu B-scan ultrasonografie v štandardnom móde - gain 59 dB. Vpravo: "halo" efekt drúz optického nervu je minimalizovaný (drúzy sa zobrazia v skutočnej veľkosti), ak gain znížime na 0 dB

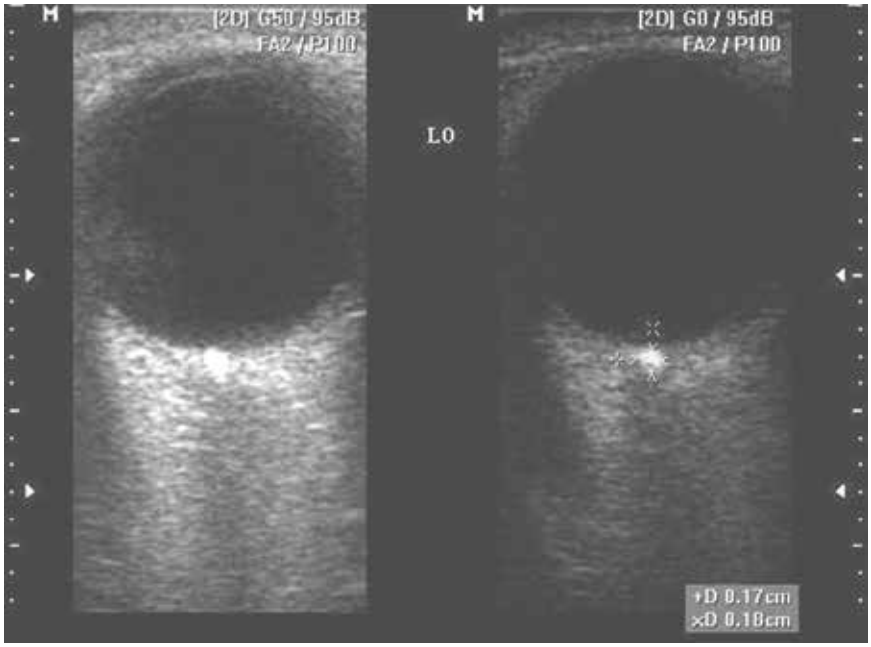

Obrázok 3. USG zobrazenie B-scan drúz terča optického nervu - III skupina (podľa veľkosti)

(VCR), v temporálnych a nazálnych arteriae ciliares posteriores breves (ACPb) a v arteria oftalmika (AO). Hodnotená bola maximálna systolická rýchlosť (MSR), minimálna diastolická rýchlosť (MDR) a indexy rezistencie (RI) a pulzatility (PI), ktoré poukazujú na stav periférnej rezistencie od miesta detekcie.

Hodnoty boli rozdelené na 1. Fyziologické: ACR: 8,7 ± 0,9 / 2,9 ± 0,6 cm/s a, alebo RI: 0,70 ± 0,05, 2. mierne zhoršené: ACR: 6,6 ± 0,8 / 2,0 ± 0,5 cm/s a, alebo RI: 0,75 ± 0,04, 3. výrazne zhoršené: ACR: 5,2 ± 1,2 / 1,9 ± 0,7 cm/s a, alebo RI: 0,79 ± 0,03. Vzťah medzi jednotlivými premennými bol vyhodnotený pomocou Pearsonovho korelačného koeficientu.

proLékaře.cz | 13.2.2026

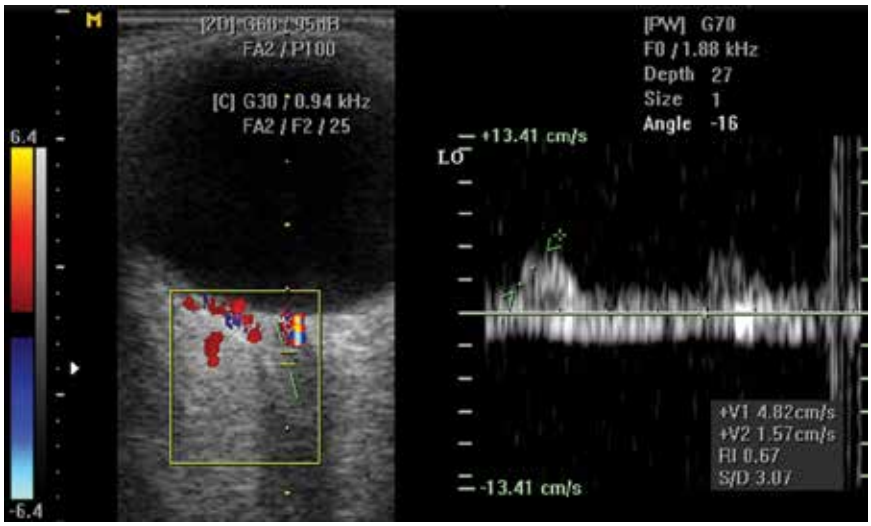

Obrázok 4. Farebná Doppler ultrasonografia - výrazne nízke prietokové parametre v arteria centralis retinae

VÝSLEDKY

Medzi veľkosťou drúz a prietokovými parametrami nebol lineárny vzťah. Pre mierne zhoršené, alebo výrazne zhoršené PP pri DON bolo typické rovnomerné zníženie prietokových parametrov v ACR, VCR napríklad oproti glaukómu a iných klinickým nálezom. Výrazné zhoršenie PP v ACR bolo prítomné v 28.6 % drúzach I. skupiny, 48,3 % v II. skupine a 62,4 % v III. skupine.

PP v ACPb a v AO nemali signifikantný význam vzhľadom k prítomnosti a veľkosti drúz. Vzťah medzi jednotlivými premennými bol vyhodnotený pomocou Pearsonovho korelačného koeficientu: 0,213, I. skupina P: 0,354, II. skupina P: 0,073 III. skupina P: 0,287.

DISKUSIA

DON z histologického hľadiska sú kacifikované hyalínne depozity uložené na vnútornej strane lamina cribriformis (od sklovca) a vyskytujú sa približne v 3,5 - 5 % ľudí. [6,13], 0,3 - 0,5 % [2,9,15,16]. Vznikajú v mladosti, svoju veľkosť, v dospelosti menia veľkosť len zriedkavo. Väčšinou sa diagnostikujú náhodne. Subjektívne sú DON väčšinou asymptomatické. Niekedy sa prejavia rôznymi subjektívnymi zmenami zorného poľa (zúženie zorného poľa, prechodné skotómy).

Je veľmi dôležité odlíšiť DON od iného pseudoedému, edému terča optického nervu, ale aj onkologického ochorenia, či už primárne, alebo po predchádzajúcom ožiarení nádorov oka [6]. Diagnostika je založená na zobrazení DON pomocou oftalmoskopie, OCT vyšetrením, autofluorescencie, počítačovej tomografie a USG. Najpreukáznejšou dg je zatiaľ ultrasonografia v B-móde [1,4,5,10,13,21].

Diagnostika DON má význam nielen z popisného hľadiska (differenciálna diagnostika papiloedému), ale tiež pre včasný záchyt sprievodných eventuálnych komplikácii: poruchy zorného poľa, hemoragie, zvýšené riziko okluzívnych ochorení – nonarteritická predná ischemická neuropatia, vetvová oklúzia vena centralis retinae, oklúzia arteria centralis retinae, choroidálna neovaskulárna membrána, zmeny v retinálnych cievach, alebo odlíšenie súčasného glaukómového poškodenia. [8,15,18,23]. Didakticky je možné rozdeliť DON podľa rôznych kritérii. Napríklad podľa Grippa [6] počtom zobrazených drúz v hlave zrakového nervu, podľa topografie vzhľadom k lamina cribriformis. Zvolili sme rozdelenie podľa plošnej veľkosti, ktoré je možné verifikovať na rôznych USG prístrojoch.

Veľmi dôležité a zároveň obtiažne je odlíšiť zmeny v zornom poli pri DON a pri glaukóme [20]. Kým diagnostika DON pomocou B-scan ultrasonografie je dostatočne spracovaná, reálnym prietokovým parametrom pri DON sa zaoberá pomerne málo prác [3,9,12,19]. V minulosti boli názory, že vyšetrenie pomocou farebnej Doppler ultrasonografie nie je možné realizovať pri DON [22]. Práce Pinto a kol. ako aj naše skúsenosti poukazujú nato, že vhodným sklonom USG sondy, nastavením snímacích parametrov v rámci Color Doppler je to bezproblémové vo väčšine prípadov.

Prietokové parametre je vhodné brať ako súčasť hemodynamiky zrakového nervu, pretože predstavujú len časť zložitého komplexu krvného zásobenia optického nervu. Zhoršenie prietokových parametrov je znázornené nielen zvýšením periférneho odporu (zvýšenie indexu rezistencie) ale aj spomalením aktuálnej prietokovej rýchlosti pod fyziologickú normu.

Zaujímavým zistením bolo, že aj keď signifikatné a tým aj rizikové zhoršenie PP bolo väčšinou pri najväčších drúzových komplexoch, nebolo to však pravidlo. Z toho dôvodu by bolo vhodné u pacientov s DON a progresívnymi zmenami zorného poľa hodnotiť aj PP zrakového nervu.

ZÁVER

Hemodynamické parametre bývajú častejšie zhoršené pri „veľkých“ drúzach optického nervu (III.

proLékaře.cz | 13.2.2026

skupina), zriedkavejšie pri DON I. skupiny – nie je to však pravidlo.

Zdá sa, že zhoršenie prietokových parametrov nepodmieňuje len veľkosť DON ale tiež lokalita (vzdialenosť od laminy cribriformis) a taktiež vzťah k cievnemu systému intrapapilárne. Hemodynamické parametre nie je možné predpokladať podľa veľkosti drúzovej formácie v optickom nerve. Vyhodnotenie reálnych prietokových parametrov by malo byť súčasťou vyšetrenia každého pacienta s DON, ktorý má progredujúce zmeny v zornom poli.

LITERATURA

1. **Almog, Y., Nemet, A., Nemet, AY.:** Optic disc drusen demonstrate a hyperechogenic artifact in B mode ultrasound. J Clin Neurosci, 23; 2016: 111–119.
2. **Auw-Haedrich, C., Staubach, F., Witschel, H.:** Optic disk drusen. Surv Ophthalmol, 47; 2002: 515–532.
3. **Berenberg, TL., Metelitsina, TI., Madow, B. et al.:** The Association Between Drusen Extent and Foveolar Choroidal Blood Flow in Age-Related Macular Degeneration. Retina, 32; 2012: 25–31.
4. **Boldt, HC., Byrne, SF., DiBernardo, C.:** Echographic evaluation of optic disc drusen. J Clin Neuroophthalmol, 11; 1991: 85–91.
5. **De La Hoz Polo, M., Torramilans Luis, A., Pozuelo Segura, O. et al.:** Ocular ultrasonography focused on the posterior eye segment: what radiologists should know. Insights Imaging, 7; 2016: 351–364.
6. **Furdová, A., Furdová, A., Krčméry, V.:** Our experience with smartphone and spherical lens for the eye fundus examination during humanitarian project in Africa. Int J Ophthalmol, 10; 2017: 157–160.
7. **Grippo, TM., Shihadeh, WA., Schargus, M., Gramer, E. et al.:** Optic Nerve Head Drusen and Visual Field Loss in Normotensive and Hypertensive Eyes. J Glaucoma, 17; 2008: 100-104.
8. **Hauptvogelová, M.,** Šustykevičová**, Z.:** Non-arteritická predná ischemická optická neuropatia pri drúzach zrakového nervu. Cesk Slov Oftalmol, 66; 2010: 184–187.
9. **Hendrix, W., Stalmans, I., Van Calster, J. et al.:** Acute visual field constriction in optic disc drusen: report of an unusual case. Bull Soc Belge Ophtalmol; 2007: 31-36.
10. **Hlinomazová, Z., Hrazdíra, I.:** Standardisation in ultrasonography: Principle and diagnostic significance. In ACTA MEDICA, 2/47. Hradec Králové, LF a UK Hradec Králové, 2004. S. 305-308.
11. **Chang, MY., Pineles, SL.:** Optic disk drusen in children. Surv Ophthalmol, 61; 2016: 745–758.
12. **Jianu, SN.:** Color Doppler ecography in the study of retrobulbar circulation changes caused by optic nerve drusen. Oftalmologia, 53; 2009: 74-80.
13. **Kurz-Levin, MM., Landau, K.:** A comparison of imaging techniques for diagnosing drusen of the optic nerve head. Arch Ophthalmol, 117; 1999: 1045–1049.
14. **Lee, KM., Woo, SJ., Hwang, JM.:** Factors associated with visual field defects of optic disc drusen. PLoS ONE [online]. 2018. Dostupné na: https://journals.plos.org/plosone/article?id=10.1371/journal.pone.0196001
15. **Lešták, J., Nutterová, E., Pitrová, Š. et al.:** High Tension Versus Normal Tension Glaucoma. A comparison of Structural and Functional Examinations. J Clinic Experiment Opthalmol [online]. 2012. Dostupné na https://www.omicsonline.org/a-comparison-of-structural-and-functional-examinations-2155-9570.S5-006.php?aid=5007
16. **Malmqvist, L., Li, XQ., Eckmann, C.L. et al.:** Optic disc drusen in children: the Copenhagen Child Cohort 2000 Eye Study. J Neuroophthalmol, 38; 2017: 140-146.
17. **Noval, S., Visa J, Contreras I.:** Visual field defects due to optic disk drusen in children. Graefes Arch Clin Exp Ophthalmol, 521/10; 2013: 2445–2450.
18. **Pilat, AV., Proudlock, FA., McLean, RJ. et al.:** Morphology of retinal vessels in patients with optic nerve head drusen and optic disc edema. Invest Ophthalmol Vis Sci, 55/6; 2014: 3484–3490.
19. **Pinto, LA., Vandewalle, E., Marques-Neves, C. et al.:** Visual field loss in optic disc drusen patients correlates with central retinal artery blood velocity patterns. Acta Ophthalmol, 92/4; 2014: 286-291.
20. **Skorkovská, K.:** Perimetrie. Praha, Grada Publishing a.s., 2015, 116 s.
21. **Štrofová, H., Jarošová, A.:** Drúzy papily zrakového nervu a jejich komplikace. Cesk Slov Oftalmol, 72; 2016: 298–308.
22. **Ustymowicz, A., Obuchowska, I., Krejza, J. et al.:** Limitations of color Doppler sonography in the imaging of ocular vessels. Eur J Ophthalmol, 14; 2004: 584-587.
23. **Žiak, P., Jarabáková, K., Koyšová, M.:** Drúzová papila – súčasné diagnostické možnosti. Cesk Slov Oftalmol, 70; 2014: 30-35.