

POZDNÍ OPACIFIKACE HYDROFBNÍ NITROOČNÍ ČOČKY ACRYNOVA™PC 610Y

SOUHRN

Cíl: Cílem práce je zhodnotit opacitu materiálu čočky AcryNova™PC 610Y z hydrofobního akrylátu a její vliv na zrakové funkce u pacientů podstupujících rutinní operaci katarakty 10 let po implantaci nitrooční čočky.

Metodika a soubor: Do studie bylo zařazeno 23 pacientů (26 očí) po operaci nekomplikovaného šedého zákalu s implantovanou čočkou AcryNova™PC 610Y mezi lety 2005–2007. Pacienti byli vyšetřeni v prvním pooperačním týdnu a stav oka zkontrolován 10 let po operaci. Hodnotili jsme nejlépe korigovanou zrakovou ostrost (NKZO), kontrastní citlivost jsme vyšetřovali při kontrole v mezopických podmínkách na tabulích CSV–1000E, stupeň opacit nitrooční čočky (NOČ) a výskyt opacit zadního pouzdra (PCO–Posterior Capsule Opacification) pomocí Scheimpflugovy kamery Pentacam (OCULUS Pentacam HR).

Explantovanou čočku jsme vyšetřili pomocí předně segmentového OCT (Optovue, Avanti RTVue XR) a spektroskopickou metodou EDX (Energy Dispersive X-Ray Spectroscopy).

Výsledky: Postoperační NKZO při prvním vyšetření byla $0,95 \pm 0,10$, po deseti letech jsme zaznamenali signifikantní zhoršení NKZO v souboru na $0,87 \pm 0,20$. Průměrná opacita materiálu NOČ měřená postoperačně byla $6,37 \pm 2,16$ %, při kontrole po deseti letech stoupla opacita v průměru na $14,22 \pm 5,87$ %. I když jsme zaznamenali statisticky signifikantní pokles NKZO v souboru, nejvíce byla ze zrakových funkcí postižena kontrastní citlivost. Po deseti letech bylo 50 % pacientů bez jakékoliv opacit zadního pouzdra.

U explantované NOČ jsme pomocí laboratorních vyšetřovacích postupů prokázali optické změny materiálu ve smyslu snížení jeho transparence a změny struktury vedoucí k jeho hydrofilitě.

Závěr: Po deseti letech od implantace došlo k signifikantnímu zvýšení opacit materiálu NOČ z hydrofobního akrylátu, která vede ke snížení kontrastní citlivosti a posléze i k poklesu zrakové ostrosti. Změny se týkají jen části vyšetřených čoček potažmo čoček se stejnými šaržemi. To vede k závěru, že tyto čočky byly primárně vyrobeny z nekvalitní suroviny.

Klíčová slova: nitrooční čočka AcryNova™PC 610Y, opacita materiálu, hydrofobní nitrooční čočka, opacita zadního pouzdra, Pentacam

SUMMARY

LATE POSTOPERATIVE OPACIFICATION OF A HYDROPHOBIC ACRYLIC INTRAOCULAR LENS ACRYNOVA™PC 610Y

Purpose: To report late postoperative opacification of a hydrophobic acrylic intraocular lens (IOL) AcryNova™PC 610Y as well as the clinical consequences in patients 10 years after uncomplicated cataract surgery.

Materials and Methods: Medical records were reviewed of 23 patients (26 eyes) with AcryNova™PC 610Y implanted between years 2005 and 2007. Next clinical examination was performed 10 years after surgery. We assessed best corrected distance visual acuity (BCDVA), contrast sensitivity (CSV-1000E) and relative opacity of IOL material, (OCULUS Pentacam HR). Results of BCDVA and Pentacam were analysed statistically. One explanted IOL was analysed using anterior segment OCT in vitro and spectroscopic method EDX (Energy-dispersive X-ray spectroscopy).

Results: Opacification led to a statistically significant reduction in the best corrected distance visual acuity (BCDVA) = ($0,95 \pm 0,10$) versus ($0,87 \pm 0,20$) and

Otrošínová M.¹, Novák J.¹, Kvasnička J.², Židek O.²

¹Nemocnice Pardubického kraje a.s.,
Pardubická nemocnice, Oční oddělení

²Contipro a.s. Dolní Dobruč
Primář očního oddělení doc. MUDr.
Jan Novák, CSc., FEBO

Práce byla prezentována ve zkrácené formě ústního sdělení na výročním kongresu České oftalmologické společnosti v Hradci Králové 18. 9. 2015

Autoři práce prohlašují, že vznik i téma odborného sdělení a jeho zveřejnění není ve střetu zájmů a není podpořeno žádnou farmaceutickou firmou.



MUDr. Marianna Otrošínová
Oční oddělení
NPK a.s., Pardubická nemocnice
Kyjevská 44
532 03 Pardubice
ivancova.marianna@gmail.com

Do redakce doručeno dne: 7. 6. 2019
Do tisku přijato dne: 3. 7. 2019

to increase of IOL opacity only in some lenses but statistically significant in the average ($6,37 \pm 2,16$)% versus value of ($14,22 \pm 5,87$)%. In the explanted IOL we have documented structural changes of primarily hydrophobic raw material leading to property of hydrophilic one.

Conclusion: Some batches of AcryNova™PC 610Y were produced from raw material of poor quality which is the cause of its structural changes and its progressive opacification.

Key words: intraocular lens AcryNova™PC 610Y, material opacification, hydrophobic intraocular lens, posterior capsule opacification, Pentacam

Čes. a slov. Oftal., 75, 2019, No.4, p. 172–179

ÚVOD

Tříkusová monofokální sférická nitrooční čočka AcryNova™PC 610Y byla vyráběna z hydrofobního akrylátu.

Na našem pracovišti byla čočka AcryNova™PC 610Y implantovaná mezi lety 2005 až 2007 u 171 pacientů, 61 mužů a 96 žen. V tomto sdělení předkládáme vývoj opacity hydrofobní čočky po 10 letech od její implantace a vliv opacity materiálu na zrakové funkce. Cílem této práce bylo zjistit frekvenci zvýšené opacity NOČ, jestli je opacita jevem obligatorním nebo fakultativním a jaký má vliv na zrakové funkce.

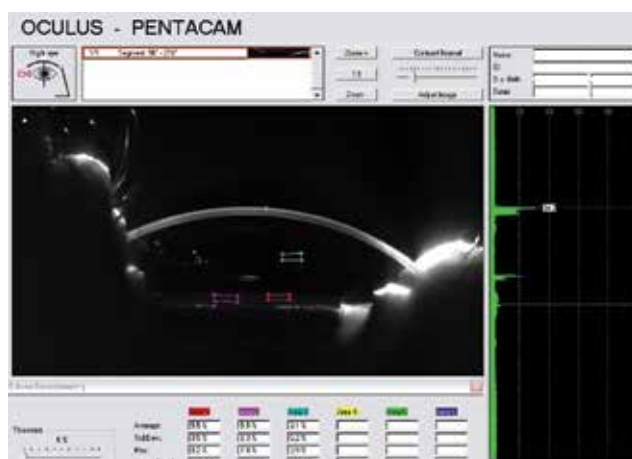
Soubor a metodika

Do studie bylo zahrnuto 23 pacientů (26 očí) se senilní kataraktou, kteří byli operováni na Očním oddělení Pardubické nemocnice v období od roku 2005 do roku 2007, u kterých byla implantovaná hydrofobní čočka AcryNova™PC 610Y a bezprostředně po operaci byla měřena opacita materiálu čočky. Operace v celém souboru byly provedeny totožnou operační technikou: podspojivková anestezie, incize spojivky, zadní limbál-

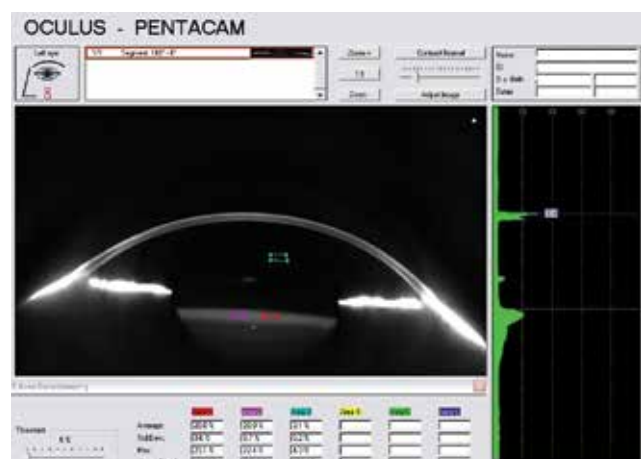
ní řez velikosti 2,5 mm, 2x boční servisní 1 mm incize, přední kontinuální kasulorexe, hydrodisekce, fakoe-mulzifikace jádra čočky, bimanuální irigace a aspirace kortexu, aspirace čočkových buněk předního pouzdra a polishing zadního pouzdra a ekvátoru, rozšíření tunelu na 3,5 mm a implantace foldované nitrooční čočky AcryNova™PC 610Y pinzetou do čočkového pouzdra. Následoval výplach viskomateriálu a hydratace paracentéz s tonizací bulbu.

Pacienti byli vyšetřováni první týden po operaci. Při této kontrole jsme hodnotili NKZO, procento opacity NOČ pomocí Scheimpflugove kamery Pentacam (OCULUS Pentacam HR). Měření relativní opacity (v procentech) bylo provedeno symetricky k centrální ose ve dvou polích v materiálu NOČ každého ze dvou provedených řezů (0° – 180° a 90° – 270°). Hodnoty v centrální ose nelze použít pro výskyt optických artefaktů. Za isolinii byla stanovena opacita v opticky prázdné přední komoře nad přední plochou NOČ (Obrázek 1).

Při kontrolním vyšetření souboru po 10 letech jsme hodnotili NKZO, kontrastní citlivost jsme vyšetřovali v mezopických podmínkách na tabulích CSV-1000E, procento opacity NOČ pomocí Scheimpflugove kamery (OCULUS Pentacam



Obrázek 1. Scheimpflugova fotografie. Měření relativní opacity (v %) ve dvou polích v materiálu NOČ v řezu (90° až 270°) při první kontrole. Za isolinii byla stanovena opacita v opticky prázdné přední komoře nad přední plochou NOČ



Obrázek 2. Scheimpflugova fotografie. Měření relativní opacity (v %) ve dvou polích v materiálu NOČ v řezu (0° až 180°) při druhé kontrole po deseti letech. Za isolinii byla stanovena opacita v opticky prázdné přední komoře nad přední plochou NOČ

HR) totožným způsobem ve 4 kvadrantech (Obrázek 2). U každého pacienta jsme provedli vyšetření OCT k vyloučení sítnicové patologie, která by mohla ovlivnit výslednou NKZO. Dále jsme hodnotili výskyt PCO.

Pro statistickou analýzu byl použit Kolmogorovův-Smirnovův test pro normalitu. Protože žádná ze sledovaných hodnot neměla normální rozložení pravděpodobnosti, byl k další analýze použit neparametrický Wilcoxonův test pro porovnání parametrů mezi pooperačními kontrolami po týdnu a po 10 letech od operace. Hodnota $p = 0,05$ nebo méně, byla považována za statisticky signifikantní.

Vzhledem k progresi opacifikace a významnému ovlivnění zrakových funkcí jsme byli v jednom případě nuceni provést explantaci NOČ. Explantovanou NOČ jsme zkoumali

opticky pomocí AS-OCT Optovue (lineární řezu in vitro), pomocí SEM (skenovací elektronový mikroskop) k posouzení homogenity NOČ a pomocí spektroskopické metody EDX (EDX-Energy Dispersive X-Ray Spectroscopy) k posouzení možné kalcifikace materiálu.

VÝSLEDKY

Ke kontrolnímu vyšetření po 10 letech od operace se dostavilo 23 pacientů (26 očí), 12 žen, 11 mužů. Pooperačně u nich nebyly zaznamenány žádné komplikace. Tabulka 1 zahrnuje porovnání sledovaných hodnot při první pooperační kontrole a při kontrole po deseti letech:

Tabulka 1. NKZO, relativní opacita materiálu NOČ v jednotlivých kvadrantech a průměrná opacita NOČ při první kontrole po operaci a při kontrole po 10 letech, statistické hodnocení

		po operaci	po 10 letech
NKZO [decimal]	průměr ± SO	0,945 ± 0,106	0,866 ± 0,203
	rozsah	0,63 - 1,00	0,16 - 1,00
	P hodnota	P = 0,026	
opacita v horním kvadrantu [%]	průměr ± SO	6,312 ± 2,113	14,108 ± 5,919
	rozsah	3,90 - 11,40	4,30 - 22,40
	P hodnota	P < 0,0005	
opacita v dolním kvadrantu [%]	průměr ± SO	6,296 ± 2,077	14,285 ± 5,977
	rozsah	3,90 - 11,00	5,10 - 22,40
	P hodnota	P < 0,0005	
opacita v pravém kvadrantu [%]	průměr ± SO	6,431 ± 2,280	14,208 ± 5,961
	rozsah	3,90 - 11,40	3,90 - 23,90
	P hodnota	P < 0,0005	
opacita v levém kvadrantu [%]	průměr ± SO	6,408 ± 2,206	14,273 ± 6,060
	rozsah	3,90 - 11,80	4,30 - 23,90
	P hodnota	P < 0,0005	
průměrná opacita [%]	průměr ± SO	6,365 ± 2,160	14,218 ± 5,865
	rozsah	3,90 - 11,30	4,40 - 23,15
	P hodnota	P < 0,0005	

NKZO – nejlépe korigovaná zraková ostrost
SO – směrodatná odchylka

Tabulka 2. Kontrastní citlivost pomocí CSV - 1000E při kontrole po deseti letech

	průměr ± SO	rozsah
kontrastní citlivost A	3,29 ± 2,074	0 - 7
kontrastní citlivost B	2,75 ± 1,775	0 - 6
kontrastní citlivost C	2,21 ± 1,841	0 - 7
kontrastní citlivost D	1,96 ± 1,876	0 - 7

SO – směrodatná odchylka

NKZO a relativní hodnoty naměřené opacitě implantované čočky v jednotlivých kvadrantech. Průměrná opacita materiálu bezprostředně po implantaci byla 6,37 %. Nejnižší hodnota 3,90 % a nejvyšší 11,3 %. Průměrná opacita materiálu po 10 letech byla 14,22 %, nejnižší naměřená hodnota 4,40 % a nejvyšší 23,15 %. Po deseti letech došlo k signifikantnímu poklesu NKZO ($p = 0,026$). V souboru jsme zjistili výrazně sníženou kontrastní citlivost (Tabulka 2.). Protože jsme kontrastní citlivost nevyšetřovali i bezprostředně po operaci, nelze pokles kontrastní citlivosti statisticky hodnotit. U měřených hodnot (opacita materiálu, NKZO a kontrastní citlivost) mají po 10 letech významný vliv na výsledné hodnoty především čočky (v počtu 19), u kterých došlo k velmi významnému zkalení. U 7

očí (7 pacientů) ze souboru se opacita nitrooční čočky nevyšla vůbec nebo jen zanedbatelně. U těchto pacientů jsme nezaznamenali snížení zrakové ostrosti ani významnou změnu kontrastní citlivosti.

Při zkoumání čísel jednotlivých výrobních sérií se nám podařilo prokázat, že když byly implantované čočky z jedné výrobní šarže, došlo k podobnému zvýšení opacitě materiálu. V tabulce 3 jsou jednotlivé šarže barevně odlišené. Vzhledem k relativně malému souboru v porovnání s množstvím výrobních sérií v našem souboru nebylo možné dokázat opak, a sice že u určitých šarží k zvyšování opacitě nedochází, protože v souboru nebyly implantovány alespoň dvě čočky ze šarže, kde jsme naměřili nízký nárůst opacitě. Možná ale poukázat na to, že u těchto pacientů nedošlo ke snížení zrakové ostrosti ani kontrastní citlivosti.

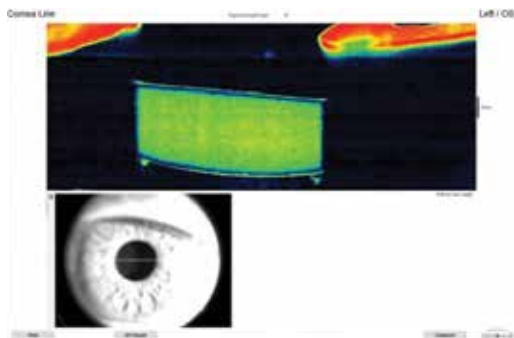
Tabulka 3. NKZO a průměrná opacita NOČ při první kontrole po operaci a při kontrole po 10 letech u jednotlivých šarží, kontrastní citlivost při vyšetření po 10 letech

Pacienti	NKZO po operaci	NKZO 10 let	Průměr opacitě NOČ po operaci	Průměr opacitě NOČ po 10 letech	Kontrastní citlivost CSV-1000E A,B,C,D	Číslo šarže
1	1,00	0,79	11,3	17,35	3,2,2,2	73045
2	1,00	0,79	9,6	23,15	2,2,1,0	73578
3	1,00	1,00	4,3	4,40	5,6,4,7	72711
4	1,00	1,00	5,5	17,35	2,1,2,2	72706
5	1,00	0,63	7,9	18,90	0,0,0,0	73326
6	1,00	0,63	5,5	16,60	2,1,0,0	73326
7	1,00	1,00	5,1	18,35	2,3,2,2	72706
8	1,00	1,00	7,8	14,20	3,2,1,1	73327
9	1,00	1,00	6,3	17,08	4,3,1,4	72721
10	1,00	1,00	3,9	14,73	3,4,7,6	73044
11	1,00	0,16	5,5	15,50	0,0,0,0	73044
12	0,79	prsty	7,1	11,75	nelze	73576
13	0,79	0,79	6,0	6,10	5,5,5,3	70745
14	0,63	0,63	5,1	15,58	3,3,0,0	72721
15	0,79	0,79	5,1	5,80	7,3,2,2	73582
16	1,00	1,00	4,3	5,30	3,4,3,2	70746
17	1,00	1,00	5,1	5,50	4,4,2,1	71032
18	1,00	1,00	9,2	17,25	6,5,4,4	74099
19	1,00	1,00	3,9	5,50	2,1,1,1	70742
20	0,79	0,79	5,6	19,30	1,0,0,0	73040
21	1,00	1,00	7,1	19,20	5,4,5,3	74102
22	0,79	prsty	3,9	5,30	nelze	70737
23	1,00	1,00	6,0	17,75	4,2,3,1	74102
24	1,00	1,00	9,5	20,90	0,2,2,3	73580
25	1,00	1,00	10,6	19,20	6,6,3,2	72706
26	1,00	0,79	4,3	17,65	7,3,3,1	74098

NKZO – nejlépe korigovaná zraková ostrost



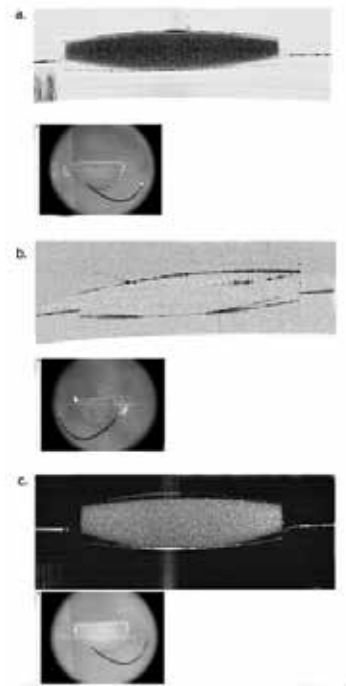
Obrázek 3. Přední segment – zkalená NOČ AcryNova™PC 610Y před explantací



Obrázek 4. Předně segmentové OCT – zkalená NOČ AcryNova™PC 610Y před explantací

Výměna čočky byla indikovaná u 82leté pacientky, 9 let po oboustranné implantaci v roce 2005, u které došlo k poklesu NKZO na 0,63. Při vyšetření byla zjištěná nulová kontrastní citlivost při oslnění a opacita materiálu čočky činila 21 %. Výměnu jsme indikovali pouze na jednom oku (Obrázek 3,4), na druhém oku byla na jiném pracovišti, v domnění, že se jedná o sekundární kataraktu, provedena laserová kapsulotomie, bez efektu. Na tomto oku, rovněž s NKZO 0,63, jsme pro vyšší riziko výměnu NOČ neindikovali.

Zkoumáním explantované NOČ a vyšetřením pomocí SEM jsme v materiálu nenalezli při zvětšení 20 000x známky nehomogenity (tj. mikroglistering–vakuoly). Metodou EDX jsme nezaznamenali přítomnost vápníku nebo fosforu, tedy jsme vyloučili kalcifikaci materiálu. Předně segmentové OCT hydrofobních čoček AcryNova s příznaky zkalení jeví homogenní rozptyl záření (scattering effect) na



Obrázek 5. Řezy pomocí předněsegmentového OCT in vitro – a. homogenní rozptyl světla (tzv. scattering efekt) na explantované NOČ, b. vymizení rozptylu světla na vysušené NOČ a c. rozptyl světla na opětovně rehydratované NOČ, co dokazuje, že se jedná o hydrofilní materiál

rozdíl od čoček z čirého PMMA nebo hydrofobního akrylátu (Obrázek 5).

DISKUSE

Fakoemulzifikace s implantací NOČ do vaku čočky je v posledních několika desetiletích standardem v mikroin-cizní chirurgii katarakty. Při velkém počtu operací se začaly objevovat materiálové komplikace peroperačně i v postoperačním období [26]. Snížení transparence materiálu NOČ je jednou z vážných komplikací ovlivňujících zrakové funkce a bylo popsáno u řady NOČ [23], poprvé v roce 1987 u hydrogelových NOČ [3]. Popsány byly „snowflakes“ opacities na tvrdých polymethylmetakrylátových NOČ, změna zbarvení materiálu u silikonových NOČ, opacita způsobená kalcifikací u NOČ z hydrofilního akrylátu a přítomnost mikrovakuol (glistering) u hydrofobních NOČ [1,36]. Opacifikace může postihnout přední i zadní plochu čočky, hluboké struktury centrální části, haptiky nebo téměř celou NOČ [23,26,33]. To je důvodem pro stálý výzkum materiálů vhodných pro výrobu NOČ.

Většina závažných případů opacifikace byla popsána u NOČ z hydrofilního akrylátu, u hydrofobních čoček je relativně vzácná [28]. Hydrofobní čočky jsou implantované stále častěji vzhledem k celkově vyšší biokompatibilitě a nízké incidenci vzniku opacifikace zadního pouzdra, odolnosti k změně barvy a nemožnosti kalcifikace vnitřních struktur materiálu [15,16,30,32]. Brzdou jejich rychlejšího rozšíření

byla složitější a tedy dražší technologie výroby. Nicméně i čočky z hydrofobního akrylátu mají určité komplikace.

Nejnámějším opticky významným fenoménem je glistering-vznik vakuol či mikrovakuol v materiálu. K fenoménu dochází rozpětím preformovaných nehomogenit v materiálu. V nich dochází k rozpětí plynu či k akumulaci tekutiny. I hydrofobní NOČ jsou prostupné pro molekuly vody. Glisterings jsou mikrovakuoly [11,12,20,25,35] viditelné na šterbinové lampě již krátce po implantaci. Obvykle jsou distribuovány difúzně v celé optice NOČ [36,37]. I když fenomén glistering snižuje kontrastní citlivost, literární údaje svědčí o tom, že snížení zrakové ostrosti je vzácné [6,24,35,38].

Přesná etiopatogeneze vedoucí k opacifikaci NOČ zůstává stále nejasná. Byly popsány četné potenciální rizikové faktory, jako poškození materiálu při manipulaci s čočkou, porušení hemato-okulární bariéry během nitrooční operace, excesivní postoperační zánětlivá reakce [5,7,8,22]. Celkový zdravotní stav pacienta snad hraje také roli v patogenezi kalcifikace [26,28]. Současně ale byly publikovány studie, které vylučovaly vliv chirurga a pacienta. Popisovaly celé šarže NOČ určitých výrobců s vysokou pravděpodobností vzniku opacifikace bez ohledu na sekundární chirurgické intervence nebo komorbiditu pacientů [2,17,31]. U těchto výrobců lze za příčinu označit příměsi nečistot v materiálu, chybnou výrobu nebo skladování stejně jako i interakce s obalovým materiálem. Individuální faktory, jako nitrooční záněty nebo oční a systémové komorbidity které ovlivňují metabolismus oka, ale mohou k procesu přispět [17,31].

Dalším fenoménem jsou transitorní opacity NOČ. Jedná se o reversibilní fenomén, v literatuře byla popsána akutně vzniklá peroperační opacifikace NOČ z hydrofobního akrylátu v důsledku teplotních změn [14]. To dokazuje význam skladování čoček za vhodné teploty.

Materiál NOČ má určitou prostorovou molekulární strukturu vyplněnou větším či menším množstvím vodních molekul. Narušení tohoto schématu vede ke ztrátě transparence (zvýšení opacity) materiálu. Rozpad takové struktury byl pravděpodobně odpovědný za progresi opacity NOČ našeho souboru bez nutnosti ukládání dalších látek (sloučeniny vápníku byly vyloučeny).

Postižení zrakových funkcí způsobené opacifikací NOČ je zřídka spojené přímo s poklesem zrakové ostrosti. I kontrastní citlivost hraje důležitou roli v kvalitě vidění jednotlivce. Naše výsledky jasně dokazují podstatné zhoršení této funkce s malým vlivem na zrakovou ostrost. V našem souboru, došlo klinicky nejdříve ke zhoršení kontrastní citlivosti, postupně k „mlhavému“ nebo „zastřenému“ vidění a u části pacientů nakonec i k poklesu zrakové ostrosti.

Kontrastní citlivost závisí od různých faktorů a klesá s věkem pacienta [19], naše výsledky svědčí o zásadním vlivu opacity čočky. Z výsledků jasně vyplývá, že pokles kontrastní citlivosti je závislý na opacitě materiálu NOČ (Tabulka 3).

U klinicky závažných opacifikací NOČ je explantace jediná možnost léčby. Explantace jsou však zatíženy vysokým rizikem intraoperačních a postoperačních komplikací [4]. V sérii 25 očí s opacifikovanou NOČ Aqua-Sense (jednokusová NOČ z hydrofilního akrylátového kopolymeru s obsahem vody 25%, Aaren Scientific, Ontario, California, USA)

Dagres a kol. publikovali hodnotu komplikací (dehiscence zonu, ruptura zadního pouzdra, dekompenzace rohovky) až 48% [4]. Především silná adheze NOČ k pouzdru činí explantaci náročnou a v mnoha případech může být následná implantace nové NOČ do vaku nemožná. Indikace k chirurgické explantaci opacifikované NOČ proto vyžaduje důkladnou preoperační diagnostiku, klinickou rozvahu a po rozhodnutí o explantaci i informovaný souhlas pacienta. Měla by být zvažovaná pouze u vysoce angažovaných pacientů s klinicky jasnými symptomy (zejména poklesem zrakové ostrosti).

Literární údaje svědčí o tom, že buňky čočkového epitelu (LECs) přerůstají na povrch NOČ a mohou způsobovat PCO, decentraci NOČ a fibrózními změnami tkání až fimózu pouzdra [10,29]. Změny jsou méně závažné na povrchu NOČ z hydrofobního akrylátu v porovnání s čočkami z hydrofilního materiálu [34]. Materiál nitroočních čoček tedy hraje velkou roli při vzniku sekundární katarakty [18,27]. Zde zdůrazňujeme výhody důkladného čištění čočkového pouzdra včetně ekvátoru, v našem souboru byl výskyt PCO relativně nízký, v 50 % případů po deseti letech.

Klinický obraz opacifikace materiálu NOČ může být rozličný. Opacity mohou připomínat konfluentní buněčnou PCO. To způsobuje, že lékaři v těchto případech přistupují k Nd:YAG laserové kapsulotomii [9,13,21]. Porušení zadního pouzdra vede k obtížné explantaci NOČ a zvyšuje četnost možných komplikací během operace se zvýšeným rizikem ztráty sklivce [21]. Nd:YAG laserová kapsulotomie může indukovat další poškození materiálu NOČ a vést k dalšímu snížení optické kvality NOČ. Nelze pochybovat, že kapsulotomie není v takových případech užitečná.

ZÁVĚR

Dle našich výsledků, opacita materiálu do 20 % nezpůsobuje větší pokles zrakových funkcí, vyjma kontrastní citlivosti, a proto pacienti nevyhledávají lékaře. Problémem ale zůstává implantace NOČ u mladších jedinců. V našem souboru nejmladší pacientce bylo v době implantace NOČ 51 let, progresse opacity činí cca 1 % za rok. Lze vyvodit, že ke klinicky signifikantnímu poklesu zrakových funkcí může dojít již po 20 letech tj. v období vysokého věku (průměrná doba života v naší populaci je u žen 82 let, u mužů 76 let). Tedy v období, kdy by kvalita života seniorů neměla být narušena jinými fenomény, než odvislými od biologických změn organismu.

I hydrofobní akrylát může podléhat degradaci provázené poklesem transparence. Existuje spektrum vyšetření (např. Scheimpflugova kamera, předně segmentové OCT), která dokážou odhalit degradaci materiálů projevující se zvýšenou opacitou NOČ již krátce po implantaci. Tyto NOČ by měly být vyřazeny včas z implantačního portfolia. Při podezření na vadu materiálu nedoporučujeme provádět YAG kapsulotomii s ohledem na ztrátu možnosti bezpečné výměny NOČ.

Příčinu opacit v našem souboru vidíme v chybě výrobního postupu u určitých šarží NOČ, popřípadě již v použitém nekvalitním materiálu pro tyto šarže.

LITERATURA

1. **Apple, DJ., Peng, Q., Arthur, SN. et al.:** Snowflake degeneration of polymethyl methacrylate posterior chamber intraocular lens optic material: A newly described clinical condition caused by unexpected late opacification of polymethyl methacrylate. *Ophthalmology*, 109; 2002: 1666–1675.
2. **Bompastor-Ramos, P., Povoja, J., Lobo, C. et al.:** Late postoperative opacification of a hydrophilic-hydrophobic acrylic intraocular lens. *J Cataract Refract Surg*, 42; 2016: 1324–1331.
3. **Buchen, SY., Cunanan, CM., Gwon, A. et al.:** Assessing intraocular lens calcification in an animal model. *J Cataract Refract Surg*, 27; 2001: 1473–1484.
4. **Dagres, E., Khan, MA., Kyle, GM. et al.:** Perioperative complications of intraocular lens exchange in patients with opacified Aqua-Sense lenses. *J Cataract Refract Surg*, 30; 2004: 2569–2573.
5. **De Cock, R., Fajgenbaum, MA.:** Calcification of Rayner hydrophilic acrylic intra-ocular lenses after Descemet's stripping automated endothelial keratoplasty. *Eye (Lond)*, 28; 2014: 1383–1384.
6. **Dhaliwal, DK., Mamalis, N., Olson, RJ. et al.:** Visual significance of glistenings seen in the AcrySof intraocular lens. *J Cataract Refract Surg*, 22; 1996: 452–457.
7. **Dhital, A., Spalton, DJ., Goyal, S. et al.:** Calcification in hydrophilic intraocular lenses associated with injection of intraocular gas. *Am J Ophthalmol*, 153; 2012: 1154–1160.
8. **Fellman, MA., Werner, L., Liu, ET. et al.:** Calcification of a hydrophilic acrylic intraocular lens after Descemet-stripping endothelial keratoplasty: Case report and laboratory analyses. *J Cataract Refract Surg*, 39; 2013: 799–803.
9. **Gartaganis, SP., Kanellopoulou, DG., Mela, EK. et al.:** Opacification of hydrophilic acrylic intraocular lens attributable to calcification: Investigation on mechanism. *Am J Ophthalmol*, 146; 2008: 395–403.
10. **Gayton, JL., Apple, DJ., Peng, Q. et al.:** Interlenticular opacification: clinicopathological correlation of a complication of posterior chamber piggyback intraocular lenses. *J Cataract Refract Surg*, 26; 2000: 330–336.
11. **Gunenc, U., Oner, FH., Tongal, S. et al.:** Effects on visual function of glistenings and folding marks in AcrySof intraocular lenses. *J Cataract Refract Surg*, 27; 2001: 1611–1614.
12. **Hayashi, K., Hirata, A., Yoshida, M. et al.:** Long-term effect of surface light scattering and glistenings of intraocular lenses on visual function. *Am J Ophthalmol*, 154; 2012: 240–251.
13. **Haymore, J., Zaidman, G., Werner, L. et al.:** Misdiagnosis of hydrophilic acrylic intraocular lens optic opacification: Report of 8 cases with the memoryLens. *Ophthalmology*, 114; 2007: 1689–1695.
14. **Helvacı, S.:** Acute opacification of hydrophobic acrylic intraocular lens during implantation: result of temperature variation. *Arq Bras Oftalmol*, 78; 2015: 267.
15. **Hollick, EJ., Spalton, DJ., Ursell, PG.:** Biocompatibility of poly (methyl methacrylate), silicone, and AcrySof intraocular lenses: randomized comparison of the cellular reaction on the anterior lens surface. *J Cataract Refract Surg*, 24; 1998: 361–366.
16. **Cheng, JW., Wei, RL., Cai, JP. et al.:** Efficacy of different intraocular lens materials and optic edge designs in preventing posterior capsular opacification: a meta-analysis. *Am J Ophthalmol*, 143; 2007: 428–436.
17. **Izak, AM., Werner, L., Pandey, SK. et al.:** Calcification of modern foldable hydrogel intraocular lens designs. *Eye (Lond)*, 17; 2003: 393–406.
18. **Jirásková, N., Rozsival, P.:** Metody hodnocení zkalení zadního pouzdra po operaci katarakty. *Cesk Slov Oftalmol*, 60; 2004: 155–157.
19. **Liutkeviciene, R., Cebatoriene, D., Liutkeviciene, G. et al.:** Associations between contrast sensitivity and aging. *Medicina (Kaunas)*, 49; 2013: 273–277.
20. **Matsushima, H., Mukai, K., Nagata, M. et al.:** Analysis of surface whitening of extracted hydrophobic acrylic intraocular lenses. *J Cataract Refract Surg*, 35; 2009: 1927–1934.
21. **Morgan-Warren, PJ., Andreatta, W., Patel, AK.:** Opacification of hydrophilic intraocular lenses after descemet stripping automated endothelial keratoplasty. *Clin Ophthalmol*, 9; 2015: 277–283.
22. **Neuhann, IM., Neuhann, TF., Rohrbach, JM.:** Intraocular lens calcification after keratoplasty. *Cornea*, 32; 2013: 6–10.
23. **Neuhann, IM., Werner, L., Izak, AM. et al.:** Late postoperative opacification of a hydrophilic acrylic (hydrogel) intraocular lens: A clinicopathological analysis of 106 explants. *Ophthalmology*, 111; 2004: 2094–2101.
24. **Ogura, Y., Ong, MD., Akinay, A. et al.:** Optical performance of hydrophobic acrylic intraocular lenses with surface light scattering. *J Cataract Refract Surg*, 40; 2014: 104–113.
25. **Ong, MD., Callaghan, TA., Pei, R. et al.:** Etiology of surface light scattering on hydrophobic acrylic intraocular lenses. *J Cataract Refract Surg*, 38; 2012: 1833–1844.
26. **Pandey, SK., Werner, L., Apple, DJ. et al.:** Hydrophilic acrylic intraocular lens optic and haptics opacification in a diabetic patient: Bilateral case report and clinicopathologic correlation. *Ophthalmology*, 109; 2002: 2042–2051.
27. **Pozlerová, J., Nekolová, J., Jirásková, N. et al.:** Hodnocení opacit zadního pouzdra u různých typů umělých nitroočních čoček. *Cesk Slov Oftalmol*, 65; 2009: 12–15.
28. **Prasad, PS., Oliver, SC., Gonzales, CR.:** Midlenticular optic opacification of a hydrophobic acrylic intraocular lens in association with retained perfluorocarbon liquid following vitreoretinal surgery. *Ophthalmic Surg Lasers Imaging*, 9; 2010: 1–2.
29. **Schauersberger, J., Amon, M., Kruger, A. et al.:** Lens epithelial cell outgrowth on 3 types of intraocular lenses. *J Cataract Refract Surg*, 27; 2001: 850–854.
30. **Sundelin, K., Friberg-Riad, Y., Ostberg, A. et al.:** Posterior capsule opacification with AcrySof and poly (methyl methacrylate) intraocular lenses. Comparative study with a 3-year follow-up. *J Cataract Refract Surg*, 27; 2001: 1586–1590.
31. **Tandogan, T., Khoramnia, R., Choi, CY. et al.:** Optical and material analysis of opacified hydrophilic intraocular lenses after explantation: a laboratory study. *BMC Ophthalmology*, 15; 2015: 170.
32. **Tetz, M., Jorgensen, MR.:** New hydrophobic IOL materials and understanding the science of Glistenings. *Curr Eye Res*, 40; 2015: 969–981.
33. **Walker, NJ., Saldanha, MJ., Sharp, JA. et al.:** Calcification of hydrophilic acrylic intraocular lenses in combined phacovitrectomy surgery. *J Cataract Refract Surg*, 36; 2010: 1427–1431.

34. **Weinberg, T., Klein, I., Zadok, D. et al.:** Lens epithelial cell growth on the anterior optic of 2 hydrophobic intraocular lens models. *J Cataract Refract Surg*, 42; 2016: 296–301.
35. **Werner, L.:** Causes of intraocular lens opacification or discoloration. *J Cataract Refract Surg*, 33; 2007: 713–726.
36. **Werner, L.:** Glistenings and surface light scattering in intraocular lenses. *J Cataract Refract Surg*, 36; 2010: 1398–1420.
37. **Werner, L., Michelson, J., Ollerton, A. et al.:** Anterior segment optical coherence tomography in the assessment of postoperative intraocular lens optic changes *J Cataract Refract Surg*, 36; 2012: 1077-1085.
38. **Xi, L., Liu, Y., Zhao, F. et al.:** Analysis of glistenings in hydrophobic acrylic intraocular lenses on visual performance. *Int J Ophthalmol*, 7; 2014: 446–451.