proLékaře.cz | 6.8.2025

SELEKTIVNÍ ANGIOGRAFIE S MOŽNOSTÍ TROMBOLÝZY U NEMOCNÝCH S OKLUZÍ ARTERIA CENTRALIS RETINAE

Kristian P.[1], Cholevík D.[1], Czerny D.[2,3]

[1]Gemini oční klinika Ostrava, primář. MUDr. Dalibor Cholevík, Ph.D.
[2]Radiodiagnostický ústav, Fakultní nemocnice Ostrava, přednosta: doc. MUDr. Petr Krupa, CSc.
[3]Ústav zobrazovacích metod, Lékařská fakulta, Ostravská univerzita

Autoři práce prohlašují, že vznik i téma odborného sdělení a jeho zveřejnění není ve střetu zájmů a není podpořeno žádnou farmaceutickou firmou.

SOUHRN

Cíl: Popsat klinický nález a průběh léčby u pacientů s náhle vzniklým poklesem zrakových funkcí v důsledku akutního uzávěru arteria centralis retinae primárně indikovaných k selektivní angiografii s trombolýzou arteria ophthalmica.

Materiál a metodika: Retrospektivně byla vyhodnocena zdravotní dokumentace dvou pacientů s akutním uzávěrem centrální sítnicové tepny s trváním potíží do 5 hodin. Diagnóza okluze arteria centralis retinae byla stanovena na základě podrobného oftalmologického vyšetření v arteficiální mydriáze a poté potvrzena při vyšetření s kontrastní látkou. Vstupní nejlépe korigovaná zraková ostrost (BCVA) byla u jednoho pacienta pohyb ruky před okem s nejistou světelnou projekcí, u druhého nemocného bez světlocitu. V obou případech byl přítomen relativní aferentní pupilární defekt 4. stupně, na očním pozadí přítomen počínající ischemický edém makuly s incipientním vývojem centrální třešňové skvrny. U obou pacientů byla po zhodnocení celkového stavu, laboratorního nálezu, vyloučení nádorových onemocnění a operací v posledních třech měsících, indikována a ve spolupráci s intervenčním radiologem provedena selektivní angiografie arteria ophthalmica s možností trombolýzy.

Výsledky: U pacienta s lepší vstupní zrakovou ostrostí selektivní angiografie prokázala snížení průtoku v arteria centralis retinae s následným zlepšením hemodynamických poměrů po aplikaci 12 ml rekombinantního tkáňového aktivátoru plazminogenu (Altepláza). Po intervenčním radiologickém výkonu došlo k zlepšení BCVA na 1m/60. Během výkonu ani po něm jsme nezaznamenali žádné závažné vedlejší účinky léčby. U druhého pacienta selektivní angiografie intrakraniálních tepen a vnitřní karotidy odhalila přítomnost aneurysmatu před odstupem arteria ophthalmica. Pro riziko uvolnění dalších embolů z lumen aneurysmatu byla selektivní trombolýza u tohoto pacienta kontraindikována. Vzhledem k normálnímu průtoku kontralaterálního karotického řečiště a plnění intrakraniálních cév na postižené straně cestou Willisova okruhu, byla u pacienta provedena ligace vnitřní karotidy pod aneurysmatem. Pacient byl 3 měsíce po zákroku na nemocném oku bez světlocitu a také bez neurologické symptomatologie.

Závěr: Selektivní angiografie v kombinaci s trombolýzou se jeví jako užitečná zobrazovací a zároveň i léčebná metoda při akutním uzávěru centrální sítnicové tepny. Technika umožňuje nejen potvrdit diagnózu, kauzálně ji řešit a zlepšit zrakovou ostrost postiženého, ale zároveň i v některých případech ozřejmit příčinu uzávěru a předejít tak potenciálním dalším embolizacím do intrakraniálního prostoru a tím zabránit možným fatálním následkům postižení CNS, eventuálně i smrti.

Klíčová slova: selektivní angiografie, trombolýza, aneurysma arteria carotis interna, rekombinantní tkáňový aktivátor plazminogenu, okluze arteria centralis retinae

SUMMARY

SELECTIVE ANGIOGRAPHY WITH THE POSSIBILITY OF THROMBOLYSIS IN PATIENTS WITH CENTRAL RETINAL ARTERY OCCLUSION

Purpose: Describe the clinical finding and course of treatment in patients with a sudden decrease in visual function due to an acute occlusion of the

MUDr. Petr Kristian
Opavská 225,
747 19 Bohuslavice u Hlučína
kristian.petr@gmail.com

Do redakce doručeno dne: 14. 2. 2019
Do tisku přijato dne: 1. 6. 2019

proLékaře.cz | 6.8.2025

arteria centralis retinae. Patients were primarily indicated for selective angiography with thrombolysis of the ophthalmic artery.

Materials and methods: Medical documentation of two patients with acute central retinal artery occlusion with a time duration of up to 5 hours was evaluated retrospectively. The diagnosis of central retinal artery occlusion was determined on the basis of a detailed ophthalmological examination in arteficial mydriasis. The initial best-corrected visual acuity (BCVA) were hand movement in front of the eye with uncertain light projection in first patient and no light perception in the second patient. In both cases a relative afferent pupillary defect of the 4th degree was present with the onset of the ischemic macular edema and an incipient development of the cherry red spot. After evaluation of the overall condition, laboratory findings, exclusion of cancer and surgery in the last three months, a selective angiography of ophthalmic artery and thrombolysis in collaboration with the intervention radiologist were performed.

Results: First patient with a better initial visual acuity, selective angiography demonstrated a decrease in flow in the central retinal artery with subsequent improvement in haemodynamic ratios after application of 12 ml of recombinant tissue plasminogen activator (Alteplase). The BCVA improved to 1/ 60 after interventional procedure. We did not experience any serious treatment side effects during or after intervention.

In the second patient, selective angiography of the intracranial arteries and internal carotids revealed the presence of an aneurysm before the ophthalmic artery. Due to the normal flow of the contralateral carotid and the filling of the intracranial vessels on the affected side via the circle of Willis, the internal carotid ligation was performed under the aneurysm. Three months after the surgery BCVA was no light perception and patient had no neurological symptomatology.

Conclusion: Selective angiography in combination with thrombolysis appears to be a useful imaging as well as therapeutic method for acute central retinal artery occlusion. This technique allows not only to confirm the diagnosis but it can also solve problem causally and improve the visual acuity of the affected person. Sometimes it also helps to clear the cause of the closure and prevent next potential embolization into the intracranial space and possible fatal consequences of CNS involvement or even death.

Key words: selective angiography, thrombolysis, aneurysm of the internal carotid artery, recombinant tissue plasminogen activator, central retinal artery occlusion, CRAO

Čes. a slov. Oftal., 75, 2019, No.3, p. 152–159

ÚVOD

Okluze arteria centralis retinae (CRAO) je akutní stav, kdy dochází k uzávěru krevního toku v centrální sítnicové tepně. Příčinou bývá nejčastěji trombóza (60-75 %), na druhém místě pak embolizace do postižené arterie [6]. Projevuje se výrazným poklesem zrakové ostrosti, který je často nevratný. Obdobně jako jiná cévní onemocnění, postihuje převážně starší populaci. Průměrný věk nemocných bývá kolem 60 let. Byly ovšem popsány i případy onemocnění mladších, dokonce i dětských pacientů [18]. Muži bývají postiženi o něco častěji než ženy. Incidence je přibližně 1 na 10000 obyvatel [10]. Většina nemocných má postiženo jedno oko, v 1-2 % případů je onemocnění oboustranné [18]. Kompletní okluze centrální retinální arterie se projevuje náhlým a závažným poklesem zrakových funkcí, zpravidla na úroveň počítání prstů před okem a horší [2,10]. Nemocný často dokáže i určit přesný okamžik vzniku poruchy zraku. Při vyšetření předního segmentu na štěrbinové lampě je patrný relativní aferentní pupilární defekt (RAPD) na postiženém oku. Biomikroskopicky je vyznačena třešňově červená skvrna v makule, segmentace krevního sloupce v arteriích a porušený tok ve vénách. Na fluorescenční angiografii (FAG) je prokazatelný prodloužený arteriální tranzitní čas. Konzervativní terapie zahrnuje medikamentózní snížení nitroočního tlaku, paracentézu přední komory, inhalace směsi bohaté na CO_2 (k navození vazodilatace cév), masáže bulbu, vazodilatační preparáty, hemodiluce, kortikosteroidy, heparin nebo antiagregancia [3,11]. Z invazivních metod je možná v akutním stádiu arteriotomie Nd:YAG laserem (je- li viditelný trombus či embolus na papile nebo jejím okraji) anebo systémová či selektivní trombolýza postižené arterie [9,18].

proLékaře.cz | 6.8.2025

MATERIÁL A METODIKA

Retrospektivně byla vyhodnocena zdravotní dokumentace dvou pacientů s akutním uzávěrem kmene centrální sítnicové tepny s trváním potíží do 5 hodin, kteří byli indikováni k selektivní angiografii s možností provedení lokální intraarteriální trombolýzy. Trombolýza je léčebný proces, kterým usilujeme farmakologicky o rozpuštění krevní sraženiny, jež působí blokádu krevního toku v cévě. Překážkou bývá trombus (sraženina vzniklá in situ) či embolus (sraženina zanesená do místa obstrukce krevním proudem). V současnosti se k trombolýze nejčastěji používají rekombinantní aktivátory plazminogenu (rTPA). Tyto mediátory slouží k aktivaci plazmatické proteázy plazminu, jež působí v místě fibrinových depozit. Rozeznáváme trombolýzu 2 typů, a to celkovou a lokální. Při celkové trombolýze aplikujeme léčivo systémově do žilního oběhu bez ohledu na místo uzávěru, na rozdíl od lokální, kdy aplikujeme účinnou látku přímo do postižené arterie či vény. Výhodou lokální je snížení celkové dávky trombolytika a minimalizace systémových nežádoucích účinků.

Mezi typické terapeutické indikace trombolýzy patří ischemická cévní mozková příhoda (iCMP), akutní infarkt myokardu a masivní plicní embolie. V oftalmologické praxi je trombolytická léčba indikovaná u nemocných s akutní okluzí kmene arteria centralis retinae a krátkou anamnézou potíží, zpravidla do 6 hodin od prvních příznaků. Kontraindikace (KI) trombolýzy zahrnuje krvácivé stavy, nádorová onemocnění a operace v posledních třech měsících (hrudní, břišní anebo intrakraniální výkony). Selektivní angiografie s trombolýzou je prováděna výhradně za hospitalizace na monitorovaném lůžku.

Diagnóza okluze arteria centralis retinae byla stanovena na základě anamnestických dat, komplexního oftalmologického vyšetření a následně potvrzena zobrazovací metodou s kontrastní látkou.

Vstupní nejlépe korigovaná zraková ostrost (NKZO) byla na postiženém oku v obou případech na úrovni slepoty. U prvního pacienta pohyb ruky před okem s nejistou světelnou projekcí, u druhého nemocného bez světlocitu. Na předním segmentu byl přítomen relativní aferentní pupilární defekt 4. stupně, biomikroskopicky na očním pozadí počínající ischemický edém makuly s incipientním vývojem centrální třešňové skvrny. Fotodokumentace sítnicového nálezu byla pro urgentnost stavu pořízena pomocí mobilního telefonu a štěrbinové lampy. Ze stejného důvodu byla fluorescenční angiografie (FAG) provedena následující den.

Po zhodnocení celkového stavu, laboratorního nálezu a vyloučení KI trombolýzy byla u obou nemocných indikována a ve spolupráci s intervenčním radiologem provedena selektivní angiografie arteria ophthalmica s možností lokálního podání trombolytika. Zvoleným lékem k trombolýze byl rekombinantní tkáňový aktivátor plazminogenu preparát Actilyse (Alteplasum). Během hospitalizace po intervenci byla standardně provedena další konziliární a paraklinická vyšetření, jako monitorace hodnot krevního tlaku, ultrazvuková sonografie (SONO) karotid, transtorakální echokardiografie (ECHO) srdce apod. Sledovací doba pacientů byla 1 měsíc po intervenci.

KAZUISTICKÁ SDĚLENÍ

První referovaná kazuistika se týká 58- letého muže, který se dostavil akutně na oční vyšetření pro náhlou ztrátou vidění na levém oku. Pacient uvedl, že asi před 5 hodinami se zamlžilo vidění levým okem, během minut se stav spontánně upravil, ale 2 hodiny nato přestal vidět úplně. Z osobní anamnézy uvádí, že prodělal cévní mozkovou příhodu (CMP) před 3 lety, ale žádné léky trvale neužívá, ostatní rizikové faktory neguje. Alergologická i oční anamnéza negativní.

Při vstupním vyšetření byla nejlépe korigovaná zraková ostrost na pravém oku 6/6, na levém (postiženém) oku pouze pohyb ruky před okem, světlocit s nejistou světelnou projekcí, žádná korekce nelepšila. Nitrooční tlak byl 16 na pravém, respektive 17 mmHg na levém oku.

Vyšetření předního segmentu odhalilo relativní aferentní pupilární defekt IV. stupně na levém oku. Na obou očích byla také počínající senilní nukleární katarakta.

Na očním pozadí vpravo jsme pozorovali pouze hypertonický nález na arteriích II. stupně. Vlevo byla patrná při horním i dolním okraji papily zrakového nervu vatovitá ložiska, nitkovité arterie s přerušovaným krevním sloupcem, v makule typický nález třešňové skvrny a bledý ischemický edém. U pacienta jsme nezaznamenali oftalmoskopicky či fluoroangiograficky přítomnost cilioretinální arterie. Fotodokumentace oftalmoskopického nálezu byla pro urgentnost stavu pořízena pomocí mobilního telefonu a kontaktní čočky na štěrbinové lampě. Ze stejného důvodu byla fluorescenční angiografie provedena následující den.

Po vstupním vyšetření, diagnóze kmenové okluze arteria centralis retinae (ACR) a vyloučení případných kontraindikací trombolýzy, jsme pacienta odeslali, na základě konzultace se sloužícím radiologem, na oddělení intervenční radiologie. Zde byl u pacienta, cca 4,5 hodiny po úplné ztrátě zraku, zaveden v lokální anestezii Seldingerovou technikou sheat prostřednictvím arteria femoralis communis (AFC) l. dx (Obrázek 1). Po aplikaci 5000 jedno-

Obrázek 1. Zavedení sheathu do arteria femoralis communis (AFC) l. dx.

proLékaře.cz | 6.8.2025

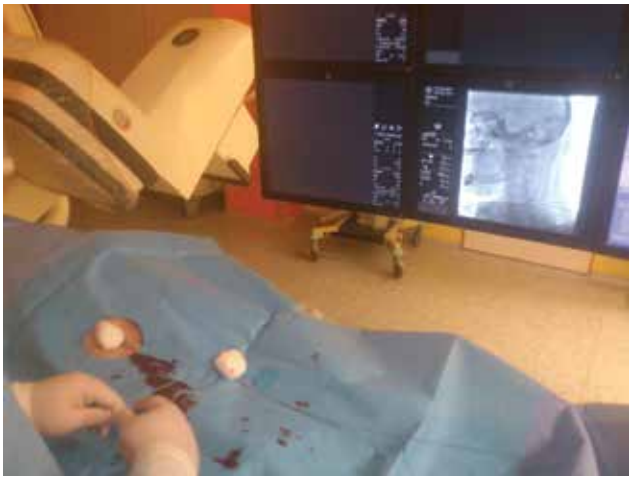

Obrázek 2. Posun katétru pod rentgenovou (rtg) kontrolou až do arteria carotis interna (ACI) l. sin.

Obrázek 3. Obleněné plnění arteria ophthalmica l. sin.

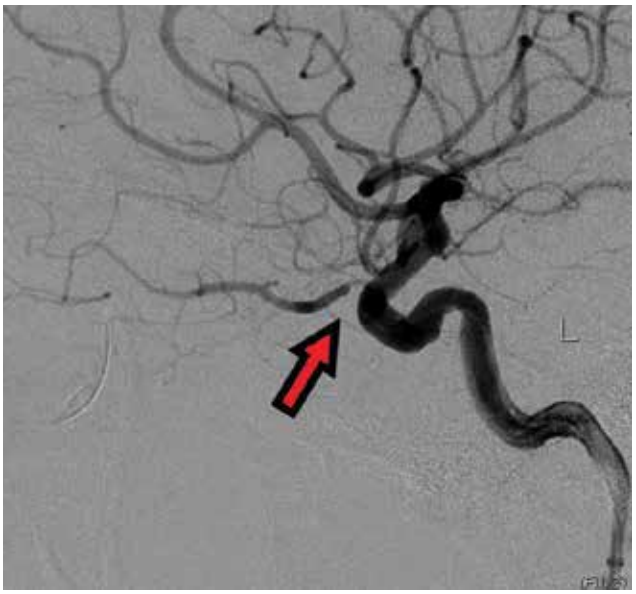

Obrázek 4. Obnovení krevního zásobení v arteria ophthalmica i arteria centralis retinae (ACR) vlevo. Šipkou znázorněna stenóza při odstupu a. ophthalmica

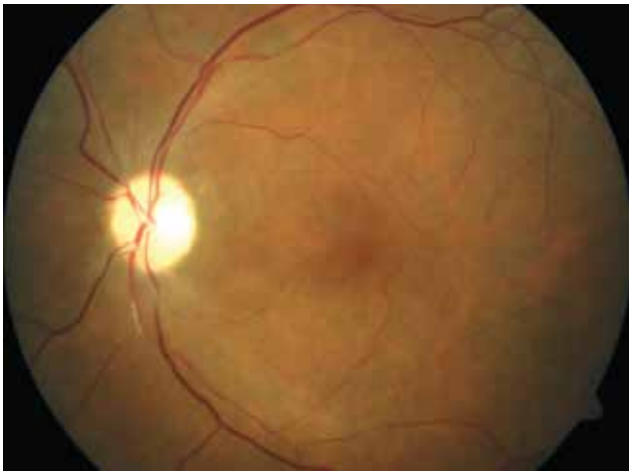

Obrázek 5. Fotografie očního pozadí levého oka 4 týdny po zákroku

tek Heparinu intraarteriálně (i.a.), katétr dále pokračuje pod rentgenovou kontrolou cestou arteria carotis communis (ACC) a arteria carotis interna (ACI) l. sin (Obrázek 2).

Při nástřiku kontrastní látkou bylo zřejmé obleněné plnění arteria ophthalmica vlevo (Obrázek 3). Následně během 40 minut bylo terapeuticky aplikováno 12 ml Alteplázy (rekombinantní tkáňový aktivátor plazminogenu) i.a., po které došlo ke kompletní rekanalizaci a. ophthalmica i arteria centralis retinae (Obrázek 4).

I přes periferní plnění zůstala při odstupu oftalmické tepny z ACI významná stenóza. Během zákroku ani po něm jsme nepozorovali žádné závažné nežádoucí účinky léčby. Následující den jsme zaznamenali jen mírný laboratorní pokles hladiny hemoglobinu, který jevil tendenci ke spontánní úpravě. Téhož dne se nejlépe korigovaná zraková ostrost (NKZO) zlepšila na 1 metr excentricky. Na sítnici postiženého oka došlo k regresi vatovitých ložisek. Vzhledem k přetrvávající stenóze odstupu oftalmické tepny jsme pacientovi nasadili celkově duální antiagregaci: Anopyrin 100mg (Acidum acetylsalicylicum) 1x denně a Trombex 75mg (Clopidogreli sulfas) 1x denně perorálně. Během hospitalizace byla provedena další konziliární a paraklinická vyšetření, jako monitorace hodnot krevního tlaku, SONO karotid, ECHO srdce apod. Vzhledem k opakovaným epizodám vyššího arteriálního tlaku byla před propuštěním pacienta do ambulantní péče doporučena kompenzace celkových chorob, především neléčené systémové hypertenze.

Při kontrolním vyšetření 4 týdny po intervenci byla zraková ostrost levého oka 1m naturálně, žádná korekce nelepšila. Na očním pozadí byl patrný nález bledé papily zrakového nervu, úzké retinální cévy a embolus při větvení dolní arkády (Obrázek 5).

proLékaře.cz | 6.8.2025

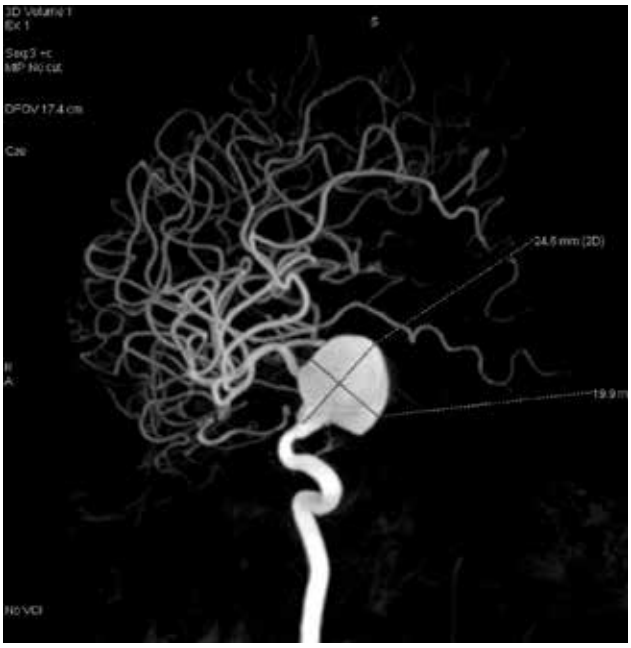

Obrázek 6. Gigantické fuziformní aneurysma arteria ophthalmica vpravo

Obrázek 7. Frontální řez z CT angiografie

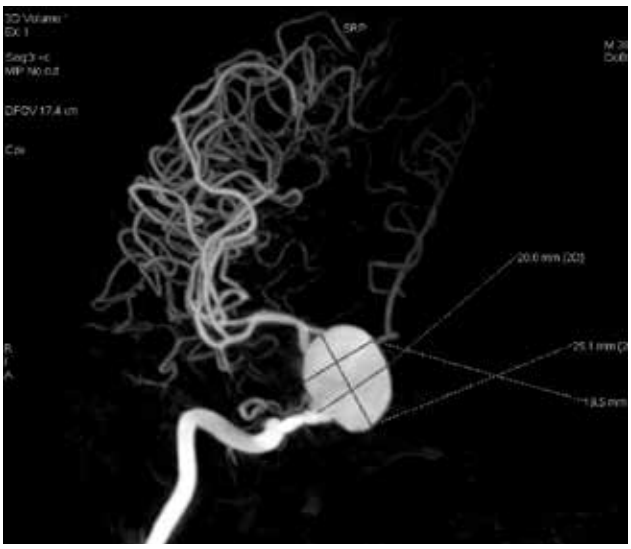

Obrázek 8. Rozměry aneurysmatu

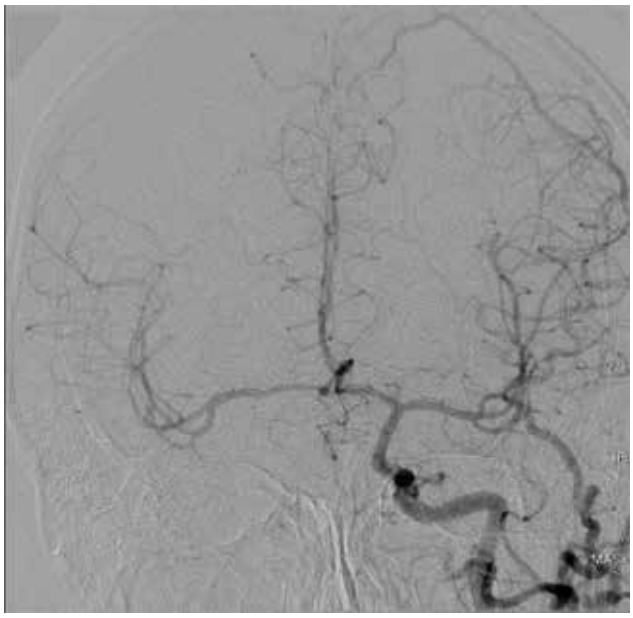

Obrázek 9. CT angiografie kontralaterální karotické arterie s kompresí postižené tepny

Dalším referovaným případem byl 36- letý muž, který byl přivezen sanitou pro náhlou ztrátu vidění před 2 hodinami na pravém oku. Osobní, alergologická i oční anamnéza byla negativní. Nemocný trvale neužíval žádnou medikaci. Pokles zrakové ostrosti u tohoto pacienta byl ještě dramatičtější, postižené oko bylo bez světlocitu. NKZO levého oka byla 6/6. Nitrooční tlak byl 16 torrů na pravém, respektive 17 torrů na levém oku. Při vyšetření na štěrbinové lampě byl na předním segmentu postiženého oka vyjádřen RAPD IV. stupně. Na sítnici biomikroskopicky patrný typický nález třešňové skvrny v makule, s okolním bledým ischemickým edémem, potvrdil diagnózu okluze centrální sítnicové tepny. Vzhledem ke krátké anamnéze potíží jsme pacienta, po urgentním celkovém a laboratorním vyšetření, indikovali k provedení selektivní angiografie s možností cíleného podání trombolytika. Po zavedení sheatu a nástřiku arteria carotis interna kontrastní látkou (obdobným způsobem jako v prvním referovaném sdělení) bylo objeveno gigantické fuziformní aneurysma lokalizované při odstupu arteria ophthalmica vpravo (Obrázek 6). U nemocného byla provedena i CT angiografie (Obrázek 7). Velikost útvaru byla 20,6 x 25,1mm (Obrázek 8). Jako příčina uzávěru ACR se jevila velmi pravděpodobně progrese vaku nebo embolizace z vaku výdutě. Na základě zjištění této pravděpodobné etiologie uzávěru, bylo od podání trombolytika ustoupeno pro velké riziko uvolnění dalších trombembolů z vaku aneurysmatu intrakraniálně. Následně bylo u nemocného provedeno i CT angiografické vyšetření kontralaterální karotické arterie se současnou kompresí postižené tepny (Obrázek 9). V průběhu tohoto vyšetření byl zaznamenán normální průtok a plnění intrakraniálních cév na postižené straně cestou Willisova okruhu. Nemocný okluzi dobře

proLékaře.cz | 6.8.2025

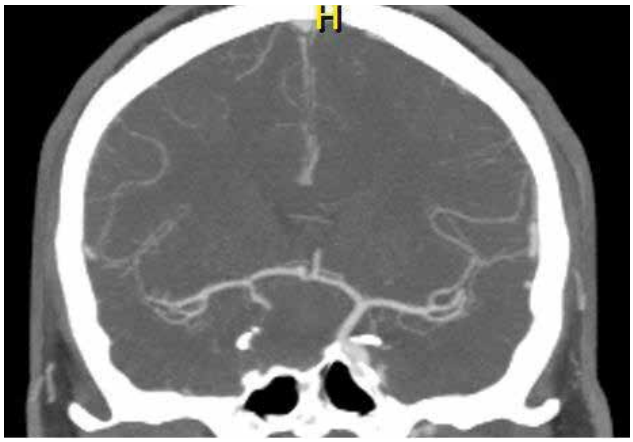

Obrázek 10. Angiografické vyšetření měsíc po ligaci postižené ACI. Není patrné ani retrográdní plnění výdutě

Obrázek 11. Kompletní trombotizace aneurysmatu

toleroval a byl neurologicky zcela asymptomatický. Vzhledem k faktu, že aneurysma ohrožovalo pacienta v budoucnu následnými embolizacemi do intrakraniálního prostoru a potenciálně i letální rupturou výdutě s nitrolebním krvácením, byla po domluvě s radiology a neurochirurgy indikována a provedena ligace postižené ACI před aneurysmatem. Měsíc po výkonu dle kontrolního angiografického vyšetření již nedochází ani k retrográdnímu plnění aneurysmatu (Obrázek 10). Došlo totiž téměř ke kompletní trombotizaci lumen výdutě (Obrázek 11). Zraková ostrost nemocného oka je bez světlocitu a pacient je bez ložiskové neurologické symptomatologie.

DISKUSE

Klinický nález při okluzi arteria centralis retinae (ACR) poprvé popsal Albrecht von Graefe již roku 1859 [18]. K obliteraci dochází ve většině případů ateromem nebo embolem v oblasti lamina cribrosa [4]. Příčinou embolů jsou nejčastěji části trombů z levé poloviny srdce [14]. Viditelný embolus v arteriálním sítnicovém řečišti bývá spojen s horší prognózou zrakové ostrosti a zvýšenou mortalitou pacienta [5,10]. Vmetek může být ovšem i infekční, nádorový, tukový, event. i vzduchový [14]. K uzávěru centrální retinální arterie může dojít i iatrogenně. Například Oláh a kol. publikovali pacienta s okluzí větví ACR po injekci hydrocortisonu do oblasti mandibulárního kloubu [14]. Park a kol. zase léčili ženu s kmenovou okluzí arteria centralis retinae (CRAO) po autologních injekcích tukové tkáně do oblasti nosu, které si nechala aplikovat z kosmetických důvodů [15]. V další práci pak Park a kol. popsali celkem 12 nemocných s cévními uzávěry po injekcích aplikovaných do oblasti glabely nebo nasolabiální rýhy z kosmetické indikace. Okluzi kmene arteria centralis retinae měli 2, okluzi větvovou 3 nemocní. U ostatních sedmi pacientů došlo k uzávěru arteria ophthalmica. Injikovaným materiálem byl ve většině případů autologní tuk, kyselina hyaluronová či kolagen. Aplikace tuku byla spojena, oproti ostatním materiálům, s horší prognózou na výslednou zrakovou ostrost [16].

Kalvodová a kol. popsali kazuistiku uzávěru dolní temporální větve ACR jako časnou komplikaci perkutánní transluminální koronární angioplastiky (PTCA) u muže s akutním Q- infarktem dolní stěny a pravé komory [8]. Mohindra a kol. referovali vznik okluze centrální sítnicové arterie u 12- ti letého chlapce po selektivní embolizaci juvenilního nasofaryngeálního angiofibromu zásobeného pouze z arteria maxillaris [12].

CRAO postihuje ve většině případů starší pacienty, průměrný věk je okolo 60 let [10]. Existují však i kazuistická sdělení pacientů mladších, jako byl případ našeho druhého nemocného. Pacienta podobného stáří publikovali Mach a kol. [11]. Ti pozorovali 34- letého muže s aortální stenózou na podkladě kongenitální malformace, který prodělal okluzi centrální retinální arterie. Vstupní vizus nemocného byl 0,5 metru. Přibližně 6 hodin od počátku anamnestických potíží byla podána katétrem urokináza do stejnostranné vnitřní karotidy. Nejlépe korigovaná zraková ostrost se v dlouhodobém sledování ustálila na hodnotě 6/36.

NKZO se v akutním stádiu pohybuje nejčastěji v rozmezí světlocitu až počítání prstů před okem [10,18]. Centrální zraková ostrost může být i normální, pokud přítomná cilioretinální arterie zabezpečuje dostatečné zásobení fovey a makulopapilárního svazku [18]. Zraková ostrost bez světlocitu je méně častá. Pokud pacient nevidí ani světlo, je třeba zvažovat doprovodnou patologii, většinou abnormality v choroidálním řečišti či poškození zrakového nervu [5,18]. Další možností v diferenciální diagnostice může být i postižení vnitřní karotidy aneurysmatem, jako tomu bylo u našeho druhého nemocného.

Obdobnou kazuistiku popsali i Haritoglou a kol. [7]. Autoři pozorovali okluzi centrální retinální arterie v souvislosti s aneurysmatem arteria carotis interna u mladé 41- leté ženy. Tato výduť byla menších rozměrů cca 17 x 15 mm versus 20,6 x 25,1 mm u našeho nemocného. Významný rozdíl byl především v nejlépe korigované zrakové ostrosti, která byla u této pacientky mnohem lepší, konkrétně 6/15. Náš pacient byl bez světlocitu. Tato zásadní diference byla dána přítomností cilioretinální arterie.

Prognóza CRAO je nepříznivá [19]. Na experimentálních zvířecích modelech bylo prokázáno, že k ireverzibilním změnám na sítnici dochází již během 90-100 minut

proLékaře.cz | 6.8.2025

po příhodě [10]. Kupříkladu sítnice opic dokáže tolerovat ischemii maximálně 100 minut. Angiografické nálezy u lidí však ukázaly, že okluze ACR je jen zřídka kompletní. Z tohoto důvodu selektivní trombolýza, započata do 6 hodin od počátku symptomů, může obnovit krevní zásobení sítnice [9,19]. Kromě klasických možností konzervativní terapie, mezi které patří snížení nitroočního tlaku, vasodilatancia, masáže bulbu apod., lze, v indikovaných případech krátké anamnézy potíží použít metody farmakologické trombolýzy uzávěru. První snahy o lokální fibrinolýzu sítnicových cév se objevily začátkem šedesátých let [11]. Nejvhodnějšími kanditáty jsou pacienti s anamnézou vzniku potíží do 3 hodin, nicméně pozitivní výsledky byly popsány až do 6 hodin od prvních příznaků [3,21].

Schmidt a kol. [19] popsali soubor 14 pacientů, kterým aplikovali léčivo mikrokatétrem zavedeným do oftalmické tepny nebo do vnitřní karotidy. Z toho 11 bylo léčeno urokinázou, 3 pomocí rekombinantního tkáňového aktivátoru plasminogenu (rTPA). Vidění se výrazně zlepšilo u 4 pacientů, u 5 došlo k mírnému zlepšení. U pěti pacientů zůstaly zrakové funkce nezměněny. U žádného pacienta nebyla přítomna cilioretinální arterie [19].

Velmi slibné výsledky s rTPA vydali Vulpius a kol., kteří zaléčili 9 pacientů. U pěti nastalo zlepšení zrakové ostrosti. Přičemž u tří z nich se zraková ostrost zlepšila z původního pohybu ruky až na úroveň 6/10 [22].

Schumacher a kol. zhodnotili výsledky léčby 23 nemocných. V 18 případech použili urokinázu, u ostatních rTPA. U šesti pacientů se zraková ostrost upravila velmi významně na hodnoty 6/15 - 6/6. Šesti pacientům se NKZO či rozsah zorného pole zlepšily jen mírně. Nejhorší výsledky dosáhla skupina pacientů léčených v průměru více než 20 hodin od počátku symptomů [21].

Velkou retrospektivní studii referovali Richard a kol. Autoři použili k lokální intraarteriální léčbě rTPA celkem u 53 pacientů, 46 s CRAO a 7 nemocných s okluzí větve arteria centralis retinae (BRAO). Na konci tříměsíční sledovací doby se zraková ostrost zlepšila u 35 (66 %) nemocných [17].

Aldrich a kol. publikovali výzkum porovnávající výsledky zrakové ostrosti 2 skupin pacientů s akutním CRAO. Dvacet jedna nemocných bylo léčeno lokální intraarteriální trombolýzou. Stejný počet pak obdržel standardní konzervativní terapii. V první skupině léčených trombolyticky se vidění zlepšilo o jeden a více řádků Snellenových optotypů v 76 %, ve srovnání s 33 % v kontrolní skupině. Nicméně nevýhodou této studie byl fakt, že pacienti nebyli randomizováni a k trombolýze byli indikováni spíše pacienti s kratší anamnézou potíží [1].

Výsledky jedné z prvních multicentrických prospektivních randomizovaných studií, která měla zhodnotit účinnost a bezpečnost intraarteriální trombolýzy pomocí rTPA oproti konvenční terapii, publikoval Schumacher a kol. [20]. Tato studie zahrnovala 84 pacientů, 40 z nich bylo léčeno konzervativně, u zbylých 44 pacientů byla provedena lokální trombolýza. Autoři hodnotili nejlépe korigovanou zrakovou ostrost měsíc po léčbě. Vidění se signifikantně zlepšilo v obou sledovaných skupinách a nebyl pozorován rozdíl mezi oběma skupinami. Vzhledem k srovnatelnému efektu a faktu, že v ramenu s trombolýzou byl vyšší počet komplikací, tvůrci této práce trombolýzu nedoporučili. Nedostatkem této studie byl ovšem poměrně dlouhý časový interval mezi prvními příznaky a zahájením terapie. Tato doba se rovnala v průměru 10,99 ± 5,49 hodin u konzervativní, respektive 12,78 ± 5,77 u trombolytické strategie léčby.

Arteriální intervence a trombolýza s sebou nesou i určité riziko komplikací, mezi něž řadíme především krvácení v místě vstupu do arteriálního řečiště, intraretinální a intrakraniální krvácení, transitorní ischemickou ataku (TIA) či cévní mozkovou příhodu (CMP). Tyto komplikace jsou častější u starších pacientů [13]. Větší riziko krvácení je spojeno s vyšší dávkou trombolytika a delším trvání zákroku [1]. Ukázalo se však, že 39 % pacientů s CRAO by akceptovala jisté riziko cévní mozkové příhody (CMP). V případě postižení jediného vidoucího oka je to více než 80 % [2].

Na základě našeho pozorování a publikovaných výsledků se velmi důležitým prognostickým faktorem, který ovlivňuje výsledek terapie, jeví délka trvání ischemie. Stejně jako u většiny retrospektivních studií, došlo u našeho prvního nemocného ke zlepšení NKZO po podání trombolytika. A to z původního pohybu před okem a světlocitem s nejistou světelnou projekcí na výsledný 1m se správnou světelnou projekcí. Zlepšení bylo relativně malé, ale pro pacienta poměrně významné. Přetrvávající zúžení při odstupu arteria ophthalmica a relativně delší odstup do začátku terapie byl pravděpodobně příčinou omezeného efektu léčby. V druhém referovaném případě lékař provádějící výkon od podání trombolytika ustoupil pro přílišné riziko uvolnění dalších embolů z lumen aneurysmatu. Po provedení ligace postižené tepny pod vakem výdutě došlo u nemocného k trombotizaci lumen aneurysmatu. Tím jsme předešli život ohrožujícím komplikacím, jako jsou ruptura vaku či následné embolizace do intrakraniálního prostoru.

ZÁVĚR

Selektivní angiografie v kombinaci s trombolýzou se jeví jako užitečná zobrazovací a zároveň i léčebná metoda při akutním uzávěru centrální sítnicové tepny. Tyto techniky nám umožňují nejen potvrdit pracovní diagnózu, kauzálně ji řešit a zlepšit tak zrakovou ostrost postiženého, jako tomu bylo u našeho prvního pacienta. Zároveň nám v některých případech může ozřejmit etiologii uzávěru a předejít tak potenciálním život ohrožujícím stavům plynoucích z dalších embolizací do intrakraniálního prostoru.

Na základě většiny publikovaných prací se metoda lokální trombolýzy jeví účinnější než klasické konzervativní metody. Tuto hypotézu sice vyvrací výsledky první prospektivní studie, nicméně v této práci je poměrně dlouhý interval mezi počátkem potíží a zahájením terapie. Tento aspekt se ukazuje jako velmi důležitý prognostický faktor ve většině referovaných sdělení. K verifikaci skutečné účinnosti proti klasickým strategiím je potřeba více randomizovaných prospektivních studií s kratší anamnézou a promptním počátkem léčby.

proLékaře.cz | 6.8.2025

LITERATURA

1. **Aldrich, EM., Lee, AW., Chen, CS. et al.:** Local intraarterial fibrinolysis administered in aliquots for treatment of central retinal artery occlusion: Johns Hopkins Hospital experience. Stroke, 39(6); 2008: 1746-1750.
2. **Biousse, V., Calvetti, O., Bruce, BB. et al.:** Thrombolysis for central retinal artery occlusion. J Neuro-Ophthalmol, 27(3); 2007: 215-230.
3. **Biousse, V.:** Thrombolysis for acute central retinal artery occlusion: Is it time?. Am J Ophthalmol, 146(5); 2008: 631-634.
4. **Boguszaková, J., Pitrová, Š., Růžičková, E.:** Akutní stavy v oftalmologii, Praha, Galén, 2006, 116 s.
5. **Brown, GC., Magargal, LE.:** Central retinal artery obstruction and visual acuity. Ophthalmology, 89(1); 1982: 14-19.
6. **Dostál, O., Dubská, Z., Skalická, L. et al.:** Trombolytická terapie akutní okluze a. Centralis retinae. Kardiol Rev Int Med, 12(4); 2010: 175-178.
7. **Haritoglou, C., Műller-Schunk, S., Weber, C. et al.:** Central retinal artery occlusion in association with an aneurysm of the internal carotid artery. Am J Ophthalmol, 132(2); 2001: 270-271.
8. **Kalvodová, B., Aboutable, T., Sedláček, K. et al.:** Okluze větve a. centralis retinae jako komplikace koronární angioplastiky pro akutní infarkt myokardu. Cor Vasa, 42(7); 2000: 354-356.
9. **Kanski, JJ., Bowling, B.:** Clinical Ophthalmology: a systematic approach. 7th ed. Edinburgh, Elsevier Saunders, 2011, 909 s.
10. **Kuchynka, P.:** Oční lékařství. 1. vyd. Praha, Grada, 2007, 768 s.
11. **Mach, R., Kessler, P., Sušický, P. et al.:** Trombolýza arteriální sítnicové okluze urokinázou. Čs. Oftal., 48(1), 1992: 42-47.
12. **Mohindra, S., Mankoo, RS., Grover, G. et al.:** Central retinal artery occlusion: An unusual complication in a case of nasopharyngeal angiofibroma solely supplied by ipsilateral internal maxillary artery. Int J Pediatr Otorhinolaryngol Extra, 6(3); 2011: 111-113.
13. **Noble, J., Weizblit, N., Baerlocher, MO. et al.:** Intra-arterial thrombolysis for central retinal artery occlusion: a systematic review. Br J Ophthalmol, 92(5); 2008: 588-593.
14. **Oláh, Z., Zváč, J.:** Uzáver vetiev a. centralis retinae po injekcii hydocortisonu do oblasti mandibulárného zhybu. Čs. Oftal., 28(4); 1972: 193-196.
15. **Park, SJ., Woo, SJ., Park, KH. et al.:** Partial Recovery after Intraarterial Pharmacomechanical Thrombolysis in Ophthalmic Artery Occlusion following Nasal Autologous Fat Injection. J Vasc Interv Radiol, 22(2); 2011: 251-254.
16. **Park, SW., Woo, SJ., Park, KH. et al.:** Iatrogenic Retinal Artery Occlusion Caused by Cosmetic Facial Filler Injections. Am J Ophthalmol, 154(4); 2012: 653-662.
17. **Richard, G., Lerche, RC., Knospe, V. et al.:** Treatment of Retinal Arterial Occlusion with Local Fibrinolysis Using Recombinant Tissue Plasminogen Activator. Ophthalmology, 106(4); 1999: 768-773.
18. **Ryan, SJ.:** Retina. 5th ed. London: Elsevier Saunders, 2013, 3164 s.
19. **Schmidt, D., Schumacher, M., Wakhloo, AK.:** Microcatheter urokinase infusion in central retinal artery occlusion. Am J Ophthalmol, 113(4); 1992: 429-434.
20. **Schumacher, M., Schmidt, D., Jurklies, B. et al.:** Central Retinal Artery Occlusion: Local Intra-arterial Fibrinolysis versus Conservative Treatment, a Multicenter Randomized Trial. Ophthalmology, 117(7); 2010: 1367-1375.
21. **Schumacher, M., Schmidt, D., Wakhloo, AK. et al.:** Intra-arterial fibrinolytic therapy in central retinal artery occlusion. Neuroradiology, 35(8); 1993: 600-605.
22. **Vulpius, K., Hőh, H., Lange, H. et al.:** Selektive perkutane transluminale Lysetherapie mit RTPA bei retinolem Zentralarterienverschluβ. Ophthalmologe, 93(2); 1996: 149-153.

Práce částečně prezentována formou přednášky na VIII. Oftalmologickém sympoziu v Čeladné, 2015.