

SUPRACHOROIDEÁLNÍ HEMORAGIE V POOPERAČNÍM OBDOBÍ ANTIGLAUKOMOVÉHO ZÁKROKU, KAZUISTIKA

SOUHRN

Suprachoroideální hemoragie (SCH) je závažná komplikace nitroočních výkonů. Fyziologicky je v suprachoroideálním prostoru jen minimální množství tekutiny, patologicky může dojít k navýšení jejího objemu, které podmíní ablaci choroidey. SCH dělíme dle charakteru tekutiny na serózní a hemoragickou; dle doby vzniku v souvislosti s operací na peroperační a pooperační. Diagnostikujeme na základě biomikroskopického a ultrazukového vyšetření. Mezi oční rizikové faktory vzniku SCH patří glaukom, myopie a afakie, mezi celkové například fragilita cév, arteriální hypertenze a porucha krevní srážlivosti. V patogenezi vzniku hraje zcela zásadní roli hypotonie bulbu, která zapříčiňuje rupturu ciliárních cév. SCH léčíme konzervativně i chirurgicky. Z farmakoterapie podáváme celkově gabapentin k tlumení neuropatické bolesti a prednison, lokálně mydriatika a protizánětlivé přípravky. Typ chirurgického zákroku se liší dle peroperačního či pooperačního výskytu, dojde-li k SCH během operace, intervence spočívá především v uzavěru rány a repozici prolabujících tkání; u pooperačních forem volíme drenážní procedury, eventuálně vitreoretinální zákroky. Pacient, 80-ti letý myop a chronický glaukomatik s intenzivní lokální i celkovou terapií podstoupil vzhledem k neuspokojivým nitroočním tenzím, výrazné progresi glaukomového onemocnění na perimetru a nesnášenlivosti celkové terapie trabekulektomií levého oka. Samotný operační zákrok proběhl bez komplikací. V časném pooperačním období přetrvávala elevace nitroočního tlaku, proto byl přerušena steh sklerální lamely a aplikován 5-fluorouracil pod filtrační puchýř vlevo. Vlivem následně vzniklé hypotonie došlo k hemoragické SCH a tak i k výraznému zvýšení nitrooční tenze. Vzhledem k masivnímu rozsahu hemoragie, kdy se protilehlé strany sítnice dotýkaly, byl stav řešen odsátím krve sklerotomiemi, které vedlo k uvolnění nitrooční hypertenze. Zraková ostrost levého oka se postupně zlepšila na téměř původní hodnoty. Nitrooční tenze však dlouhodobě nejsou kompenzovány ani přes následné další antiglaukomové výkony. Proto i při maximální terapii u pacienta glaukomové onemocnění nadále progreduje. V naší kazuistice potvrzujeme, že je možné relativně úspěšně řešit i ty nejkomplikovanější případy SCH. Zároveň doporučujeme zvážení méně invazivních technik a zdůrazňujeme nutnost dbát na přítomnost rizikových faktorů pro vznik SCH před indikací nitroočních výkonů. U glaukomatiků je vhodné přihlídnout k predikci dožití v porovnání s předpokládanou rychlostí progresse ztráty zraku.

Klíčová slova: filtrační operace, suprachoroideální hemoragie, trabekulektomie, glaukom

SUMMARY

SUPRACHOROIDEAL HAEMORRHAGE IN POSTOPERATIVE PERIOD OF ANTIGLAUCOMA SURGERY, CASE REPORT;

Suprachoroidal haemorrhage (SCH) is a serious complication of intraocular procedures. Physiologically there is only a minimal amount of fluid in the suprachoroid space, pathologically the fluid volume increases, which causes ablation of the choroid. SCH could be divided into different categories, according to the character of the fluid into serous and haemorrhagic; by the time of occurrence in relation to the surgery into peroperative and postoperative. Diagnosis is based on biomicroscopic and ultrasound

Středová M., Hejsek L., Nekolová J.,
Jirásková N.

Oční klinika Fakultní nemocnice
Hradec Králové,
Sokolská 581, 500 05 Hradec Králové,
přednostka: prof. MUDr. Naďa
Jirásková, Ph.D., FEBO

*Autoři práce prohlašují, že vznik
i téma odborného sdělení a jeho
zveřejnění není ve střetu zájmů a není
podpořeno žádnou farmaceutickou
firmou.*



MUDr. Markéta Středová
Oční klinika Fakultní nemocnice
Hradec Králové,
Sokolská 581, 50005 Hradec Králové,
marketa.stredova@gmail.com

Do redakce doručeno dne: 27. 11. 2018
Do tisku přijato dne: 21. 2. 2019

examinations. The ocular risk factors for SCH are glaucoma, myopia and aphakia; systemic risk factors include vascular fragility, arterial hypertension and blood coagulation disorders. In the pathogenesis hypotonia of the eye, that causes rupture of the ciliary vessels, plays a very important role. SCH can be treated both conservatively and surgically. As to pharmacotherapy we use gabapentin to suppress neuropathic pain and prednisone, topical mydriatics and anti-inflammatory agents. The type of surgical treatment differs according to time of occurrence, if SCH occurs during the operation, the intervention consists mainly in the wound closure and the repositioning of the weakening tissues; in postoperative forms, we choose drainage procedures, possibly vitreoretinal procedures. Our patient, an 80-year-old myop and chronic glaucomatous treated intensively both topically and systematically underwent trabeculectomy on his left eye due to unsatisfactory intraocular pressure (IOP) and significant glaucoma progression. The surgical intervention went without any complications. In the early post-operative period, there was persisting elevation of IOP, therefore sclera lap was discontinued and 5-fluorouracil was applied under the filter blister. Subsequent hypotonia caused a hemorrhagic SCH with intraocular hypertension, which was resolved by draining the blood with sclerotomies and thus releasing intraocular hypertension. The visual acuity of the left eye gradually improved to almost original values. Intraocular pressure, however, is not well compensated despite many following antiglaucoma surgeries. Therefore, even with the patient's maximum therapy, glaucoma continues to progress. In our case, we confirm that it is possible to solve even the relatively most complicated cases of SCH. We stress the necessity to consider the presence of risk factors of the occurrence of SCH before indicating intraocular procedures and also recommend thinking carefully about other less invasive surgical techniques. In glaucoma, it is appropriate taking in account the prediction of life compared to the expected rate of progression of vision loss.

Key words: filtering surgery, suprachoroidal haemorrhage, trabeculectomy, glaucoma

Čes. a slov. Oftal., 75, 2019, No.2, p. 92–98

ÚVOD

Suprachoideální hemoragie (SCH), neboli krvácení mezi cévnatkou a sklérou, patří k obávaným a závažným komplikacím nitroočních výkonů [3,4,8]. Vzhledem k velmi nepříznivé prognóze stran vidění je zcela zásadní včasná diagnóza a léčba [3,8].

Suprachoideální prostor, oblast zasahující vpředu ke sklerální ostruže a vzadu k okrajům papily optického nervu, má u zdravého oka štěrbinovitý tvar a obsahuje přibližně 10 µl tekutiny. Za patologických stavů zde může dojít k navýšení objemu tekutiny, které zapříčiní ablaci choroidey. Odchlípená cévnatka má balónovitý tvar podmíněný výstupy vortikózních žil, tj. místy, kde je cévnatka pevně připojena ke sklěře [3].

Rozlišujeme serózní ablaci choroidey (choroideální efuzi) a hemoragickou ablaci choroidey (suprachoideální hemoragii, SCH), jejíž extrémní formou je tzv. expulzivní hemoragie. Tyto dva stavy se vzájemně liší charakterem tekutiny v suprachoideálním prostoru. Ablace choroidey je podmíněna exsudací serózní tekutiny, příčinou tohoto stavu je nejčastěji hypotonie bulbu či zánětlivá reakce. Naopak u SCH je v suprachoideálním prostoru krev [3].

Se SCH se můžeme setkat peroperačně či po operacích šedého zákalu, perforujících keratoplastikách, trabekulektomiích nebo také u pars plana vitrektomií [3,4].

SCH můžeme rozdělit podle velikosti, SCH menšího rozsahu bývají zpravidla benigní, nazýváme je suprachoideální hematomy [3], masivní SCH, tedy stavy, kdy se protilehlé části sítnice dostávají do apozice, se označují také „líbající se ablace choroidey“ [6]. SCH vzniklé v souvislosti s nitroočním zákrokem rozdělujeme na peroperační a pooperační, nebo-li pozdní [3,4]. Rozsáhlé peroperační SCH jsou označovány také jako expulzivní pro jejich rychlý nástup a velký rozsah [3]. K pozdní SCH dochází zpravidla po nekomplikovaných filtrujících anti-glaukomových operacích [3].

Diagnostika SCH spočívá ve vyšetření fundu oka nepřímou oftalmoskopií a dále v ultrazvukovém vyšetření, pomocí kterého můžeme rozlišit serózní ablaci choroidey a SCH a určit její lokalizaci a rozsah [3].

Typický objektivní nález u peroperační i pozdní SCH je změlčení až vymizení přední komory náhlým vzestupem nitroočního tlaku, zastření červeného reflexu, někdy dochází i k prolapsu nitroočních tkání. Ve sklivcovém prostoru je vidět narůstající val suprachoideálního krvácení [3].

Mezi základní rizikové faktory SCH patří především skleróza a fragilita choroideálních cév podmíněné vysokým věkem pacienta, systémovou arteriální hypertenzí, arteriosklerózou [4] a dále porucha krevní srážlivosti, užívání antikoagulancií a diabetes mellitus [3,8]. Tuli a kol. naopak neguje vysoký krevní tlak či věk jako rizika k vzniku SCH [12]. Z očních onemocnění predisponuje k této komplikaci glaukom, axiální myopie, afakie, poúrazové stavy a nitrooční záněty či pseudoexfoliační syndrom [3,4]. Tyto stavy mohou být provázeny postižením cévní stěny, které vede ke snížení integrity zadních ciliárních arterií [4]. Dle Tuliho a kol. patří mezi oční rizikové faktory pozdní SCH po trabekulektomii preoperační antikoagulace, afakie nebo přítomnost předněkomorové nitrooční čočky [12]. Dalšími rizikovými faktory vzniku SCH jsou: náhlý pokles nitroočního tlaku [12], porušení zadního pouzdra čočky se ztrátou sklivce, zvýšení krevního tlaku a pulzu během nitroočního zákroku a stavy spojené s Valsalvovým manévrem (kýčání, kašláni) [3,4], které zvyšují episklerální venózní tlak s následným zvýšením tlakového gradientu přes stěnu ciliární arterie [4].

Předpokládanou patogenezí vzniku SCH je buď hypotonie bulbu vedoucí k ruptuře stěn krátkých i dlouhých zadních ciliárních arterií [4], nebo hypotonie nejprve způsobující choroideální efúzi s rozšířením suprachoroideálního prostoru, napnutím zadních ciliárních arterií s jejich následnou rupturou [3].

Studie zabývající se výskytem SCH u filtrujících antiglaukomových operací udávají výrazný rozdíl v četnosti výskytu peroperačních a pozdních SCH. Incidence peroperačních expulzivních hemoragií je přibližně 0,15 %, naopak výskyt pozdních SCH je až 10x vyšší [3,4]. Vyšší výskyt pozdních SCH u filtrujících antiglaukomových operací je podmíněn dlouhotrvající pooperační hypotonií a zánětlivými nitroočními procesy, které se u tohoto typu zákroku mohou vyskytnout [3,4]. Tuli a kol. uvádí, že incidence pozdních SCH u různých typů nitroočních výkonů se pohybuje v rozmezí od 1,6 do 6,2 %, konkrétně trabekulektomie s aplikací fluorouracilu má výskyt 6 % [12].

Terapie SCH je konzervativní a chirurgická. V konzervativní, podpurné farmakologické terapii používáme gabapentin a prednison. Gabapentin slouží k tlumení neuropatické bolesti. Užívá se v celkové denní dávce 900 mg, zpočátku může být dávkování i vyšší – až 2700 mg denně. Prednison podáváme v celkové denní dávce 40 mg po dobu dvou až tří týdnů. V lokální konzervativní terapii užíváme mydriatika – atropin a protizánětlivé preparáty [2]. Reynolds a kol. uvádí, že SCH menšího rozsahu bez hemoftalmu, amoce sítnice či inkancerace sklivce lze léčit konzervativně [9].

Chirurgická intervence u peroperační formy spočívá v bezprostředním uzavření rány a repozici vyhrzlých nitroočních tkání – pokud to lze [3,10], eventuálně i kompresi bulbu prstem [3]. Uzávěr operačních ran způsobí nárůst nitroočního tlaku a tedy i tamponádu krvácení [3,4]. Provedení sklerotomie v akutní fázi SCH je kontroverzní

vzhledem k rychlému srážení krve a riziku nemožnosti její evakuace. Navíc tamponující efekt zvýšeného nitroočního tlaku může být díky tomuto nestabilní a tím způsobit opětovné krvácení [5,10]. Studie Lakhanpala tuto problematiku uzavírá tak, že provedení sklerotomie v akutní fázi je pro oko nevhodné [5], doporučuje se eventuálně v pozdní fázi s odstupem 7 až 14 dnů [6,7,14].

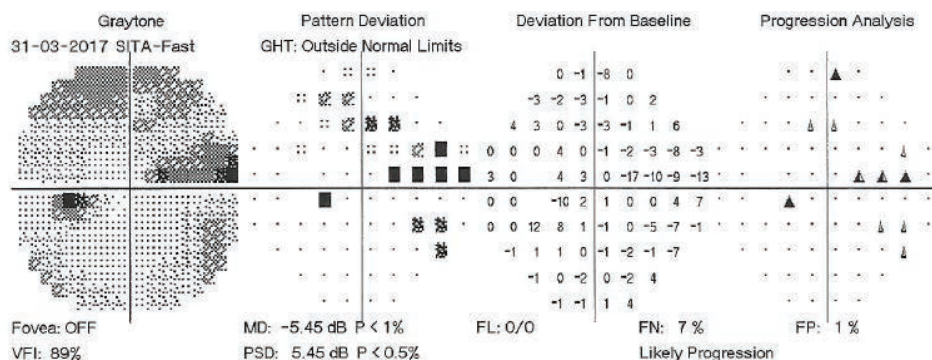
Případná následná chirurgická terapie je velmi individuální, zvažujeme všechny okolnosti (přetrvávající prolaps nitroočních tkání, sklivec uskrínutý v ráně, hodnotu nitroočního tlaku, eventuální zbytky čočkových hmot v oku, či známky odchlípení sítnice na UZ) [3,4]. Pokud je indikováno operační řešení, volíme drenážní proceduru, případně doprovázenou vitreoretinálním zákrokem [4]. Repozici prolabovaných tkání, přední vitrektomie a laváž přední komory oka bychom měli provádět ve chvíli, kdy není velké riziko dalšího suprachoroideálního krvácení [3,10] a kdy je suprachoroideální krev co nejméně ztekucena [2]. Drenáž krve napomáhá kromě úpravy nitroočních poměrů také v terapii vysokého nitroočního tlaku [1,11,13]. Krev je možno drénovat sklerotomiemi ve standardních lokalizacích, nebo v místech nejvyšších projevů ablace, nebo s použitím portů pro pars plana vitrektomie, které lze zavést i transkonjunktiválně [10]. Guttman uvádí, že chirurgická (pasivní) drenáž může být kromě klasického sklerálního přístupu prováděna i minimálně invazivní transkonjunktivální metodou s použitím aktivní sukce, která umožňuje velmi dobrou kontrolu drenáže přímou vizualizací mikroskopem. Transkonjunktivální metoda je pro spojivku minimálně traumatická, proto je velmi výhodné její užití u SCH spojených s glaukomovými filtračními operacemi [2,9].

Kazuistika

Muž, 80-ti letý těžký myop a chronický glaukomatik, byl hospitalizován na Oční klinice Fakultní nemocnice Hradec Králové k hodnocení křivky nitroočního tlaku a zvažování dalšího postupu pro dlouhodobě neuspokojivé hodnoty nitroočních tenzí s výkyvy nad 30 torrů. Pacient se léčil s primárním glaukomem otevřeného úhlu oboustranně.

Z oční anamnézy vybíráme: stav po operaci katarakty oboustranně v 63 letech, následně prováděny opakované sukce sekundární katarakty, v 79 letech provedena pro subkompenzaci nitroočních tenzí selektivní laserová trabekuloplastika oboustranně. Celkově se pacient léčil pro srdeční arytmiu a dyslipidémii, užíval Rytmonorm (propafenon-hydrochlorid), Torvacard Neo (vápenatá sůl atorvastatinu) a doplňky stravy - Ascorutin (kyselina askorbová), Ocuvite a GS Condro.

Vstupně jsme pacienta přijímali s visem s vlastní korekcí vpravo 5/5 a vlevo 5/7,5. Vstupní nitrooční tenze vpravo byla 17 torrů, vlevo 15 torrů. Toho času pacient dlouhodobě perorálně užíval Diluran tbl. (acetazolamid) 2x denně se substitucí Kalium chloratum tbl., současná lokální antiglaukomová terapie byla oboustranně Simbrinza gtt. (bromidin tartrát, brinzolamid) 2x denně a Lumigan gtt. (bimatoprost) 1x denně, tj. trojkombina-



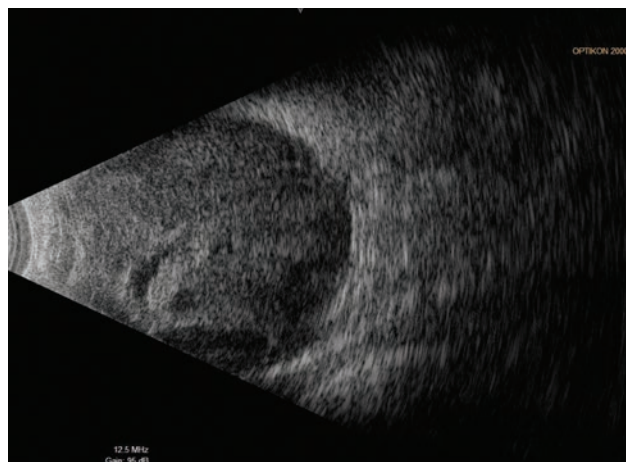
Obrázek 1. Perimetrické vyšetření levého oka z 31.3.2017

ce antiglaukomatik – inhibitory karboanhydrázy, sympatomimetika, analoga prostaglandinů. Celkovou terapii Diluranem netoleroval bez obtíží, udával zhoršování srdeční arytmie a dyspepsii.

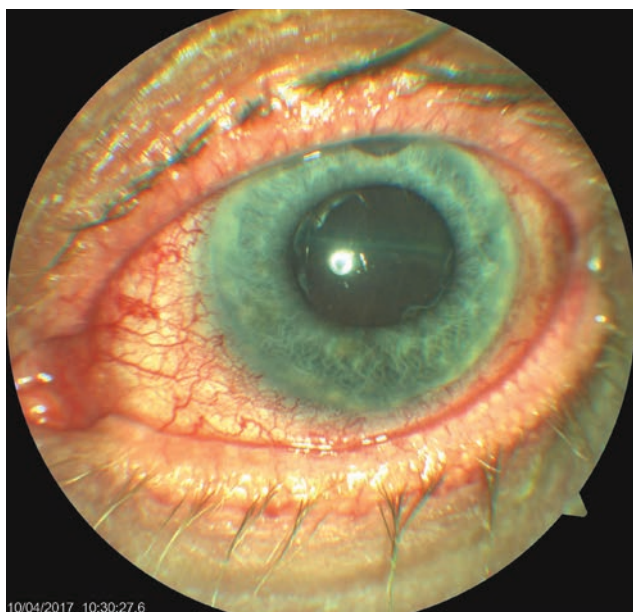
Na základě dekompenzace nitroočního tlaku po vysazení Diluranu tbl. a doplňujících vyšetření (perimetru – obrázek 1 a optické koherenční tomografie papily zrakového nervu) byla indikována trabekulektomie (TE) vlevo v lokální anestézii. Zákrok proběhl bez peroperačních komplikací. V časném pooperačním období se hodnoty nitroočního tlaku pohybovaly nad horní hranicí normy, po masáži bulbu vždy docházelo k normalizaci hodnot. Proto bylo 3. pooperační den přistoupeno k přerušení stehu sklerální lamely (injekční jehlou transkonjunktiválně) a současné aplikaci 5-fluorouracilu pod filtrační puchýř vlevo. Po výkonu došlo k přechodné hypotonii, byla nasazena kontaktní čočka a poté se nitrooční tenze normalizovala. Následující, tj. 4. pooperační den, byl pacient propuštěn do domácí péče.

Pátý pooperační den se pacient dostavil na pohotovost Oční kliniky FNHK pro náhlou ztrátu zraku na levém oku, kte-

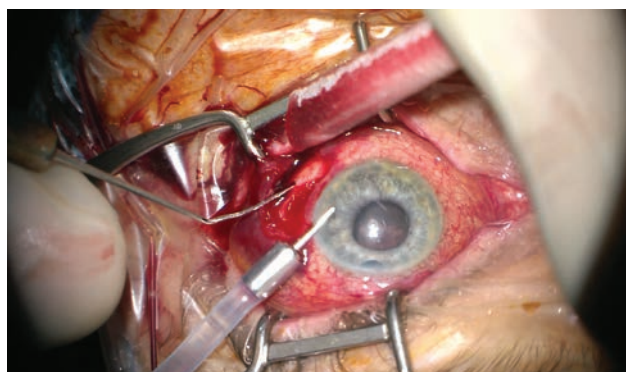
rá nastala při předklonu těla. Při přijetí na lůžkovou část byla zraková ostrost levého oka světelná projekce z jedné strany, bulbus byl palpačně hypotonický a objektivnímu nálezů levého oka dominovala mělká přední komora a výrazná ablace choroidey (typ „líbajících se“ ablaci) zasahující až za nitrooční čočku (obrázek 2). Byla nasazena konzervativní terapie Prednisonem v počáteční dávce 80mg. Dle sonografického



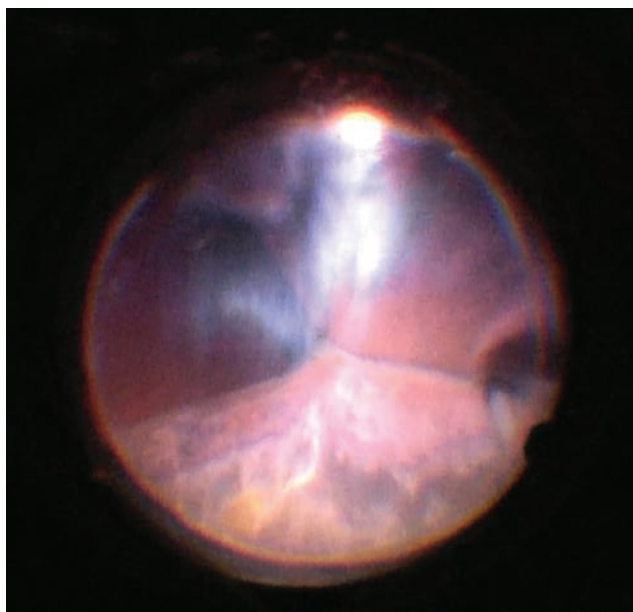
Obrázek 3. Ultrazukové vyšetření (UZ) levého bulbu 7. den po TE OL



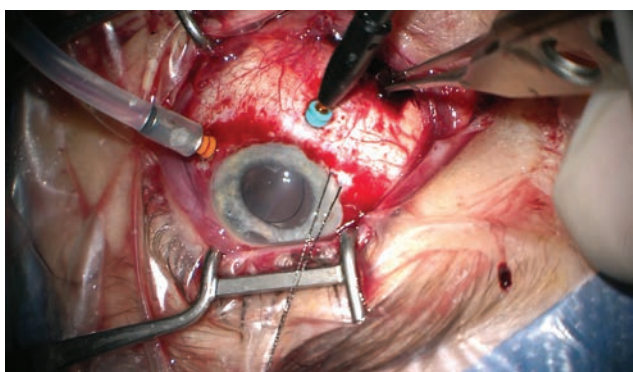
Obrázek 2. Objektivní nález levého oka 7. den po trabekulektomii (TE) OL



Obrázek 4. Počáteční fáze zákroku, evakuace krvácení sklerotomií, uvolnění nitrooční hypertenze, přední komora vytvořena viskomateriálem, bulbus poté tonován infuzí zavedenou do přední komory. V retrolentálním prostoru patrná vysoká ablace choroidey v blízkosti za IOL. Snímek z peroperačního videa – z pohledu chirurga



Obrázek 5. Pohled na oční pozadí v průběhu postupného snižování výšky ablací, apozice protilehlých částí sítnice se pozvolna „rozlepují“, začíná být vidět reflex od očního pozadí. Světlo se odráží od sklivcových vláken, která jsou nahuštěna do retrolentálního prostoru. Snímek z peroperačního videa – z pohledu chirurga

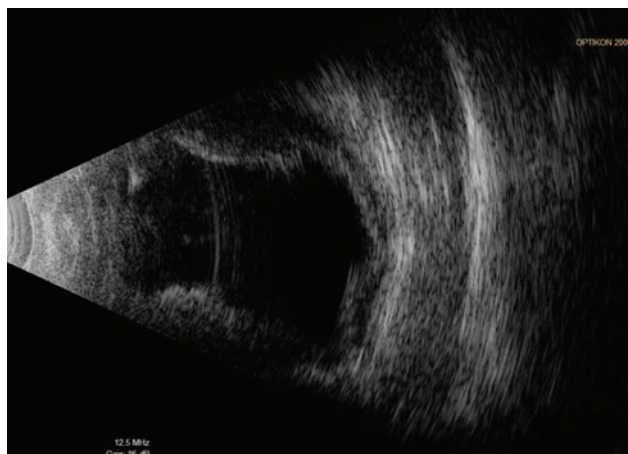


Obrázek 6. Postupná evakuace krve i z druhé sklerotomie (do rány zavedena pinzeta), po vymizení ablace za IOL zavedena 23G infuze v oblasti pars plicata (oranžový port) a 25G světlo (Chandelier, modrý port) pro kontrolu očního pozadí zobrazovacím systémem mikroskopu (Zeiss Resight). Do oblasti limbu v č.8 zavedena pomocná trakční sutura, patrná decentrace IOL. Snímek z peroperačního videa – z pohledu chirurga

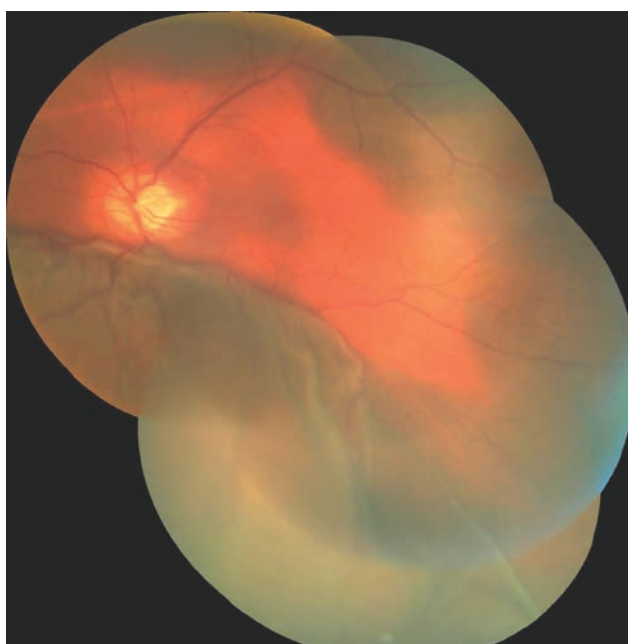nálezu levého bulbu (obrázek 3) předpokládáme suprachoroidální hemoragii cévnatky na očním pozadí.

V následujících dvou dnech se rozvíjí nitrooční hypertenze, kterou určujeme palpačně (přístrojově nelze měřit). Vzhledem k rozsahu ablace, kdy se protilehlé strany sítnice dotýkaly a hrozilo riziko jejich trvalé apozice, byla indikována chirurgická revize levého oka.

Operační postup ve zkráceném znění uvádíme a komentujeme zde: nejprve provedeno zavedení 23G portu 4mm od limbu v temporálním kvadrantu a aktivní odsátí tmavé krve s uvolněním nitrooční hypertenze. Původ-

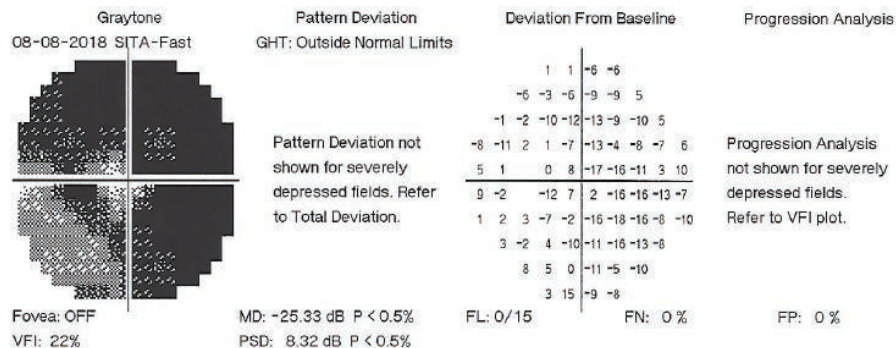


Obrázek 7. UZ levého bulbu 1. den po chirurgické revizi OL



Obrázek 8. Foto fundu levého oka 1. den po chirurgické revizi OL

ní punkcí přední komory injikujeme adrenalin a viskózním materiálem vytváříme vymizelou přední komoru. Dále pokračujeme revizí spojivky a sklerálního laloku, který je suturován volnějším stehem 10-0 Ethilon. Poté již kolikovaná krev nevytéká (ani při aktivní sukci) a proto rozšiřujeme sklerální incisi (po nástřihu spojivky v místě zavedení portu). Krev znovu spontánně vytéká při tonování bulbu infuzí – zavedena cestou pars plicata do již uvolněného retrolentálního prostoru. U č. 6 zavádíme pomocnou endoiluminaci (Chandelier) a kontrolujeme vývoj na očním pozadí při ústupu SCH pod operačním mikroskopem. Retino-retinální adheze se sama postupně uvolňuje. Na konci operace jsou patrná sklivcová vlákna natlačená ze sklivcového prostoru do kolobomu duhovky u č. 12 a proto je vystřiháváme zadním vitrek-



Obrázek 9. Perimetrické vyšetření levého oka z 8.8.2018

tomem (zavedeným pod sklerální lamelou do trabekulektomie). Tímto manévrem se centruje umělá nitrooční čočka (IOL), která jinak během zákroku opakovaně měnila svoji pozici (všemi směry od optické osy). Zákrok končí suturou všech operačních vstupů, kontrolou funkčnosti trabekulektomie a parabolární aplikací gentamicinu s diprophosem. Nález z průběhu operace můžeme vidět na obrázku 4 až 6.

První den po zákroku došlo k výraznému zlepšení vizu na 4/50 naturálně. Fotografie fundu levého oka a ultrazvukový snímek z tohoto dne je na obrázku 7 a 8. Druhý den po revizi došlo k dalšímu zlepšení zrakové ostrosti na 6/30 stenopeicky. V následujícím období byly však znovu řešeny elevace nitroočního tlaku přítomné i při maximální konzervativní terapii. 27. den po chirurgické revizi byla provedena laserová suturolyza, o týden později byl proveden tzv. needling, který znovu vedl k přechodné hypotonii levého oka. V dalších 14-ti dnech došlo k nejprve k normalizaci a poté k další elevaci tenze levého oka, proto 49. den po chirurgické revizi suprachoroidální hemoragie byla provedena cyklokryokoagulace vlevo. Tento zákrok nedosáhl adekvátního efektu, a proto byla cyklokryokoagulace levého bulbu zopakována ještě o dalších 16 dní později. Pacient si již nepřeje nitrooční operační řešení (například další antiglaukomovou operaci s drenážním implantátem), které ani neindikujeme. Pacienta v dalším průběhu pravidelně sledujeme. Visus levého oka se další rok pohyboval na stálé hodnotě 6/30, při poslední kontrole se visus zhoršil na 6/60, nitrooční tlak je vpravo kompenzován, vlevo subkompenzován při lokální antiglaukomové terapii. Perimetr z poslední kontroly, 16 měsíců po trabekulektomii, je na obrázku č. 9.

DISKUSE

U našeho pacienta došlo k pozdní SCH pátý den po trabekulektomii a druhý den (při minimální fyzické aktivitě) po přerušení sklerální lamely a aplikaci fluorouracilu pod filtrační puchýř.

Tento pacient měl základní rizikové faktory, jako je vysoký věk, glaukom, axiální myopie, stav po operaci katarakty s opakovanými sukci sekundární katarakty a zejména pooperační hypotonii.

Ze subjektivních obtíží, které pacienti mívají při SCH, je nejčastější náhle vzniklá bolest postiženého oka s hemikranií, nauzeou či zvracením [3]. Zvláštností bylo, že jediný subjektivní stesk našeho pacienta byla rychlá nebolestivá ztráta zraku.

Samotný vznik SCH při a po nitroočních operacích nemusí být způsoben chybou či nezkušeností chirurga (především pokud operace probíhá standardně), ale bývá zapříčiněn náhlým zakolísáním nitroočního tlaku u pacientů s mnoha rizikovými faktory [3].

Případy hemoragické ablace choroidey menšího rozsahu nekomplikované hemoftalmem, amocí sítnice či inkancerací sklivce do operačních ran lze léčit konzervativně [9]. Naše kazuistika v souladu s jinými autory potvrzuje, že je možné relativně úspěšně řešit i ty nekomplikovanější situace SCH [6,7,14].

Indikace k antiglaukomovým operacím u pacientů ve vyšším věku pečlivě zvažujeme, tím spíše u pacientů rizikových ze strany suprachoroideální hemoragie. V těchto případech je také adekvátní brát v úvahu i méně rizikové chirurgické výkony ke snížení nitrooční tenze, například kanaloplastiky, trabekulární mikrobypassové stenty, suprachoroidální stenty a podobné. Jedná-li se o pacienty vyššího věku s relativně uspokojivými zrakovými funkcemi, současně přihlížíme k predikci dožití v porovnání s předpokládanou rychlostí progresu ztráty zraku [11].

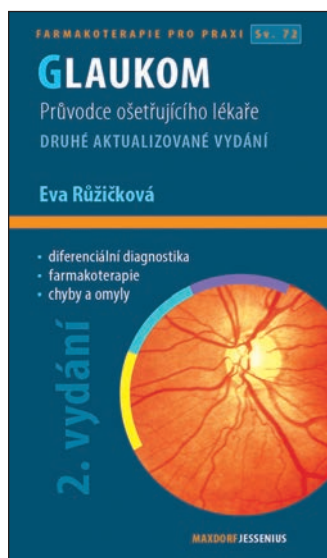
ZÁVĚR

Peroperační i pozdní suprachoroideální hemoragie je velmi závažnou a obávanou komplikací nitroočních zákroků. Včasná diagnostika a léčba jsou klíčové pro výsledné zrakové funkce postiženého oka. Chirurgické řešení i těch nekomplikovanějších stavů může mít relativně příznivou prognózu.

Článek je podpořen projektem Univerzity Karlovy, Praha, Česká republika (Projekt PROGRES Q40/07).

LITERATURA

1. **Cantor, LB., Katz, LJ., Spaeth, GL. et al.:** Complication of surgery in glaucoma: suprachoroidal expulsive hemorrhage in glaucoma patients undergoing intraocular surgery. *Ophthalmology*, 92; 1985: 1266-1270.
2. **Guttham, Ch.:** Suprachoroidal hemorrhage management center minimalist techniques. dostupné na WWW <<http://www.modernretina.com/modern-medicine-cases/suprachoroidal-hemorrhage-management-centers-minimalist-techniques/page/0/1>>
3. **Jirásková, N., Rozsival, P.:** Suprachoideální hemorrhagie – obávaná komplikace nitroočních operací. *Trendy soudobé oftalmologie*, svazek 7., Galén, 2011, 209-221.
4. **Jirasková, N., Rozsival, P., Pozlerová, J. et al.:** Expulsive Hemorrhage after glaucoma filtering surgery. *Biomed Pap Med Fac University Palacky Olomouc Czech Repub*, 153(3); 2009: 221-224.
5. **Lakpanhal, V.:** Experimental and clinical observation on massive suprachoroidal hemorrhage. *Trans Am Ophthalmol Soc*, 91; 1993: 545-562.
6. **Lakhanpal V., Schocket SS., Elman MJ. et al.:** A New Modified Vitreoretinal Surgical Approach in the Management of Massive Suprachoroideal Hemorrhage. *Ophthalmology*, 96; 1989: 793-800
7. **Lambrou, FHJr., Meredith, TA., Kaplan, HJ.:** Secondary surgical management of expulsive choroidal hemorrhage. *Arch Ophthalmol*, 105; 1987:1195-1198.
8. **Rao, A.:** Visual restoration after suprachoroidal haemorrhage in glaucoma surgery. *BMJ Case Rep*; 2014: 1-4.
9. **Reynolds, MG., Haimovici, R., Flynn, HW. et al.:** Suprachoroidal Hemorrhage. *Ophthalmology*, 100; 1993:460-465.
10. **Sharma, YR., Gaur, A., Azad, RV.:** Suprachoroidal haemorrhage. Secondary management. *Indian J Ophthalmol*, 49; 2001:191-192.
11. **Stiles, MC.:** My Most Difficult Case, A Balancing Act. *Glaucoma Today*, May/ June 2017; 18-19.
12. **Tuli, SS., WuDunn, D., Ciulla, TA. et al.:** Delayed Suprachoroidal Hemorrhage after Glaucoma Filtration Procedures. *Ophthalmology*, 108 (10); 2001: 1808-1811
13. **Vail, D.:** Posterior sclerotomy as a form of treatment in subchoroidal expulsive hemorrhage. *Am J Ophthalmol*, 21; 1938: 256-260
14. **Welch, JC., Spaeth, GL., Benson, WE.:** Massive suprachoroidal hemorrhage: follow-up and outcome of 30 cases. *Ophthalmology*, 95; 1988: 1202-1206



Autor: Eva Růžičková

Editor: Jan Hugo

GLAUKOM

2. aktualizované a rozšířené vydání

Maxdorf 2016, 380 str.

ISBN: 978-80-7345-473-9

Formát: 110 × 190, vazba V2

Anotace:

Glaukom zahrnuje skupinu chorob charakterizovaných zvýšeným nitroočním tlakem vedoucím k poškození optického nervu a často ke ztrátě zraku. Přes velký pokrok v léčebných možnostech jde o chorobu s prvořadou medicínskou i společenskou závažností. Druhé vydání úspěšné publikace doc. MUDr. Evy Růžičkové, CSc., přináší aktuální stav diagnostiky a terapie glaukomu. Jako u všech publikací edice Farmakoterapie pro praxi, i v této knize je kladen důraz na praktické přístupy k terapii. Kniha je určena především oftalmologům, užitečná bude i pro praktické lékaře.

Objednávky zasílejte e-mailem nebo poštou: LD, s.r.o., Tiskárna Prager, Elišky Přemyslovny 1335, 150 00 Praha 5, e-mail: tiskarnaprager@prager-print.cz, mobil: 602 377 675.