

SILENT SINUS SYNDROM

SOUHRN

Silent sinus syndrome je vzácné, pomalu se rozvíjející onemocnění spojené s asymptomatickou chronickou maxilární sinusitidou s následným vtažením spodiny očníce směrem dolů. K očním projevům patří enophtalmus, hypoglobus, pseudo-retrakce horních víček a pseudo-Graefeho příznak. Diagnosticky je nepřínosnější CT vyšetření orbity a paranasálních dutin. Léčba spočívá v provedení endoskopické antrostomie, případně v rekonstrukci dna orbity. Po operaci dochází ke znovuobnovení ventilace čelistní dutiny a k úpravě očních příznaků ad integrum. Popisujeme kazuistiku pacienta s tímto syndromem, kterého jsme léčili na našem pracovišti.

Klíčová slova: silent sinus syndrom, pseudo-Graefeho příznak, pseudo-retrakce víček, maxilární sinusitis, antrostomie

SUMMARY SILENT SINUS SYNDROM

Silent sinus syndrom is rare and slow progressive disorder associated with asymptomatic chronic maxillary sinusitis and collapse of the orbital floor. The most common manifestations are enophtalmos, hypoglobus and pseudoretraction upper eyelid. Silent sinus syndrome is almost a unilateral condition and is usually diagnosed in patients in their 30's and 40's. The largest risk factors is underlying aberrant nasal anatomy. The subsequent osteomeatal complex obstruction leads to hypoventilation of the maxillary sinus and negative pressure development. The sinus cavity is filled with a combination of mucus and acellular transudate. This process create a chronic mucosal inflammation with demineralization and collapse of the orbital floor. CT imaging is pathognomonic and shows ipsilateral maxilar sinusitis and the orbital floor is inferiorly displaced. The differential diagnosis includes chronic sinusitis, osteomyelitis, malignant sinus infiltration and orbital trauma. The endoscopic antrostomy is the gold standard to re-establish normal sinus aeration. In this article we describe patient with silent sinus syndrome, who has been treated at our clinic and his symptoms were corrected ad integrum after the surgery.

Key words: silent sinus syndrome, pseudo-Graefé's sign, eyelid pseudoretraction, maxilar sinusitis, antrostomy

Čes. a slov. Oftal., 74, 2018, No.6, p. 245–248

ÚVOD

Silent sinus syndrom, v překladu syndrom tichého sinu, je onemocnění maxilárního sinu, které se navenek projevuje jen očními příznaky: enophtalmem, hypoglobem, retrakcí horních víček s pseudo-Graefeho příznakem. Tyto příznaky vznikají jako následek vpáčení dna očníce dolů do čelistní dutiny a jsou způsobené chronickou asymptomatickou sinusitidou po uzávěru ústí maxilární dutiny do nosní dutiny. V anglické literatuře můžeme tuto chorobu najít i pod názvem chronická maxilární atelektáza (CMA). V české oftalmologické literatuře toto onemocnění podle našich vědomostí zatím nebylo popsáno.

Toto onemocnění bylo poprvé publikováno Montgomeryem roku 1964, který popisoval dva případy diplopie a enophtalmu asociované se stejnostranným maxilárním zánětem [11].

Termín „silent sinus syndrome“ však použili poprvé Soparkar a spol. až roku 1994 [12]. Autoři popsali 14 pacientů se spontánním jednostranným enophtalmem nebo hypoglobem kvůli kolapsu spodiny orbity a zkalení maxilárního sinu. Od těchto prvních případů bylo publikováno již přes sto podobných kazuistik [3].

Silent sinus syndrom je obvykle diagnostikován u pacientů mezi třicátým a čtyřicátým rokem věku [3]. Většina uveřejněných prací udává stejný výskyt u mužů i u žen [13], ačkoliv velká studie obsahující 84 pacientů udává mírnou převahu mužů [10].

Největším rizikovým faktorem tohoto onemocnění je skrytá deformace nosní přepážky (deviace nosního septa a mediální konchy). Tyto abnormality vedou k uzavření ústí maxilárního sinu se všemi popsánymi důsledky.

Patofyziologie

Zpočátku byl syndrom tichého sinu dáván do souvislosti s hypoplazií maxilárního sinu. Tato asociace byla však vrácena po roce 1999, kdy Davidson a spol. zdokumentoval normální maxilární sinus několik let před vznikem prvních symptomů [5]. Silent sinus syndrom vzniká kvůli hypoventilaci maxilárního sinu po obstrukci osteomeatální jednotky [7,12], tj. prostoru pod střední skořepou s ústím maxilárního, frontálního a ethmoidálního sinu. Obstrukce může vzniknout jako následek deviované mediální skořepky [1,7], mukokély nebo polypu, který okluduje ústí čelistní dutiny [12]. Jsou popsány i případy iatrogenního silent sinus syndromu,

^{1,2} Hlaváčová R., ²Kuběna T., ²Černošek P.

¹ Oční oddělení Krajské nemocnice Tomáše Bati, a.s., Havlíčkovo nábřeží 600, 762 75

Zlín, primář MUDr. Erika Dugová

² Oční ordinace MUDr. Tomáš Kuběna, s.r.o., U zimního stadionu 1759, 760 01 Zlín

zastoupená MUDr. Tomášem Kuběnou

Přednáška byla prezentována ve zkrácené verzi na Zlínském očním festivalu, 2017 a na Semináři oční kliniky FN Oloumoc, 2017

Autoři práce prohlašují, že vznik i téma odborného sdělení a jeho zveřejnění není ve střetu zájmů a není podpořeno žádnou farmaceutickou firmou.



Do redakce doručeno dne: 28. 11. 2018

Do tisku přijato dne: 19. 12. 2018

MUDr. Radka Hlaváčová
oční oddělení Krajské nemocnice Tomáše Bati a.s.
Havlíčково náměstí 600
Zlín 762 75
hlavacova-radka@seznam.cz

kdy došlo k poškození ústí maxilárního sinu během operace [8]. Okluze a snížená ventilace vedou ke zpětné absorpci sekretu s rozvojem podtlaku v maxilárním sinu. Tuto skutečnost prokázal Kass a spol., který měřil tlak v sinu pomocí 18gauge jehly a zjistil negativní subatmosférický tlak - 6 mm Hg až - 13 mm Hg [6]. Jiná studie uvádí dokonce podtlak až -23 mm Hg [5]. Jakmile zůstane sinus okludovaný a rozvine se podtlak, vyplní se dutina sinu kombinací acelulárního výpotku a hlenu [7]. Tento proces vede k chronickému zánětu s atelektázou maxilárního sinu, demineralizací kosti spodiny orbity s jejím následným vpáčením.

Klinické příznaky

Příznaky se rozvíjí v řádu týdnů až měsíců, nejčastěji v rozmezí 4-8 měsíců [10,13]. V největším množství případů se silent sinus syndrom manifestuje enophtalmem a hypoglobem [11]. Enophtalmus se vyskytuje v 98-100% případů, hypoglobus je méně běžný a vyskytuje se pouze u 53 % pacientů [2]. U 90 % pacientů můžeme pozorovat retrakci horního víčka a pseudo-Graefeho příznak.

Mezi méně časté příznaky patří diplopie. Ve velké studii obsahující 84 pacientů mělo diplopii 65% pacientů [5]. Vi-

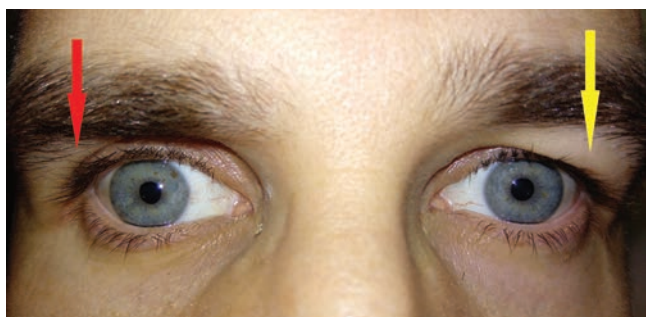sus, nitrooční tlak a zorné pole bývají většinou v normě [14]. Silent sinus syndrom je ve většině případů jednostranný, i když v literatuře se vyskytují dva popsané případy syndromu oboustranného [9,14].

LÉČBA

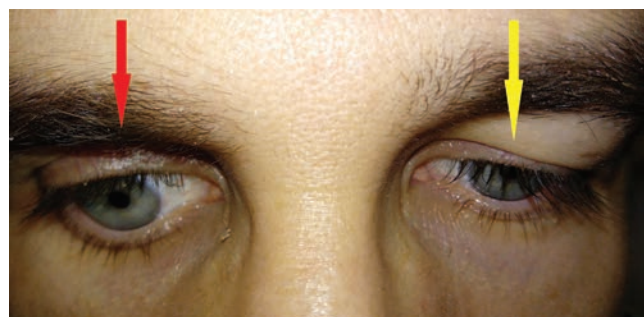Zlatým standardem léčby je endoskopicky provedená antrostomie, která znovuobnoví normální ventilaci maxilárního sinu. Pokud nedojde k ústupu klinických příznaků, následuje rekonstrukce orbity pomocí implantátů. Babar- Craig a spol. radí počkat minimálně 6 měsíců po provedení antrostomie, jelikož v jeho skupině pacientů potřebovali rekonstrukci orbity jen 2 pacienti z 16 [1]. Navíc další operace zvyšuje riziko infekce, pooperační diplopie nebo i ztráty zraku.

KAZUISTIKA

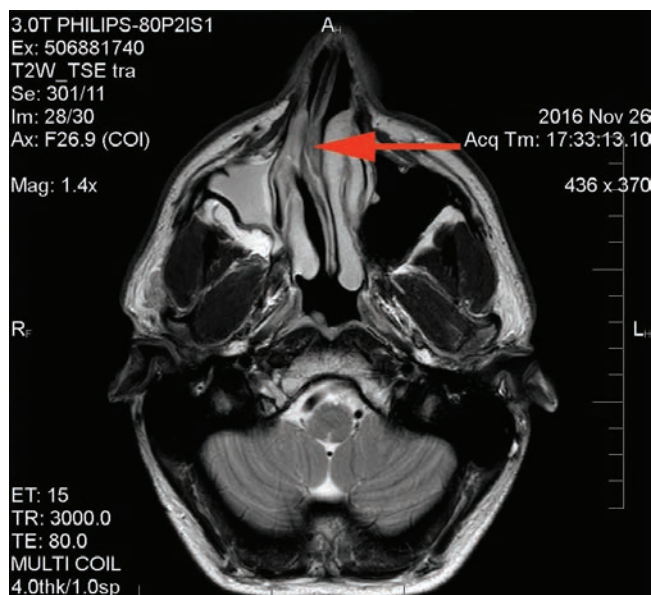
38letý pacient byl zcela bez očních i celkových obtíží. Jeho příbuzní a spolupracovníci na něm ale asi půl roku pozorovali



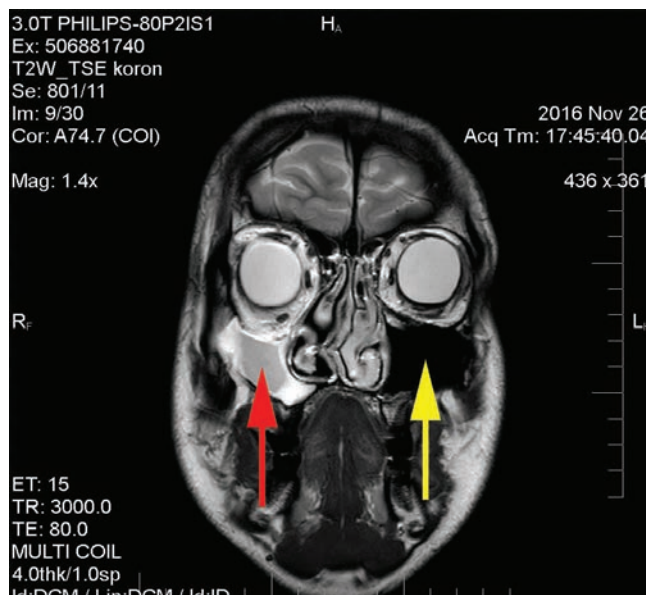
Obrázek 1. Blefarochalasis levého oka. Na pravém oku lze tušit místo blefarochalasy hlubokou orbitopalpebrální rýhu



Obrázek 2. Retrakce pravého horního víčka s Graefeho příznakem



Obrázek 3. MR vyšetření: deviace nosní přepážky doprava



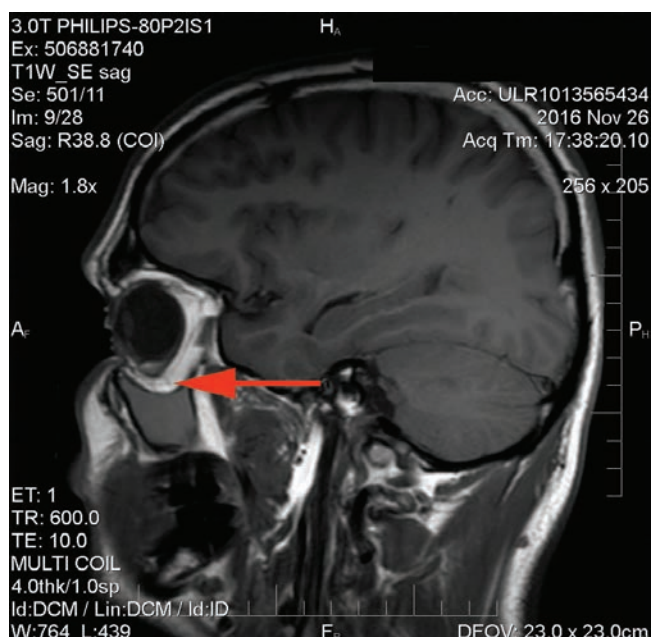
Obrázek 4. MR vyšetření: zmenšení a zastření pravého maxilárního sinu, normální velikost i vzdušnost levého maxilárního sinu

vali asymetrii mezi očima, pravé oko měl více otevřené než levé. Pacient 19.6.2016 poprvé navštívil oční ambulanci v místě bydliště s tímto nálezem: Visus obou očí byl s korekcí -0,5 D 1,0, nitrooční tenze 14/16 mm Hg. Na předním segmentu i očním pozadí byl nález fyziologický, kromě kožní řasy na horním víčku levého oka. Na pravém oku lze tušit hlubokou orbitopalpebrální rýhu (obrázek 1). Byla stanovena diagnosa: Blepharochalasis palp.sup.l.sin.a doporučena plastická operace levého horního víčka.

Ještě dříve než k operaci došlo, setkal se náš pacient se svým dlouholetým přítelem, který si pamatoval, že měl od mládí převislá horní víčka na obou očích. Jeho přítel pozoroval změnu (na rozdíl od očního lékaře) naopak na pravém oku, které vypadalo nezvykle vytřeštěně. S touto anamnézou pacient přišel 11.11.2016 na naše pracoviště. K základnímu očnímu vyšetření se stejným nálezem jako 19. 6. 2016 jsme navíc zjistili retrakci horního víčka vpravo, Graefeho příznak vpravo /chybění souhybu horního víčka pravého oka při pohledu dolů/ (obrázek 2), lehký enophthalmus vpravo - Hertel 13/112/15 mm a lehký hypoglobus vpravo /posun pravého oka dolů o 1 mm ve srovnání s levým okem /.

Diagnóza silent sinus syndrom nám v té době ještě nebyla známa, proto jsme vzhledem ke Graefeho příznaku měli podezření na endokrinní orbitopathii, která však nebyla sonograficky ani endokrinologicky potvrzena. Naše pracovní diagnóza byla retrakce horního víčka s Graefeho příznakem a hypoglobem pravého oka neznámého původu.

MR vyšetřením byla vyloučena ložisková patologie mozku. Při zaměření MR na oblast očních dutin byla na transversálním řezu nosní dutinou patrná deviace nosní přepážky doprava (obrázek 3). Na koronárním řezu (obrázek 4) byl patrný posun dna pravé očnice dolů, zmenšení maxilárního sinu a jeho vyplnění tkání podobné reflektivity jako je sklivec. Levý maxilární sinus byl normální velikosti i ventilace. Na sagitálním řezu pravou čelistní dutinou (obrázek 5.) bylo



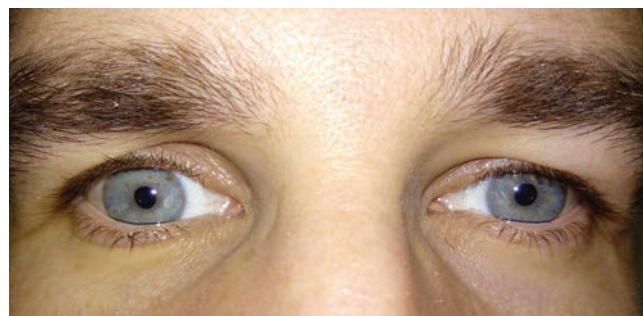Obrázek 5. MR vyšetření: prohloubení dolní stěny pravé orbity

patrné prohloubení dolní stěny pravé očnice a vyplnění zmenšené pravé maxilární dutiny homogenní tkání. Na základě MR vyšetření jsme měli podezření na nádorovou infiltraci pravého maxilárního sinu.

17.12.2016 byla provedena endoskopická antrostomie transnasálním přístupem k potvrzení diagnózy. V pravé čelistní dutině byla nalezena hyperplastická sliznice s rosolovitým sekretem. Antrostomie znovuobnovila komunikaci mezi čelistní a nosní dutinou. Současně byla provedena i repozice deviované nosní přepážky do mediální roviny k zabránění recidivy onemocnění. Na základě MR a operačního nálezu byla teprve stanovena diagnóza silent sinus syndromu. Již za měsíc od operace došlo k ústupu očních příznaků, zejména retrakce horního víčka a ke zmenšení enophthalmu. Blepharochalasis se na pravém horním víčku opět vytvořilo a asymetrie očních štěrbin při kontrolním očním vyšetření po 1 roce po operaci zcela vymizela (obrázek 6). Na kontrolním MR vyšetření orbity a vedlejších dutin po 1 roce po operaci však prohloubení stěny očnice i zmenšení pravé čelistní dutiny přetrvávalo ve stejném rozsahu jako před operací. Rozdíl byl ve vymizení hyperplastické sliznice a sekretu z pravé čelistní dutiny a v jejím normálním provzdušnění.

DISKUSE

Silent sinus syndrom patří mezi multioborové onemocnění. Patologický proces probíhá v maxilární dutině /obor ORL/, zatímco jeho příznaky jsou pozorovatelné očním lékařům /obor oftalmologie/. Vzhledem k tomu i vzhledem k jeho vzácnému výskytu může být jeho diagnostika obtížná. U našeho pacienta jsme nejprve pomýšleli na Parry-Romberg syndrom (progresivní hemifaciální atrofie) a endokrinní orbitopathii. Po MR vyšetření pak na nádorovou infiltraci pravé čelistní dutiny. Definitivní diagnóza silent sinus syndromu byla stanovena až po antrostomii. Mezi základní příznaky silent sinus syndromu patří spontánní enophthalmus, hypoglobus, retrakce horního víčka, absence subjektivních příznaků sinusitidy a na MR vyšetření pak zmenšení a zastření stejnostranného maxilárního sinu. Dle Bartleyho lze mechanismus retrakce horního víčka rozdělit na tři příčiny – neurogení, myogenní a mechanický [2]. Autoři se domnívají, že v případě silent sinus syndromu se na retrakci horního víčka, enophthalmu a vymizení blefarochalázy kromě hypoglobu podílí i podtlak v očnici způsobený prohloubením její spo-



Obrázek 6. Symetrie kožních řas horních víček za 1 rok po antrostomii vpravo

diny dolů a zvětšením jejího objemu. Graefeho příznak zde vzniká pravděpodobně jen jako optický klam při hypoglobu, a proto by měl být nazýván pseudo-Graefeho příznakem. V diagnostice má zásadní význam MR nebo CT vyšetření, která prokáží zmenšení a difúzní zastření stejnostranného maxilárního sinu s okrsky ztráty kosti a s propadlou spodinou očnice [3]. Dále bývá popisována deviace nosního septa a mediální konchy na postižené straně [1,13]. V diferenciální diagnostice zvažujeme chronickou sinusitis, osteomyelitidu, maligní infiltraci, trauma orbity a pseudo-enophthalmus. Burroughs a spol. publikovali 19 případů falešně pozitivní diagnostiky silent sinus syndromu. Mezi nejčastější skutečné příčiny patřilo trauma orbity, vrozená asymetrie obličeje, kontralaterální exophthalmus a Parry-Romberg syndrom [4].

ZÁVĚR

Silent sinus syndrom je raritní onemocnění způsobené progresivní a asymptomatickou atelektázou maxilárního sinu. Diagnostika je často stanovena oftalmologem díky projevům enophthalmu, hypoglobu a pseudoretrakce horního víčka. I přesto, že diagnózu lze stanovit jen na základě klinických příznaků, je indikováno MR vyšetření, které je pro průkaz tohoto onemocnění velmi přínosné. Léčba probíhá ve spolupráci s ORL a spočívá v obnovení normální ventilace maxilárního sinu endoskopickou antrostomií, případně rekonstrukcí spodiny orbity pomocí implantátů. U pacienta uvedeného v naší kazuistice došlo po operaci k rychlé úpravě klinických příznaků bez nutnosti dalšího operačního zásahu.

LITERATURA

1. **Babar-Craigh, H., Kayhanian, H., De Silva DJ.:** Spontaneous silent sinus syndrome (implosion antrum syndrome): Case series of 16 patients. *Rhinology*; 2011, 49(3): 315-317.
2. **Bartley, G.B., MD.:** The differential diagnosis and classification of eyelid retraction. *Trans Am Ophthalmol soc*; 1995, 93: 371-389.
3. **Brandt, MG., Wright, ED.:** The silent sinus syndromes a form of chronic maxillary atelectasis: A. Systematic review of all reported cases. *Am J Rhinol*; 2008, 22(1): 68-73.
4. **Burroughs, JR., Hernandez, Cospin, JR., Soparkar, CN.:** Misdiagnosis of silent sinus syndrome. *Ophthalm Plast Reconstr Surg*; 2003, 19(6): 449-454.
5. **Davidson, JK., Soparkar, CN., Williams, JB.:** Negative sinus pressure and normal predisease imaging in silent sinus syndrome. *Arch Ophthalmol*; 1999, 117(12): 1653-1654.
6. **Hunt, SM., Tami, TA.:** Sinusitis-induced enophthalmos the silent sinus syndrome. *Ear Nose Throat J*, 79 (8): 576-584.
7. **Kass, ES., Salman, S., Montgomery, WW.:** Manometric study of complete ostial occlusion in chronic maxillary atelectasis. *Laryngoscope*; 1996, 106(10): 1255-1258.
8. **Levine, SB., Mitra, S.:** Maxillary sinus involution after endoscopic sinus surgery in a child: a case report. *Am J Rhinol*; 2000, 14: 7-11.
9. **Liss, JA., Patel, RD., Stefko, ST.:** A case of bilateral silent sinus syndrome presenting with chronic ocular surface disease. *Ophthalm Plast Reconstr Surg*; 2011, 27(6): 158-160.
10. **Numa, WA., Desai, U., Gold, DR.:** Silent sinus syndrome: A case presentation and comprehensive review of all 84 reported cases. *Ann Otol Rhinol Laryngol*; 2005, 114(9): 688-694.
11. **Montgomery, WW.:** Mucocele of the maxillary sinus causing enophthalmos. *Eye Ear Nose Throat Mon*; 1964, 43: 41-44.
12. **Soparkar, CN., Patrinely, JR., Cuaycong, MH. et al.:** The silent sinus syndrome. A cause of spontaneous enophthalmos. *Ophthalmology*; 1994, 101(4): 772-778.
13. **Soparkar, CN., Patrinely, JR., Davidson, JK.:** Silent sinus syndrome - new perspectives. *Ophthalmology*; 2004; 111(2): 414-5, author reply 415-416.
14. **Suh, JD., Ramakrishnan, V., Lee, JY.:** Bilateral silent sinus syndrome. *Ear Nose Throat J*, 2012; 91(12): 19-21.