

KORTIKOSTEROIDY INDUKOVANÁ ZADNÍ SUBKAPSULÁRNÍ KATARAKTA

SOUHRN

Cíl: Popis vývoje klinického očního nálezu 23 pacientů (35 očí) se steroidy indukovanou zadní subkapsulární kataraktou rozlišného původu se zaměřením na její charakter a mechanismus vzniku.

Metodika: Retrospektivně byla vyhodnocena zdravotnická dokumentace 23 pacientů, 14 žen, 9 mužů, s průměrným věkem 44,5 let (medián 44 let, interval 29 - 52 let), kteří byli v době od 5/2016 do 5/2018 operováni na oční klinice Gemini Ostrava Bělský les. U všech pacientů bylo provedeno komplexní oční vyšetření a provedena operace katarakty s implantací umělé nitrooční čočky.

Výsledky: U všech těchto pacientů jsme zaznamenali výskyt různých stádií zadní subkapsulární katarakty v korelaci s užíváním steroidní léčby lokálně, celkově per os, inhalačně i kombinovaně podávané u pacientů v presenilním věku. Pooperačně došlo k signifikantnímu zlepšení CDVA (corrected distance visual acuity) u všech nemocných v souboru.

Závěr: Steroidy indukovaná katarakta je klinická diagnóza vyhrazena pro stavy vzniku katarakty v návaznosti na dávce a délce užívání kortikoidní medikace. Diagnostický diagram tohoto procesu zdá se být jednoznačný, vyžadující důkladné vyšetření očního nálezu, pečlivě odebranou interní a farmakologickou anamnézu pacienta. Základním léčebným přístupem je operace katarakty, která by měla být prováděna zkušeným chirurgem pro vyšší riziko možných komplikací.

Klíčová slova: zadní subkapsulární katarakta, kortikoidy, presenilní věk, nežádoucí účinky

SUMMARY

CORTICOSTEROID INDUCED POSTERIOR SUBCAPSULAR CATARACT

Objective: A description of the development of a clinical ocular finding of 23 patients (35 eyes) with steroid-induced posterior subcapsular cataract of different source, focusing on its character and mechanism of origin.

Methods: The medical records of 23 patients, 14 women, 9 men, median age 44.5 years (median 44 years, interval 29 - 52 years) were evaluated retrospectively and had undergone surgery from 5/2016 to 5/2018 at Gemini Eye Clinic Bělský les. All patients underwent a complex eye examination and cataract surgery with artificial intraocular lens implantation.

Results: In all of these patients, the incidence of the various stages of the posterior subcapsular cataract was correlated with the use of steroid therapy locally, generally per os, inhaled or combined, mainly in pre-adolescent patients. Postoperatively, a significant improvement in CDVA (corrected distance visual acuity) was observed in all patients in the set.

Conclusion: Steroid-induced cataract is a clinical diagnosis reserved for conditions of cataract formation in relation to the dose and duration of use of corticosteroid medication. The diagnostic diagram of this process seems to be unambiguous, requires a thorough examination of the ocular finding and carefully obtain internal and pharmacological history of the patient. The basic treatment approach is cataract surgery, which should be performed by an experienced surgeon for a higher risk of possible complications.

Key words: posterior subcapsular cataract, corticoids, presenilic age, side effects

Čes. a slov. Oftal., 74, 2018, No.6, p. 226–232

ÚVOD

Kataraktu charakterizujeme jako zákal čočky, který subjektivně pacientovi způsobí pokles zrakové ostrosti. Tu definujeme jako schopnost rozeznat detaily, které sledujeme a které se zobrazují na sítnici v určitém místě a velikosti. Katarakta je stále jedním z hlavních důvodů poškození zraku

pacienta a vede ke zhoršení kvality jeho života, nese však sebou i nemalý ekonomický dopad na celou společnost. Operace vedoucí k odstranění katarakty je, co do počtu provedených výkonů, stále jedním z finančně nejnákladnějších v Evropě a západních zemích [19].

Přestože se ve většině případů jedná o fyziologický proces spojený se stárnutím čočky, je její předčasný vznik a pro-

Kačmař J., Cholevík D.

Gemini oční klinika, a.s., přednosta:
MUDr. Pavel Stodůlka, Ph.D., FEBOS-CR

Autoři práce prohlašují, že vznik i téma odborného sdělení a jeho zveřejnění není ve střetu zájmů a není podpořeno žádnou farmaceutickou firmou.



Do redakce doručeno dne: 20. 7. 2018
Do tisku přijato dne: 16. 12. 2018

MUDr. Jiří Kačmar
Gemini oční klinika, a.s.
jiri.kacmar@gemini.cz

grese často popisován ve spojitosti s onemocněním diabetes mellitus, vysokým krevním tlakem, obezitou, kouřením, nadměrnou konzumací alkoholu, po předchozích zraněních nebo zánětech oka, po operacích očí, a také po dlouhodobém užívání širokého spektra léků. V oftalmologii se jedná o léčiva na bázi kortikosteroidů užívaná systémově formou tablet, injekcemi subkonjunktiválně, periokulárně, intraokulárně, intravitreálně, formou inhalačních sprejů a topicky. Použití je také závislé na převažujícím mechanismu účinku jednotlivých látek, v očním lékařství působí na potlačení zánětlivých reakcí předního segmentu a potraumatických změn. Vznik steroidy indukované katarakty do jisté míry ovlivňuje množství, délka i způsob podání. Náchylnost ke vzniku katarakty, ale i mnoha dalších onemocnění, v důsledku užívání kortikoidů je u různých jedinců rozdílná [17,15].

První, kdo popsal spojitost katarakty s užíváním kortikoidů, byl Black a kol. [3]. Ten ve své studii zaznamenal spojitost vzniku zadní subkapsulární katarakty (PSC) u pacientů s revmatoidní artritidou léčených kortikoidy. Popsal závislost: čím vyšší dávka, tím vyšší prevalence výskytu PSC. Navíc vyslovil domněnku, že pokud dávka léčiva nepřekročí 10mg Prednisonu na den, je riziko vzniku katarakty v podstatě minimální.

Postupem času převládl názor, že bezpečná minimální dávka kortikoidu neexistuje, a to hlavně z důvodu různé citlivosti pacienta a možné genetické predispozice [21].

Existuje několik teorií mechanismu vzniku steroidní katarakty, a to převážně z důvodů změn osmotické rovnováhy a regulačních systémů, vlivu oxidačního stresu volnými radikály, přímou modifikací proteinů, a nebo z důvodu komplexního metabolického rozvratu [16].

V poslední době převažuje názor, že glukokortikoidy jsou kovalentně vázány na proteiny čočky, což vede k hlubší destabilizaci struktury proteinu, která umožňuje další modifikaci (tj. oxidaci) vedoucí ke vzniku katarakty [9].

Kromě rizika katarakty patří k často frekventovaným nežádoucím účinkům kortikoidů vznik iatrogenního, sekundárního glaukomu s otevřeným úhlem. Gordon a McLean [11] ve své práci z roku 1950 popsali vznik sekundárního glaukomu u pacientů léčených systémově pomocí adrenokortikotropního hormonu (ACTH), následně Francois [10] totéž prokázal i po léčbě lokální, která vede pravděpodobně ke změnám struktury trabekulární trávčiny. Navozené změny jsou pro-

vázeny elevací nitroočního tlaku, který typicky stoupá po několika týdnech kontinuálního podávání a ve většině případů se navrácí k normálu po ukončení léčby.

Nežádka může dojít po dlouhodobém nekontrolovaném užívání k elevaci tlaku, který vede k irreverzibilním změnám na zrakovém nervu, zhoršení zrakových funkcí končící až úplnou slepotou. Cantrill a kol. [5] zaznamenali a popsali rozdíl v úrovni steroidní odpovědi, v tomto případě tedy elevace nitroočního tlaku, v závislosti na síle známých a často používaných léků.

Do úvahy je nutno zahrnout pacienty tzv. "steroid responders", u nichž i malá dávka kortikosteroidů nebo krátké trvání léčby může vést k nepřiměřenému zvýšení nitroočního tlaku. V klinické praxi je třeba tyto rizikové pacienty co nejdříve identifikovat, především častým měřením nitroočního tlaku, včas nasadit antiglaukomovou léčbu. Mnohdy je nezbytné i upravit léčbu kortikosteroidními preparáty tak, aby působením zvýšeného nitroočního tlaku nedošlo k nevratnému poškození oka.

Kortikosteroidy potlačují obranyschopnost tkání a proto je potřeba přistupovat k jejich aplikaci v léčbě očních infekcí opatrně. Jejich účinek může často maskovat rozvoj infekce bakteriální, virové nebo plísňové, prodlužovat a znesnadňovat tak jejich léčbu. Dlouhodobé užívání lokální kortikoidní léčby průkazně zpomaluje hojení epitelu rohovky, vede k jejímu protenčování inhibicí syntézy kolagenu a v krajních případech až k perforaci rohovky. Proto jsou také v iniciálních fázích zásadně kontraindikovány k léčbě rohovkových vředů a virových infekcí.

Novou nadějí minimalizací rizika užívání kortikoidů se zdá přímé ovlivnění růstových faktorů, což by do jisté míry mohlo přinést i rozšíření spektra bezpečného užití kortikoidů a snížení možného vzniku průvodních nežádoucích účinků.

METODIKA

Soubor tvořilo 23 pacientů, 14 žen a 9 mužů s nálezem steroidy indukované zadní subkapsulární katarakty operovaných na oční klinice Gemini Ostrava Bělský les. Průměrný věk pacientů v souboru byl 44,5 let (medián 44 let, interval 29-52 let). Průměrná doba užívání kortikoidů se lišila v návaznosti na způsobu aplikace léčiva.

Zařazení do souboru byli pouze pacienti v presenilním věku se zadní subkapsulární kataraktou různého stádia s prokazatelnou vazbou jejího vzniku na užívání kortikosteroidní terapie v různých formách podání. Naopak zařazení nebyli pacienti s jinými typy zákalů čočky, kde nebylo možno jednoznačně určit, zda na vzniku zákalu nemá podíl některý z jiných faktorů.

Všichni pacienti podstoupili vyšetření nekorigované a korigované zrakové ostrosti do dálky na LCD optotypech a vidění do blízka pomocí Jaegerových tabulek. Nitrooční tlak byl vyšetřen bezkontaktně na přístroji Tonoref II, Nidek. Komplexní oční vyšetření předního segmentu na šterbinové lampě YZ56, 66 Vision - Tech a vyšetření zornicových reakcí. U pacientů po recidivujících iridocyklitidách jsme zaznamenali jen minimálně omezené reakce na osvit ve srovnání s ostatními pacienty v souboru.

Tabulka 1. Nárůst nitroočního tlaku v závislosti na typu léčivého přípravku (zdroj: Cantrill a kol.)

Léčivý přípravek	Průměrný nárůst tlaku (mmHg)
Dexamethasone 0,1%	22,0 ± 2,9
Prednisolone 1,0%	10,0 ± 1,7
Dexamethasone 0,005%	8,2 ± 1,7
Fluoromethalone 0,1%	6,1 ± 1,4
Hydrocortisone 0,5%	3,2 ± 1,0
Tetrahydrotriamcinolone 0,25%	1,8 ± 1,3
Medrysone 1,0%	1,0 ± 1,3

Následovalo vyšetření zadního segmentu v arteficiální mydriáze navozené kombinací Unitropic 1% gtt. (tropica-midum) + Neosynephrin-pos 10% gtt. (phenylephrini hydrochloridum) aplikovaných v pravidelných intervalech 1 kapka každých 10 minut do navození mydriázy. Biomikroskopické vyšetření očního pozadí pomocí indirektní čočky (VOLK 60–90 D) neodhalilo v našem souboru žádnou patologickou změnu, která by vysvětlovala pokles zrakové ostrosti.

U 6 očí stav katarakty nedovoloval detailní vyšetření očního pozadí, proto bylo doplněno o ultrazvukové vyšetření B-sken přístrojem US-4000, Nidek. Sklivcový prostor byl ve všech případech anechogenní, bez známek amoce sítnice či jiného patologického procesu.

Bylo provedeno vyšetření na statickém automatickém perimetru Cenerfield 2, Oculus. U 6 pacientů pro výrazný stupeň PSC však nebyly výsledky signifikantní a hodnotitelné. U všech ostatních byl zaznamenán průvodní nález ve smyslu zhoršení kontrastní citlivosti až výpadky v centrální části zorného pole.

Součástí oftalmologického vyšetření bylo neméně zásadní pečlivé odebrání interní a farmakologické anamnézy se zaměřením na dávku, způsob podání a dobu užívání kortikoidů. Soubor léčených pacientů byl dále rozčleněn do 4 skupin dle způsobu podání.

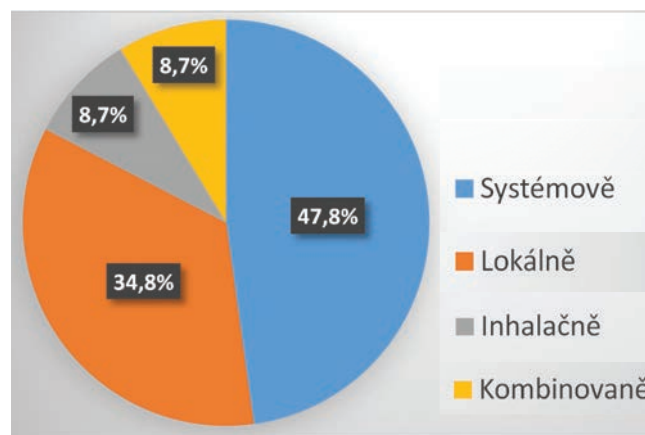
Do 1. skupiny bylo zařazeno celkem 11 pacientů, 20 očí se systémově, per os, podávanými kortikoidy. Průměrná doba užívání činila 3,2 let, nejkratší doba 2 roky, nejdelší pak 7 let a to v průměrné dávce 7 mg metylprednisolonu na den. Nejčastějším důvodem léčby kortikoidy byla v 5 případech diagnóza revmatoidní artritidy, dále pak psoriasis vulgaris, polyneuropatie, antifosfolipidový syndrom a stav po operaci mozku.

Do 2. skupiny byli zařazeni 2 pacienti, 3 oči, u kterých byla prokázána příčinná souvislost inhalačního podání kortikoidu beklometason dipropionát k léčbě těžké formy astmatu v době užívání nejméně 5 let.

Do 3. skupiny byli zařazeni 2 pacienti, 2 oči, s kombinovanou léčbou těžkého atopického ekzému ve formě masti a injekčního podání v době kratší než 2 roky.

Do 4. skupiny bylo zařazeno 8 pacientů, 10 očí, léčených lokálně mastí a kapkami. Jednalo se především o pacienty s častým recidivujícím výskytem iridocyklitid a chronických zánětů spojivek. V jednom případě šlo o samovolné užívání kombinovaného léku ve formě masti Maxitrol (neomycin+polymyxin B+dexamethasone) k léčbě chronického chalazia v délce 2 let. V dalším případě pacientka s atopickým ekzémem léčeným 3 roky chronicky, intermitentně aplikací masti Elocom (mometason-furoát) do oblasti horních i dolních víček a periokulární krajiny.

U všech 35 očí byla v době od 5/2016 do 5/2018 provedena operace katarakty s implantací hydrofilní umělé nitrooční čočky. Indikací k operaci byla zadní subkapsulární katarakta různého stupně hodnocena a rozčleněna dle klasifikace PSC Crewse [6] z roku 1963, která do jisté míry odráží poměr stupně opacit čočky a dávky kortikoidu.



Graf 1. Procentuální zastoupení pacientů v souboru dle způsobu podání kortikosteroidů

Tabulka 2. Charakteristika souboru

	Pacienti	Ženy	Muži	Očí celkem	Průměrná doba užívání
Celkem	23	14	9	35	2,9 let
Systémově	11	8	3	20	3,2 let
Lokálně	8	3	5	10	2,4 let
Inhalačně	2	2	0	3	4 let
Kombinovaně	2	1	1	2	2 let

Tabulka 3. Poměr stupně opacit čočky a dávky kortikoidu (zdroj: Crews a kol.)

Stupeň 1	minimální subkapsulární opacit nebo vakuoly v centrální oblasti s nebo bez polychromatických odlesků a zkreslení zrcadlového reflexu
Stupeň 2	diskrétní shlukování nevýrazných opacit
Stupeň 3	souvislé, mnohočetné shlukování opacit
Stupeň 4	rozsáhlé subkapsulární opacit tvořící mohutné pláty na zadní straně čočky s propagací do kortexu

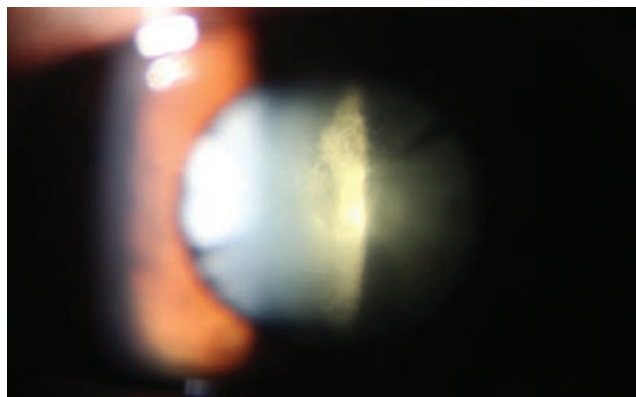
V našem sledovaném souboru převažoval výskyt zadní subkapsulární katarakty II. - III. stupně, u dvou pacientů jsme zaznamenali stupeň IV.

U všech očí byla provedena operace katarakty standardním způsobem fakoemulzifikací a implantována ve 33 případech monofokální hydrofilní čočka. Ve 2 případech trifokální hydrofilní nitrooční čočka FineVision, PhysiOL. Výpočet nitrooční čočky byl proveden na přístroji IOL Master 5000, Zeiss, v kombinaci UZ biometrie na přístroji US-4000, Nidek s keratometrií na přístroji CEM-530, Nidek.

Všichni pacienti byli operováni jedním chirurgem na přístroji Stellaris, Bausch & Lomb. Ve všech případech proběhl operační výkon bez komplikací.

Součástí pooperační léčby byla aplikace kombinovaného přípravku Tobradex (tobramycinum/dexamethasonum) 5xdenně 1 kapka prvních 3 dny, poté 3xdenně do dokapání. V případě pacientů s historicky prokázaným výskytem iridocyclitid byla do terapie přidána aplikace léku Yellox (bromfenacum natricum sesquihydricum) 1 kapka 2xdenně do dokapání. V průběhu pravidelných kontrol - 1. den, týden, měsíc a 3 měsíce od zákroku nebylo potřeba danou léčbu upravovat.

U 4 očí byla výrazná fibroza zadního poudra. V těchto případech byla v časném pooperačním období provedena YAG kapsulotomie na přístroji YC 1800, Nidek.



Obrázek 1. Oční vyšetření zádí oka ukazuje subkapsulární katarakty 3. stupně podle Crewse

U pacientů s historicky prokázaným výskytem iridocyclitid nedošlo v pooperačním období k nástupu reaktivace onemocnění či pooperačnímu vzniku cystoidního makulárního edému (CME). Další pooperační průběh byl tak u všech operovaných pacientů bez významnějších pozoruhodností stejně tak jako doplněný pooperační nález na očním pozadí.

VÝSLEDKY

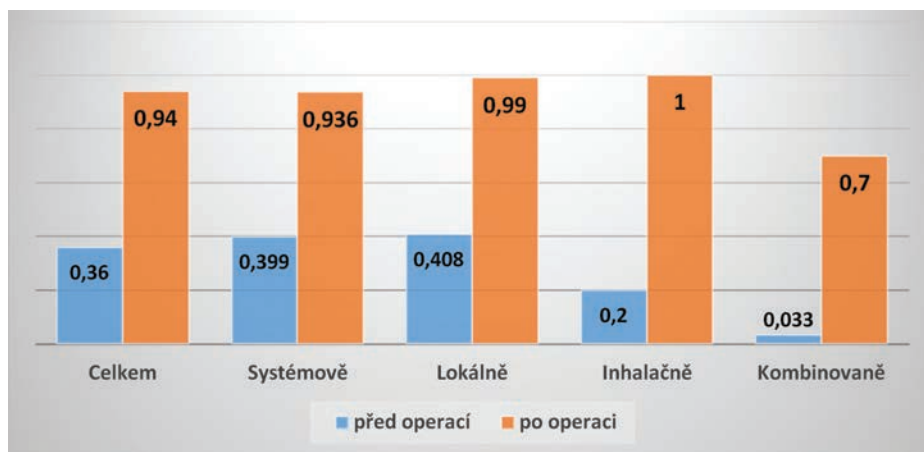
Průměrná hodnota Corrected distance visual acuity (CDVA) všech pacientů před operací v hodnotách decimal byla 0,36, v rozmezí nejhorší CDVA na úrovni světlocitu s chybnou světelnou projekcí a nejlepší CDVA 0,8. Průměrná hodnota CDVA po operaci byla 0,94. Signifikantní zlepšení CDVA nastalo u všech pacientů souboru.

Průměrná hodnota nitroočního tlaku před operací katarakty byla 14,28 mmHg. Výsledná hodnota nitroočního tlaku měsíc po operaci pak 14,22 mmHg. Předoperačně ani pooperačně jsme nezaznamenali elevaci či nestabilitu nitroočního tlaku. V žádné ze sledovaných skupin jsme v závislosti na užívání kortikoidů nezaregistrovali výskyt sekundárního glaukomu.

DISKUSE

Kortikosteroidy jsou steroidní hormony syntetizované z cholesterolu v kůře nadledvin. Jejich syntetická analoga, kortikoidy, dosáhla širokého uplatnění v medicíně již od 50let 19. století především pro svůj protizánětlivý, protialergický, protiedematózní a imunosupresivní účinek [23,4].

První záznam systémového použití kortikoidů pochází z roku 1948 u pacientky s těžkou formou revmatoidní artritidy přijaté na kliniku Mayo Clinic, Rochester, Minnesota, v USA. Jednalo se o 29 letou pacientku s těžkým až destruktivním poškozením kloubů, pro které nebyla téměř schopna pohybu a byla tak odkázána na nemocniční péči. U této pacientky byla zahájena léčba každodenní aplikací 100mg tzv. sloučeniny E (17-hydroxy-11-dehydrocorticosterone).



Graf 2. Korigovaná zraková ostrost do dálky před a po operaci zadní subkapsulární katarakty

Již po týdnu došlo k signifikantnímu snížení otoku, svalové i kloubní ztuhlosti a bolestivosti. Stav pohybového a kloubního aparátu se natolik zlepšil, že v následujících dnech byla pacientka dokonce schopna sama nakupovat v místním obchodním centru [13].

Postupem času se spektrum uplatnění kortikoidů v medicíně dramaticky rozšířilo, v některých oborech natolik, že se staly lékem první volby léčby mnoha onemocnění. Nové poznatky působení kortikoidů však otevřely diskuzi možných nežádoucích systémových i lokálních účinků na organismus. V tuto chvíli panuje dokonce představa, že steroidy indukovaná katarakta je po cukrovce, myopii a glaukomu čtvrtým nejčastějším důvodem vzniku sekundární katarakty.

První kdo tyto nežádoucí účinky kortikoidů v léčbě revmatoidní artritidy popsal byl Black a kol. [3]. Ve své studii souboru 44 pacientů s revmatoidní artritidou léčených systémově kortikoidy popsal u 39% z nich výskyt vzniku různých stádií PCS. Katarakty velmi rozličné a do jisté míry charakteristické natolik, že ji Oglesby [18] ve své práci s kolegy detailně popsal jako: „kataraktu rozvíjející se v oblasti zadního polu mezi kortexem a zadním pouzdrém s častou propagací dopředu nepravidelným způsobem. Hrany nejčastěji s ostrými okraji ale občas obklopené jemným šedavým oparem. Jemná struktura se skládala z malých bělavých krystalů oddělených stejně malými vakuolkami, které společně mohou tvořit zrnitý slepenec, který příležitostně vykazoval lineární skladbu nebo se spojil v několik větších vakuol. Často se uvnitř objevovaly částice v barvě jarní modré, zelené nebo červené.“

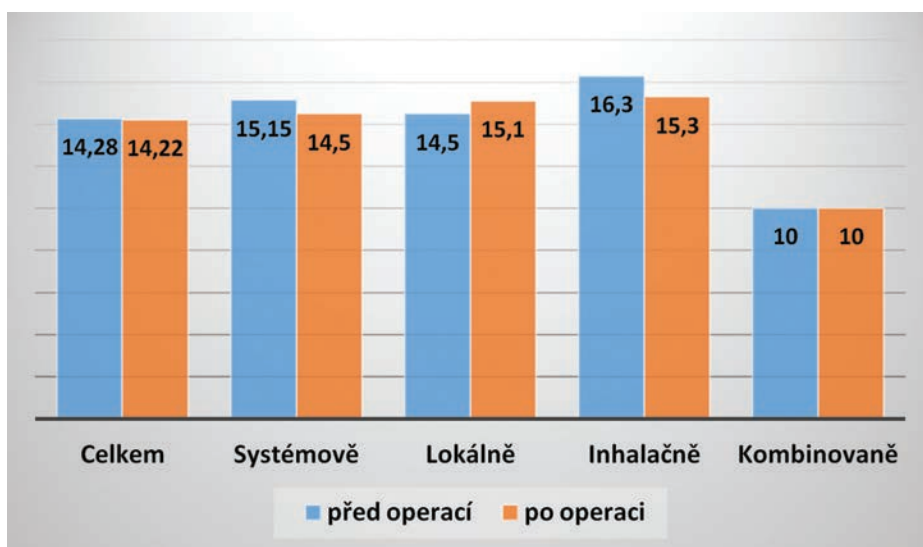
Black navíc vyslovil domněnku, že pokud doba léčby nepřesáhne 1 rok a dávka 10 mg prednisonu na den, je riziko vzniku v podstatě minimální [3]. V našem souboru pacientů léčených kortikoidy celkově podávanými byla průměrná dávka 7mg Metylprednisolonu na den v průměrné době 3,2 roku. Což po přepočtu na dávku Prednisonu (9 mg) zdá se potvrzuje tvrzení [17,21], že v podstatě neexistuje hranice minimální dávky kortikoidu, která by kataraktu nevyvolala, a to hlavně z důvodu různé citlivosti a možné genetické predispozice pacienta.

Tabulka 4. Ekvivalentní dávka kortikosteroidu (zdroj: Medscape)

Kortikosteroid	Ekvivalentní dávka (mg)
Cortisone	25
Hydrocortisone	20
Prednisone	5
Prednisolone	5
Triamcinolone	4.0
Methylprednisolone	4.0
Betamethasone	0.75
Dexamethasone	0.75

Využití kortikoidů se postupně rozšířilo nejen v rámci léčby širšího spektra onemocnění, ale i co do způsobu jeho podání. Například od prvního úspěšného použití kortikosteroidu hydrocortisonu k zevní léčbě ekzému uplynulo přes šedesát let a tento objev znamenal největší převrat v léčbě různých zánětlivých i proliferativních dermatóz. V dnešní době je nemožné si bez nich představit léčbu mnoha kožních chorob, ale jsou velmi dobře známa i rizika nežádoucích účinků z nich vyplývajících [22].

Stejně tak tomu bylo i v očním lékařství, kde se začaly kortikoidy široce používat k potlačení zánětlivých reakcí předního segmentu ale i potraumatických změn. Podobně jako u kortikoidů podávaných celkově platí u léčby lokální závislost množství a délky podání. Intraokulární zánětlivá onemocnění jako taková mohou přispět k rozvoji a progresi katarakty a oddělit tak míru působení bývá mnohdy téměř nemožné. Operace katarakty v těchto případech bývá náročná, spojená vyšším procentem možných a často nepředvídatelných komplikací. Historicky byly tyto operace provázeny těžkými pooperačními záněty, hypotonii, v krajních případech až ftízou bulbu. K minimalizaci peroperačních a pooperačních rizik jistě přispělo



Graf 3. Vývoj nitroočního tlaku před a po operaci katarakty

hlubší pochopení průběhu nemoci, optimalizace léčebného procesu, miniinvasivita zákroku, design a materiál implantovaných čoček a hlavně zkušenost operátora se s případnými komplikacemi vyrovnat a úpravou techniky na ně přiměřeně reagovat [2].

Základem dobrého výsledku je zásadní vystihnout správný čas kdy operaci provést a minimalizovat nejen nebezpečí možných pooperačních komplikací, ale i riziko vzniku CME. K našemu souboru pacientů jsme přistupovali dle pravidla neoperovat v době minimálně 3 měsíce od poslední reaktive onemocnění. Základem byl klidný předoperační nález, který ve sledovaném souboru pacientů přetrvával i do pozdního pooperačního období - minimálně 3 nejdéle 6 měsíců sledovací doby od operace.

Kortikoidy mohou mít specifické nežádoucí účinky a mohou se dostat do oka různými způsoby. Pokud se jedná o podání inhalační, zavedení terapie inhalačními kortikosteroidy do lékařské praxe koncem 80. let 20. století bylo nejvýznamnějším milníkem v historii léčby bronchiálního astmatu. Inhalačním kortikoidům vděčíme za významný pokles morbidity a mortality pacientů s tímto onemocněním. Jsou v současnosti považovány za nejúčinnější protizánětlivá preventivní antiastmatika a jsou lékem první volby pro všechny věkové kategorie [14].

Přes výrazné úsilí farmaceutického průmyslu dosud nebyla objevena žádná nová léčba, která by se blížila efektivitě inhalačních kortikoidů. Proto se i v tuto chvíli požívají mnohem častěji, ve větších dávkách a v delších intervalech než kdy dříve. S tímto roste znepokojení možného systémového, ale i lokálního nežádoucího efektu inhalačních kortikoidů. V dnešní době se jen část dávky 10-40% zpracuje v dýchacím systému, zbytek projde a vstřebává trávicím traktem [11].

Soudobý trend je snahou o vyvinutí tzv. ideálního inhalačního kortikoidu, který by působil jen v místě potřeby s minimálním systémovým účinkem, maximální efektivností a tedy možností snížení konečné dávky [1].

V naší skupině pacientů léčených kortikoidem beklometason dipropionát inhalačním podáním jsme zaznamenali PSC ve stádiu 2-3, přestože byla dávka kortikoidu v rámci odhadované denní dávky pro dospělé a děti od 12 let minimální, mnohaletou aplikací pravděpodobně došlo ke kumulativnímu efektu, který vedl k jejímu vzniku [20].

Saag a kol. [20], dle průřezové městské populační studie 4433 pacientů oblasti západně od Sydney, předpokládá nej-

vyšší prevalenci vzniku zadní subkapsulární katarakty v případě, kdy celková dávka beklometasonu byla vyšší než 2000 mg.

Podobně Cumming a kol. [8] potvrzuje ve své populační průřezové studii 3654 pacientů z Rakouska závislost vzniku PSC v korelaci kumulativního efektu inhalačního kortikoidu. Navíc také dochází k závěru, že prevalence vzniku je až o 27% vyšší u těch pacientů, kde celková dávka kortikoidu převyšovala dávku 2000 mg.

Velikost dávky a prolongovaný kumulativní efekt hraje tedy významnou roli v potenci vzniku kortikoidy indukované katarakty. V celkovém pohledu je potřeba zohlednit i možnost kombinovaného podání kortikoidů, s tímto roste i problém diferenciacie mechanismu vzniku nežádoucích účinků [7].

V našem souboru pacientů léčení pro těžkou atopickou dermatitidu kombinací masti a injekčního podání bylo neméně problematické zjistit a oddělit míru působení. Co však víme jistě, že tento soubor vykazoval nejtěžší známky a stádia PSC a to v nejkratší době působení od začátku aplikace. V jednom případě pacientky s visem na úrovni světlocitu s nejasnou projekcí bylo o to složitější rozhodování, zdali operaci provést a adekvátně odpovědět na otázku pacienta zda vůbec operace zlepšení vidění přinese. Nenahraditelnou pomůckou v rozhodování přineslo ultrazvukové vyšetření, které prokázalo jen nepatrné drobné hyperechogenity ve sklivcovém prostoru. Přestože pooperační visus pacientky 1.0 decimal CDVA a fyziologický nález na zadním segmentu dokonce předčil daná očekávání, dá se tvrdit, že kombinovaná terapie je, co se týče vzniku nežádoucích účinků nejrizikovější.

ZÁVĚR

Výsledky operace kortikoidní katarakty našeho souboru jsou srovnatelné s výsledky u operace senilní katarakty. Včasná diagnostika a následná operace nevede jen k vyřešení subjektivních potíží pacienta, ale i jeho včasné navrácení do produktivního života. Stává se tedy, stejně tak jako v případě operace senilní katarakty, efektivním řešením daného onemocnění.

Je potřeba zdůraznit, že kortikosteroidy jsou sice v mnoha ohledech nenahraditelnou součástí léčby širokého spektra onemocnění, ale také i pomyslný prst na spoušti možných rizik a nežádoucích účinků užívání.

LITERATURA

1. **Allen, DB., Bielory, L., Derendorf, H. et al.:** Inhaled corticosteroids: past lessons and future issues. *J Allergy Clin Immunol*, 112; 2003: 1-40.
2. **Agrawal, R., Murthy, S., Ganesh, SK. et al.:** Cataract Surgery in Uveitis. [online] *Int J Inflamm*. 548453; 2012: dostupné z [www <http://doi.org/10.1155/2012/548453>](http://doi.org/10.1155/2012/548453)
3. **Black, RL., Oglesby, RB., Sallmann, L. et al.:** Posterior subcapsular cataracts induced by corticosteroids in patients with rheumatoid arthritis. *JAMA*, 174; 1960: 150-155.
4. **Bureš J, Horáček J.:** Základy vnitřního lékařství. Praha, Galén 2003: 870.
5. **Cantrill, HL., Palmberg, PF., Zink, HA. et al.:** Comparison of in vitro potency of corticosteroids with ability to raise intraocular pressure. *Am J Ophthalmol*, 79; 1975: 1012-1017.
6. **Crews, S. J.:** Posterior Subcapsular Lens Opacities in Patients on Long-term Corticosteroid Therapy. *BMJ*, 1(5346); 1963: 1642.2-1647.
7. **Cumming, RG., Mitchell, P.:** Inhaled corticosteroids and cataract: prevalence, prevention and management. *Drug Saf*. 20; 1999: 77-84.

8. **Cumming, RG., Mitchell, P., Leeder, SR.:** Use of inhaled corticosteroids and the risk of cataracts. *N Engl J Med*, 337(1); 1997: 8-14.
9. **Dickerson, JE. Jr., Dotzel, E., Clark, AF.:** Cataract: New Perspectives from In vitro and Lens Culture Studies. *Exp Eye Res*, 65; 1997: 507–516.
10. **François, J., Victoria-Troncoso, V.:** Corticosteroid Glaucoma. *Ophthalmologica*, 174; 1977: 195-209.
11. Global strategy for asthma management and prevention. [online] Global Initiative for Asthma. Updated 2018: dostupné z WWW <<https://www.ginasthma.org/2018-gina-report-global-strategy-for-asthma-management-and-prevention/>>
12. **Gordon, DM., McLean, JM.:** Effect of pituitary adrenocorticotropic hormone (ACTH) therapy in ophthalmologic conditions. *JAMA*, 142(16); 1950: 1271–1276.
13. **Hench, PS., Kendall, EC., Slocumb, CH. et al.:** The effect of a hormone of the adrenal cortex (17-hydroxy-11-dehydrocorticosterone: compound E) and of pituitary adrenocortical hormone in arthritis: preliminary report. *Ann Rheum Dis*, 8; 1949 Jun: 97-104.
14. **Hutyrová, B.:** Inhalační kortikosteroidy v léčbě bronchiálního astmatu máme se jich bát nebo být rád za jejich efekt. *Klin Farmakol Farm*, 29(3); 2015: 105–107.
15. **Jirásková, N.:** Přehled léčby zánětů oka. v Rozsival, P. In: *Infekce oka*, Praha, Grada, 2003: 65–67.
16. **Jobling, AI., Augusteyn, RC.:** What causes steroid cataracts? A review of steroid-induced posterior subcapsular cataracts. *Clin Exp Optom*, 85(2); 2002 Mar: 61-75.
17. **Kuchyňka, P.:** *Oční lékařství 2., přepracované a doplněné vydání*, Praha, Grada, 2016: 479.
18. **Oglesby, RB., Black, RL., Sallmann, L. et al.:** Cataracts in Rheumatoid Arthritis Patients Treated With Corticosteroids: Description and Differential Diagnosis. *Arch Ophthalmol*, 66; 1961: 519-523.
19. **Prokofyeva, E., Wegener, A., Zrenner, E.:** Cataract prevalence and prevention in Europe: a literature review. *Acta Ophthalmol*, 91(5); 2013 Aug. 395-405.
20. **Saag, KG., Furst, DE., Barnes, PJ.:** Major side effects of inhaled glucocorticoids. [online]. UpToDate. Jun 2018: Dostupný z WWW: < <https://www.uptodate.com/contents/major-side-effects-of-inhaled-glucocorticoids> >
21. **Skalka, HW., Prchal, JT.:** Effect of corticosteroids on cataract formation. *Arch Ophthalmol*, 98(10); 1980 Oct: 1773-7.
22. **Viktorinová M.:** Kortikosteroidy pro lokální léčbu kožních chorob. *Remedia*, 13; 2003: 266–282.
23. **Vlček, J., Vytršalová, M.:** *Klinická farmacie II*, Praha, Grada, 2014, 24.



Jan Hugo, Markéta Fidlerová, Martin Vokurka

SLOVNÍK LÉKAŘSKÝCH ZKRATEK

Maxdorf 2016, 303 str.,

ISBN: 978-80-7345-519-4

cena: 595 Kč

Formát: 160 × 225 mm, pevná vazba

Anotace

Zkratky jsou typickým rysem moderní medicíny, a platí to pro lékařskou dokumentaci, odbornou literaturu, prezentace na lékařských kongresech či klinické studie. Většina lékařů ovládá zkratky užívané na vlastním pracovišti, ale s postupující diverzifikací podoborů již zdaleka ne všechny zkratky v rámci své specializace; texty z jiných pracovišť či z jiných oborů tak vyžadují stálé dohledávání zkratk, přičemž vyhledat zkratku na internetu bývá obtížné – stejná zkratka bývá kromě medicíny užívána i v desítkách dalších kontextů. Slovník lékařských zkratk je výsledkem mnohaleté práce, během níž byly zpracovány stovky dokumentů, titulů lékařských časopisů a prezentací. Slovník tak umožňuje vyhledání naprosté většiny běžných i méně běžných zkratk s vysokou efektivitou.

Objednávky zasílejte e-mailem nebo poštou: LD, s.r.o., Tiskárna Prager, Elišky Přemyslovny 1335, 150 00 Praha 5, e-mail: tiskarnaprager@prager-print.cz, mobil: 602 377 675.

Na objednávce uveďte i název časopisu, v němž jste se o knize dozvěděli.