

VÝTĚŽNOST ZOBRAZOVACÍCH MODULŮ ROHOVKOVÉHO TOMOGRAFU PRO VČASNOU DIAGNOSTIKU ROHOVKOVÝCH EKTÁZIÍ

SOUHRN

Práce se zabývá porovnáním topografických rohovkových indexů a jejich významem pro diagnostiku rohovkových ektatických onemocnění. Do souboru byly zahrnuty rohovky s různými stádii keratokonu, frustní formou keratokonu, pellucidní marginální degenerací, corneal warpage syndromem a byly porovnávány s rohovkami s fyziologickými parametry, s různou hodnotou pravidelného astigmatismu. Studie probíhala v letech 2015–2018 na Evropské oční klinice Lexum Brno. Zkoumaný soubor obsahuje 208 očí, z toho 111 očí s keratokonem, 31 očí s frustní formou keratokonu, 23 očí s pellucidní marginální degenerací, 10 očí s corneal warpage syndromem a 33 očí fyziologických. U těchto ektatických onemocnění bylo sledováno 19 rohovkových parametrů, které byly porovnávány se souborem zdravých rohovek s pravidelným astigmatismem. Ke statistické analýze byl použit jednofaktorový ANOVA test, Studentův t-test a pro porovnání korelace Pearsonovy korelační koeficienty. Ve všech sledovaných tomografických parametrech byl nalezen statisticky významný rozdíl mezi fyziologickou a ektatickou skupinou rohovek. Mezi parametry s nejvyšší hodnotou statistické difference patřily indexy BETHLo, ISV, IHD, D, Rmin. Byly nalezeny statisticky významné indexy i mezi frustní formou keratokonu a fyziologickými rohovkami. Mezi nejlepší parametry pro detekci subklinické formy keratokonu patřila hodnota zadní elevace v nejtenším místě rohovky (BETHLo), hodnota rozdílu mezi nejtenčím a centrálním místem rohovky (CP–TL), maximální index pachymetrické progresse a indexy Db a D ($p < 0,000$). Nejvhodnější parametry pro sledování progresse KK v naší studii patřily indexy ISV, KI, IVA, Df, D, Dp, Db, BETHLo a hodnoty minimálního zakřivení R_{min} . Všechny tyto parametry vykazaly silnou míru korelace ($r > 0,6$) dle Pearsonova korelačního koeficientu. Statisticky nejvýznamnější rozdíly ve skupině KK a PMD byly nalezeny u indexu relativní pachymetrie, centrální pachymetrie, CKI a Dp.

Klíčová slova: Pentacam, rohovková ektázie, keratokonus, pellucidní marginální degenerace, corneal warpage syndrom, frustní forma keratokonu

SUMMARY

YIELD OF DISPLAY MODULES OF CORNEAL TOMOGRAPHY FOR EARLY DIAGNOSIS OF CORNEAL ECTASIA

The thesis deals with comparison of topographic corneal indexes and their importance for the diagnosis of corneal ectatic disease. The corneas with different stages of keratoconus, forme fruste keratoconus, pellucid marginal degeneration, corneal warpage syndrome, and physiological cornea with varying values of regular astigmatism were included in the tested group. The study was conducted in 2015–2018 at the European Eye Clinic Lexum Brno. The study group contained 208 eyes, 111 eyes with keratoconus, 31 eyes with forme fruste keratoconus, 23 eyes with pellucid marginal degeneration, 10 eyes with corneal warpage syndrome and 33 physiological eyes. 19 corneal parameters and indexes were monitored for these ectatic diseases, which were compared with healthy corneas with regular astigmatism. A single-factor ANOVA test, a Student t-test were used for statistical analysis. Pearson's coefficients were used to assess the correlation. In all the observed tomographic parameters a statistically significant difference was found between the physiological and ectatic group of corneas. The parameters with the highest statistical difference were BETHLo, ISV, IHD, D, Rmin. Statistically significant indices were also found between the forme fruste keratoconus and physiological corneas. The best parameters for detecting the subclinical keratoconus were the back elevation at the thinnest point of the cornea (BETHLo), the difference between the thinnest and the central point of cornea (CP–TL), the maximum pachymetric progression index and the Db and D indexes ($p < 0.000$). The most suitable parameters for the KK progression monitoring in our study were the ISV, KI, IVA, Df, D, Dp, Db, BETHLo and R_{min} . All these parameters

^{1,2}Vlasák O., ¹Škorpíková J., ²Hlinomazová Z.,
²Kalandrová V.

¹Biofyzikální ústav Lékařské fakulty MU,
Brno, přednosta prof. RNDr. Vojtěch
Mornstein, CSc;

²Evropská oční klinika Lexum, lékařská
ředitelka doc. MUDr. Zuzana Hlinoma-
zová, Ph.D.

*Autoři práce prohlašují, že vznik i téma
odborného sdělení a jeho zveřejnění
není ve střetu zájmu a není podpořeno
žádnou farmaceutickou firmou.*



Do redakce doručeno dne: 13. 6. 2018
Do tisku přijato dne: 30. 10. 2018

Mgr. Ondřej Vlasák, Ph.D.
Biofyzikální ústav Lékařské fakulty MU,
Brno
vlasak.ondrej@email.cz

showed a strong correlation rate ($r > 0.6$) according to Pearson's correlation coefficient. Statistically significant differences in the KK and PMD groups were found in the index of relative pachymetry, central pachymetry, CKI and Dp.

Key words: Pentacam, corneal ectasia, keratoconus, pellucid marginal degeneration, corneal warpage syndrome, forme fruste keratoconus

Čes. a slov. Oftal., 74, 2018, No. 5, p. 175-183

ÚVOD

S příchodem šetrnějších a přesnějších laserových metod korekce refrakčních očních vad se korigují stále mladší pacienti. Tento fakt v sobě skýtá nebezpečí v podobě neobjevení nebo přehlédnutí rohovkových onemocnění, které se mohou manifestovat až v pozdějším věku či po laserovém refrakčním zákroku. Pomocí rohovkového tomografu můžeme parametry rohovky promítnout do specifických grafických map a indexů. Cílem výzkumu bylo najít korelaci mezi rohovkovými indexy a danou rohovkovou patologií. Které indexy vykazují změnu při keratokonu, pellucidní marginální degeneraci a corneal warpage syndromu? Lepší porozumění těmto veličinám nám může pomoci i ve správném posouzení progresu případného onemocnění a tím i zahájením léčby. Níže jsou uvedeny a popsány sledované parametry rohovky, které jsme ve studii porovnávali:

ISV – Index povrchové pravidelnosti keratometrie

IVA – Index vertikální asymetrie

KI – Index keratokonu

CKI – Index centrálního keratokonu

IHA – Index asymetrie elevací přední a zadní plochy rohovky

IHD – Index odchylky elevace ve vertikálním směru

Rmin – Index minimálního rohovkového zakřivení

Pmax – Index maximální pachymetrické progresse

BETHLo – Zadní elevace v místě nejnižší pachymetrie

R. Pachy – Relativní pachymetrie

Kmax – Maximální keratometrie

CP – Pachymetrie v centru zornice

TL – Pachymetrie v nejtenším místě rohovky

Df – rozdíl elevací mezi ¹BFS a ²ERS na přední ploše rohovky

Db – rozdíl elevací mezi BFS a ERS na zadní ploše rohovky

Dp – pachymetrická progresse

Dt – tloušťka rohovky v nejtenčím místě

Da – vertikální vzdálenost nejtenčího místa od apexu rohovky

D – finální index.

Indexovaná rohovková data (D) jsou porovnáována s normativní databází. Dále porovná o kolik směrodatných odchylek (SD) se daná rohovková data odchylují od střední hodnoty normálu. Pokud se odchyluje v rozmezí 1,6 až 2,6ti násobku SD, hodnota se zobrazí jako hraniční, žlutě. Pokud je hodnota více jak 2,6ti násobek SD, zobrazí se červeně.

¹ BFS – Best Fit Sphere: referenční sférické těleso je kalkulováno z 8 mm oblasti rohovky

² ERS – Enhanced Reference Sphere: podobné jako BFS, avšak z kalkulace je vyřazena 4 mm oblast kolem nejtenčího místa rohovky

Index povrchové variance – Index of Surface Variance (ISV)

Index informující o nepravidelnosti keratometrie přední plochy rohovky. Jedná se o bezrozměrnou standardní odchylku jednotlivých sagitálních poloměrů rohovky od hodnoty průměrného zakřivení. Zvýšenou hodnotu najdeme u všech typů nepravidelností přední plochy rohovky (rohovkové jizvy, CWS, nepravidelného astigmatismu atd.). Hodnota vyšší jak 37 je považována za abnormální (označena žlutě) a hodnota vyšší jak 41 je považována za patologickou (označeno červeně).

Index vertikální asymetrie – Index of Vertical Asymmetry (IVA)

V milimetrech vyjadřuje rozdíl mezi průměrným horním a dolním zakřivením rohovky (také známe jako I-S poměr). Jde tedy o jakýsi index symetričnosti zakřivení rohovky, přičemž předělem mezi horní a dolní srovnávací částí je horizontála. Právě kvůli této skutečnosti nebývá hodnota IVA u centrálních a k horizontále natočených KK (např. junkční typ KK – junctional) příliš vysoká. Hodnota IVA vyšší než 0,28 mm (cca 1,5 D při průměrné Km = 43,5 D) je považována za abnormální, nad 0,32 mm (cca 1,7 D) již za patologickou.

Keratokonický index – KC Index (KI)

Bezrozměrný index informující o poměru mezi průměrnou hodnotou zakřivení mezi horní a dolní polovinou rohovky. Hodnota nad 1,07 je považována za abnormální.

Index centrálního keratokonu – Center KC Index (CKI)

Bezrozměrný index porovnávací průměrné hodnoty sagitálního zakřivení v centrálním a periferním prstenci. Slouží především pro detekci centrální formy KK. Za abnormální se považuje hodnota vyšší jak 1,03.

Index výškové asymetrie – Index of Height Asymmetry (IHA)

Obdoba indexu IVA s tím rozdílem, že neporovnáme zakřivení, ale hodnotu elevace, tedy průměrnou hodnotu výškové elevační mapy horní a dolní části rohovky. Referenční linií je opět horizontála. U centrální formy KK nenacházíme tak zvýšené hodnoty, jako u klasické formy. Vyjadřuje se v mikrometrech a za abnormální pokládáme hodnotu vyšší jako 19 mikronů, za patologickou 21 mikronů. Novější index než IVA (S-I), který vykázal i vyšší senzitivitu v oblasti detekce KK.

Index výškové decentrace – Index of Height Decentration (IHD)

Hodnota odchylky elevace ve vertikálním směru, která je vyjádřena v mikrometrech, je kalkulována z Fourieriho analýzy. Vypočítává se ve 3 milimetrovém prstenci. Abnormální hodnota je vyšší jak 0,014 mikronů, patologická je vyšší jako 0,016 mikronů.

Index minimálního rohovkového zakřivení (R_{min}):
 Udává nejnižší naměřenou hodnotu sagitálního zakřivení v milimetrech. Hodnota nižší jak 6,71 mm je považována za abnormální. Průměrná hodnota je $7,87 \pm 0,27$ mm [1].

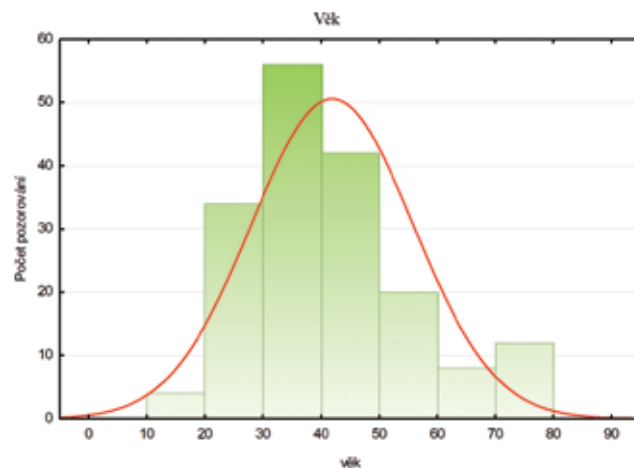
Tabulka 1. Rohovkové indexy z Refractive map a jejich abnormální a patologické meze

Index	Abnormální (žlutá)	Patologická (červená)
ISV	≥ 37	≥ 41
IVA	$\geq 0,28$	$\geq 0,32$
KI	$>1,07$	
CKI	$\geq 1,03$	
IHA	≥ 19	≥ 21
IHD	$\geq 0,014$	$\geq 0,016$
Rmin	$<6,71$	

Tabulka 1. udává mez abnormálních a patologických hodnot topografických indexů přístroje Pentacam.

METODIKA

Sběr dat probíhal od roku 2015 do roku 2018 na Evropské oční klinice Lexum v Brně. Zkoumaný soubor obsahuje 208 očí, z toho 111 očí s keratokonem, 31 očí s frustní formou keratokonu (FFKC), 23 očí s pellucidní marginální degenerací, 10 očí s corneal warpage syndromem a 33 očí fyziologických. Měření probíhalo na rohovkovém tomografu Pentacam (Oculus Optikgerate GmbH, Wetzlar, Germany). Verze diagnostického a zobrazovacího software byla 1.20r41 (build: 2474). Měření prováděl speciálně vyškolený personál. Validita měření nesměla klesnout pod 95 %, vyrovnanost snímků byla kontrolována na Scheimpflug image overview zobrazení. K vizualizaci rohovkových parametrů byly použity především následující tři zobrazující rozhraní: Holladay Report, Belin/Ambrósio Enhanced Ectasia a Refractive report. Stádium keratokonu bylo určováno pomocí Am-



Graf 1. Histogram věku souboru

sler-Muckenhirnovi [2] klasifikace přístroje Pentacam. Tato klasifikace nezahrnuje stupeň protenčení rohovky a její ektatické změny na zadní ploše [3]. Falešně negativní vyhodnocuje oči se zvýšenou zadní elevací (keratokonus posterior), a naopak falešně pozitivní vyhodnocuje případy dislokovaného apexu rohovky (zde patří například i stavy poruchy fixace pacienta) [4].

Graf 1. znázorňuje histogram věkového rozložení zkoumaného souboru.

Tabulka 2. shrnuje četnost pohlaví a diagnóz.

Tabulka 3. udává početní a procentuální rozložení celého souboru podle Amsler–Muckenhirnovi klasifikace keratokonu. 72 očí určil analyzační software přístroje Pentacam jako fyziologických, 5 jako abnormálních, 10 suspektních a zbylých 121 rozdělil do 1. až 4. stádia KK. Při srovnání s tabulkou 2, kde je 43 očí bez ektatických změn (Fyziol. + CWS), zjistíme rozdíl 29 očí, které byly chybně falešně negativní na ektatické onemocnění (program nevedl ani abnormální či suspektní hodnoty).

Analýza dat proběhla v programu STATISTICA 12 (Statistica, Tulsa, OK, US). Dle četnosti dat a grafického vzhledu histogramů byl ke statistické analýze tří a více skupin použit jed-

Tabulka 2. Tabulka četností pohlaví a diagnóz

	Muž	Žena	Fyziol.	CWS	FFKC	PMD	KK
Četnost	115	93	33	10	31	23	111
Rel. četnost (%)	55,29	44,71	15,87	4,81	14,90	11,06	53,37

Zkratky: Fyziol. – fyziologické rohovky, CWS – corneal warpage syndrom, FFKC – frustní forma keratokonu, PMD – pellucidní marginální degenerace, KK – keratokonus

Tabulka 3. Rozložení souboru dle Amsler-Muckenhirnovi klasifikace

	Fyziol.	Abnorm.	Susp.	KK 1	KK 1–2	KK 2	KK 2–3	KK 3	KK 3–4
N	72	5	10	19	20	31	15	29	7
Rel. četnost (%)	34,62	2,4	4,81	9,13	9,62	14,9	7,21	13,94	3,37

Zkratky: Fyziol. – fyziologické rohovky, Abnorm. – abnormální, Susp. – suspektní, Rel. Četnost – relativní četnost, KK1: keratokonus 1 stupně, KK 1-2: keratokonus 1 až 2 stupně, KK2 atp.

nofaktorový ANOVA test. Pearsonovy korelační koeficienty r nám sloužily pro posouzení vztahů dvou kvantitativních proměnných. Pro porovnání statistické signifikance dvou kvantitativních proměnných byl vybrán Studentův dvouvýběrový t -test. Statistická významnost výsledků byla hodnocena na 5 % hladině významnosti ($p < 0,05$). Statisticky signifikantní hodnoty jsou zvýrazněny v tabulkách červenou barvou.

VÝSLEDKY

První byla analyzována skupina fyziologických a ektatických (KK+PMD+FFKC) očí. Nalezli jsme statisticky významný rozdíl ($p < 0,05$) ve všech zkoumaných attributech. Následující tabulka 4 zobrazuje srovnávané parametry rohovky. Tyto parametry jsou seřazeny podle statistické významnosti p .

Dále jsme posuzovali rozdíly mezi skupinou fyziologických očí a očí s frustní formou keratokonu (FFKC). Výsledky shrnuje tabulka 5. Parametry jsou opět seřazeny podle statistické významnosti p .

Tabulka 5. ukazuje statisticky významný rozdíl v hodnotách BETHLo, CP-TL, Db, Pmax, D, Dp, IVA, Da, IHD, KI, Df, IHA, ISV. Vidíme zjevnou převahu pachymetrických indexů

a parametrů informujících o vlastnostech zadní plochy rohovky.

Pro posouzení korelace mezi stádiem KK a zkoumanými parametry rohovky jsme použily Pearsonovy korelační koeficienty. Do statistiky jsou zahrnuty pouze rohovky s KK. Výsledek uvádí tabulka 6.

Tabulka 6. udává parametry se silnou mírou korelace ($r > 0,6$) se stádiem KK. Jedná se o následující hodnoty: ISV, KI, IHD, Rmin, IVA, Df, D, Db, Dp, BETHLo. Zde již vidíme převahu topografických indexů přední plochy rohovky

Poslední analýza zjišťuje rozdíly mezi skupinou očí s KK a PMD. Výsledky znázorňuje tabulka 7.

Dle tabulky 7 patří mezi nevhodnější parametry pro diferenciální diagnostiku mezi KK a PMD hodnoty relativní a centrální pachymetrie, index Dp a CKI.

DISKUSE

Existuje mnoho studií, které potvrzují esenciální úlohu rohovkové tomografie při diagnostice ektázie [5–9]. Práce zjišťují, který z topografických indexů je nejvíce alarmující pro případ detekce ektatické rohovky. Orucoglu a kol. [10]

Tabulka 4. Srovnání ektatických a fyziologických rohovek

Proměnná	Průměr (Fyziol.)	Průměr (Ektat.)	p	N (Fyziol.)	N (Ektat.)	SD (Fyziol.)	SD (Ektat.)
BETHLo (μm)	3,54	39,82	0,0000	33	165	4,57	27,77
ISV	19,91	67,14	0,0000	33	165	8,32	36,06
IHD	0,01	0,07	0,0000	33	165	0,01	0,05
D	1,23	6,76	0,0000	33	165	0,92	4,44
Rmin (mm)	7,44	6,57	0,0000	33	165	0,29	0,71
Db	-0,17	6,20	0,0000	33	165	0,90	5,27
IVA	0,13	0,73	0,0000	33	165	0,06	0,50
KI	1,03	1,16	0,0000	33	165	0,03	0,12
Da	0,63	2,12	0,0000	33	165	0,91	1,27
Df	0,47	7,18	0,0000	33	165	1,07	6,30
Dp	0,85	6,08	0,0000	33	165	0,98	5,65
Pmax	1,28	2,80	0,0000	33	165	0,22	1,64
CP-TL (μm)	2,30	15,75	0,0000	33	165	1,70	15,03
IHA	5,40	21,74	0,0000	33	165	5,55	19,18
Dt	0,64	1,87	0,0001	33	165	1,10	1,64
Věk	35,13	43,51	0,0031	33	165	8,69	14,75
R Pachy (%)	-3,86	-7,20	0,0033	33	165	2,35	6,37
CP (μm)	521,15	499,73	0,0037	33	165	35,22	38,81
CKI	1,01	1,04	0,0059	33	165	0,01	0,06

Zkratky: N – počet, SD – směrodatná odchylka, Fyziol. – fyziologické rohovky; Ektat. – ektatické rohovky, ISV – index povrchové pravidelnosti keratometrie, IVA – index vertikální asymetrie, KI – index keratokonu, CKI – index centrálního keratokonu, IHA – index asymetrie elevací přední a zadní plochy rohovky, IHD – index odchylky elevace ve vertikálním směru, Rmin – index minimálního rohovkového zakřivení, BETHLo – zadní elevace v místě nejnižší pachymetrie, R Pachy – relativní pachymetrie, Pmax – index maximální pachymetrické progresse, CP – pachymetrie v centru zornice, TL – pachymetrie v nejtenčím místě rohovky, Df – rozdíl elevací mezi BFS a ERS na přední ploše rohovky, Db – rozdíl elevací mezi BFS a ERS na zadní ploše rohovky, Dp – pachymetrická progresse, Dt – tloušťka rohovky v nejtenčím místě, Da – vertikální vzdálenost nejtenčího místa od apexu rohovky, D – finální index

představují velký soubor očí (513 fyziologických a 612 keratokonických), bohužel nerozebírá více do detailu skupinu očí s keratokonem. Potvrzuje, že ve všech topometrických indexech byl nalezen statisticky významný rozdíl mezi zdravou a ektatickou rohovkou a shoduje se tak s naší studií. Huseynli a kol. [11] posuzovali na 249 očích rozdíly v tomografických parametrech mezi normálním, FFKC a KK rohovkami. Výsledky v jejich keratokonické skupině byly velice podobné, pouze hodnoty indexů IVA a IHD byly v ektatické skupině v naší studii vyšší (IVA: 0,73 oproti 0,52; IHD 0,07 oproti 0,04). Výsledky statistických analýz pak dopadli shodně, veškeré posuzované parametry byly statisticky signifikantně odlišné mezi oběma zkoumanými skupinami. Ve studii Shetty R a kol. [12] uvedli, že mezi nejsilnější topografické parametry pro detekci KK patří indexy ISV, IHA, IHD, KI, ARTmax a D. Oproti tomu Hashemi a kol. [13] vyhodnotili KI, IVA, hodnotu nejnižší pachymetrie a Kmax mezi nejlepší parametry pro detekci KK. Studie z roku 2015 od Muftuogla a kol. [5] a Lopese a kol. [14] vyzdvihuje především přínos BAD–D indexu pro detekci KK. Naše studie potvrzuje výsledky těchto studií, avšak jako nejlepší parametr pro detekci KK jsme vyhodnotili BETHLo. Finální D index patřil do pětice indexu s nejvyšší hodnotou statistické signifikance rozdílu mezi fyziologickými a ektatickými rohovkami.

Ačkoli diagnóza pokročilého keratokonu může být snadno provedena na základě přítomnosti abnormálních rohovkových tomografických indexů, obtížná bývá diferenciace frustní formy keratokonu od normální rohovky [15]. Frustním (subklinickým, suspektním) keratokonem označujeme zatím nepostižené oko u jednostranné formy keratokonu. Jedná se o rohovku s klinicky neprojeveným keratokonem, u které by v případě provedení laserové operace mohl keratokonus propuknout. Záchyt frustní formy keratokonu nebývá častý, jelikož se nejčastěji nalézá u unilaterální formy keratokonu. Studie Gallettiho a kol. [16] informuje, že pro odhalení subklinické formy KK jsou statisticky významně odlišné hodnoty pachymetrické progresse, elevace zadní plochy, BETHLo, Df, Db, Dp a D. Naše studie prokázala obdobné výsledky, nehodnotili jsme standardní hodnotu elevace zadní plochy rohovky.

Nejedna práce poukazuje na nedostatečnou senzitivitu topografických indexů přední plochy rohovky a doporučuje se zaměřit na parametry její zadní plochy, kde mají keratokonické změny probíhat dříve [17–19]. Naše studie potvrzuje vyšší přínos parametrů zadní plochy oproti přední v roli detekce subklinické formy KK a souhlasí s výsledky studie Uçakhana a kol. [20] Pouze hodnota minimálního zakřivení přední plochy rohovky neprokázala v naší studii statisticky

Tabulka 5. Srovnání Fyziol. a FFKC skupiny očí

Proměnná	Průměr (Fyziol.)	Průměr (FFKC)	p	N (Fyziol.)	N (FFKC)	SD (Fyziol.)	SD (FFKC)
BETHLo (μm)	3,54	15,97	0,0000	33	31	4,57	8,09
CP–TL (μm)	2,30	7,35	0,0000	33	31	1,70	5,04
Db	-0,17	1,25	0,0000	33	31	0,90	1,24
Pmax	1,28	1,69	0,0000	33	31	0,22	0,39
D	1,23	2,53	0,0000	33	31	0,92	1,19
Dp	0,85	2,11	0,0001	33	31	0,98	1,39
IVA	0,13	0,25	0,0002	33	31	0,06	0,16
Da	0,63	1,57	0,0003	33	31	0,91	1,04
IHD	0,01	0,02	0,0008	33	31	0,01	0,02
KI	1,03	1,05	0,0019	33	31	0,03	0,03
Df	0,47	1,30	0,0071	33	31	1,07	1,32
IHA	5,40	9,08	0,0100	33	31	3,55	5,54
ISV	19,91	25,48	0,0150	33	31	8,32	9,50
Rmin (mm)	7,44	7,29	0,0757	33	31	0,29	0,35
R Pachy (%)	-3,86	-4,47	0,3249	33	31	2,35	2,60
Dt	0,64	0,82	0,4583	33	31	1,10	0,88
Věk	35,13	36,29	0,6633	33	31	8,69	10,76
CP (μm)	521,15	518,81	0,7693	33	31	35,22	27,75
CKI	1,01	1,01	0,9905	33	31	0,01	0,01

Zkratky: N – počet, SD – směrodatná odchylka, Fyziol. – fyziologické rohovky; FFKC – frustní forma keratokonu, ISV – index povrchové pravidelnosti keratometrie, IVA – index vertikální asymetrie, KI – index keratokonu, CKI – index centrálního keratokonu, IHA – index asymetrie elevací přední a zadní plochy rohovky, IHD – index odchylky elevace ve vertikálním směru, Rmin – index minimálního rohovkového zakřivení, BETHLo – zadní elevace v místě nejnižší pachymetrie, R Pachy – relativní pachymetrie, Pmax – index maximální pachymetrické progresse, CP – pachymetrie v centru zornice, TL – pachymetrie v nejtenčím místě rohovky, Df – rozdíl elevací mezi BFS a ERS na přední ploše rohovky, Db – rozdíl elevací mezi BFS a ERS na zadní ploše rohovky, Dp – pachymetrická progresse, Dt – tloušťka rohovky v nejtenčím místě, Da – vertikální vzdálenost nejtenčího místa od apexu rohovky, D – finální index

Tabulka 6. Korelační tabulka rohovkových parametrů se stádiem KK

Matice absolut. hodnoty r, N=111					
Proměnná	r	p	Proměnná	r	p
ISV	0,892	0,00	BETHLo (μm)	0,608	0,00
KI	0,891	0,00	Dt	0,578	0,00
IHD	0,862	0,00	IHA	0,560	0,00
Rmin (mm)	0,845	0,00	R Pachy (%)	0,543	0,00
IVA	0,795	0,00	Pmax	0,518	0,00
Df	0,758	0,00	CKI	0,479	0,00
D	0,757	0,00	CP-TL (μm)	0,468	0,00
Db	0,755	0,00	CP (μm)	0,467	0,00
Dp	0,683	0,00	Da	0,381	0,00

Zkratky: N – počet, ISV – index povrchové pravidelnosti keratometrie, IVA – index vertikální asymetrie, KI – index keratokonu, CKI – index centrálního keratokonu, IHA – index asymetrie elevací přední a zadní plochy rohovky, IHD – index odchylky elevace ve vertikálním směru, Rmin – index minimálního rohovkového zakřivení, BETHLo – zadní elevace v místě nejnižší pachymetrie, R Pachy – relativní pachymetrie, Pmax – index maximální pachymetrické progresse, CP – pachymetrie v centru zornice, TL – pachymetrie v nejtenčím místě rohovky, Df – rozdíl elevací mezi BFS a ERS na přední ploše rohovky, Db – rozdíl elevací mezi BFS a ERS na zadní ploše rohovky, Dp – pachymetrická progresse, Dt – tloušťka rohovky v nejtenčím místě, Da – vertikální vzdálenost nejtenčího místa od apexu rohovky, D – finální index

významný rozdíl (R_{min} : $p = 0,076$). Parametry popisující zadní plochu rohovky (BETHLo, Db, D) společně s pachymetrickými (CP-TL, P_{max}), tvořily pěťici indexů s nejvyšší statistickou diferencí ($p < 0,000$) mezi FFKC a fyziologickou skupinou rohovek. Nejlepším atributem pro detekci FFKC se v naší studii jevil index elevace zadní plochy rohovky v místě nejnižší pachymetrie, který je součástí Belin – Ambrosio zobrazení. Tento fakt potvrzuje i studie Fukuda a kol. [21] Lze tedy konstatovat, že naše studie spíše potvrdila dřívější změny na zadní ploše rohovky u FFKC oproti změnám na ploše přední.

Posouzení progresse ektatického onemocnění je jedním z indikačních kritérií pro zahájení léčby pomocí collagen cross-linkingu (CXL). Jelikož se jedná o ireverzibilní zákrok s nevratnými změnami na rohovce, je správné posouzení progresse ektázie esenciální. Podle Global Consensus on Keratoconus and Ectatic Diseases (2015) neexistuje žádná konzistentní ani jasná definice progresse ektázie [22]. Definovali progresi KK změnou alespoň dvou z následujících parametrů: zvýšení zakřivení přední plochy rohovky, zvýšení zakřivení zadní plochy rohovky a ztenčení tloušťky rohovky. Nicméně panelisté se také shodly, že chybí konkrétní kvantitativní údaje pro definování progresse KK. [22] Chatzis a kol. [23] ve své studii vyhodnotili, že prokázání progresse u dětí a adolescentů by nemělo být rozhodujícím kritériem pro zahájení léčby. Jiné studie se přiklání na stranu nutnosti prokázání progresse keratokonu, řeší však v jakých časových intervalech posuzovat progresi onemocnění a které parametry jsou pro posouzení nejdůležitější. Romano V. a kol. [24] N.J.:

1995 uvádějí dvouměsíční kontrolu pro posouzení progresse KK jako dostatečnou. Progrese se potvrdí při navýšení K_{max} minimálně o 1,0 D a snížení pachymetrie v nejtenčím místě o 20 mikronů. Gore a kol. [25] ve svém výzkumu spojuje práce [26–28] několika kolektivů autorů a přesněji specifikuje výši a typ doporučených parametrů k potvrzení progresse KK:
 $K_{max} \geq 1$ D navýšení
 $K_{max} - K_{min} \geq 1$ D navýšení
 $K_{průměrné} \geq 0,75$ D navýšení
 pachymetrie ≥ 2 % snížení centrální pachymetrie
 keratometrie při apexu rohovky > 1 D navýšení
 sférický ekvivalent $> 0,5$ D

Epstein a kol. [29] doporučili hodnotu maximální keratometrie (K_{max}) jako nejlepší jednofaktorový ukazatel progresse KK. Je patrné, že K_{max} je jedním z nejvíce používaných indexů pro detekci a hodnocení progresse ektázie. Nicméně, v novějších studiích se ukazuje, že hodnota K_{max} zjištěná z malé části přední plochy rohovky nemusí odpovídat stupni ektázie. Ignoruje efekt zadní plochy rohovky a progresse KK může proběhnout beze změny K_{max} či dokonce s jeho snížením [30–32].

Kanellopoulou a kol. [33] uvedli, že pro odstupňování stádií KK jsou nejsenzitivnější indexy ISV, IVA a IHD. Hodnota dioptrické vady a keratometrie není pro určení stádia KK statisticky významná. Jako klasifikační schéma použili Amsler-Krumeich škálu [34]. Naše studie s těmito výsledky koreluje. Nejvyšší statistickou významnost projevily indexy ISV, KI, IHD, Rmin. Index IVA byl na 5 místě korelace (R_{min} : $r = 0,845$; IVA: $r = 0,795$). Duncan a kol. [35] upozornili na nutnost zakomponování informací o zadní ploše rohovky k posouzení progresse KK. Vyhodnotili novější ABCD klasifikační škálu jako přesnější oproti metodikám porovnávající pouze přední plochu rohovky. I přes to, že náš analyzační software na přístroji Pentacam v době analýzy dat ještě neobsahoval klasifikační ABCD schéma, již bylo možné vyhodnocovat parametry, ze kterých tato klasifikace vychází a indexy posuzující i zadní plochu rohovky (jedná se především o indexy: BETHLo – zadní elevace v místě nejnižší pachymetrie, R Pachy – relativní pachymetrie, Db – rozdíl elevací mezi BFS a ERS na zadní ploše rohovky). Dle naší studie, byly nejlepšími parametry pro odstupňování indexy ISV, KI, IHD, R_{min} , IVA, Df, D, Db, Dp a BETHLo. Vidíme, že i indexy informující o zadní ploše rohovky (Db, D a BETHLo) jsou v silné korelaci se stádiem KK. Bohužel nemůžeme jednoznačně doporučit některé z klasifikačních schémat pro posouzení stádií keratokonu, jelikož jsme nehodnotili nejnovější ABCD klasifikační schéma, které bylo uvedeno až po našem sběru výzkumných dat. Můžeme však vyslovit doporučení, že použité klasifikační schéma, by mělo obsahovat jak pachymetrické indexy, tak topografické z přední i zadní plochy rohovky. Je to z důvodu, že v počátcích ektatického onemocnění převládá progresse patologických hodnot ze zadní plochy a později převládá progresse hodnot z přední plochy rohovky.

V naší studii jsme se také zabývali rozlišením KK a PMD. V praxi se setkáváme spíše s hledáním subklinické formy keratokonu a problematika včasné detekce PMD může být opomíjena. Někteří oftalmologové se domnívají, že v případě PMD se jedná pouze o jinou periferní formu keratokonu [36,37]. Rozlišení těchto dvou patologií je důležité pro určení prognózy onemocnění a správného přístupu k léčbě. Řízení

léčby PMD má oproti léčbě KK svá specifika, která jsou dána tím, že ač se manifestuje především ve třetí až páté dekádě života, tak se jedná o progresivní onemocnění [38]. Oproti tomu, manifestace a největší progrese KK nastává okolo období puberty a diagnostikovaný keratokonus ve čtvrté dekádě života či později, již bývá spíše v klidovém stádiu. V odborné literatuře jsou známy i případy diagnostikování PMD v mladém věku. Sridhar a Mahesh ve skupině 58 pacientů prezentovali 8letého pacienta s PMD [39]. Sinjab a Youssef v souboru 15 očí prezentovali 16letého pacienta a zmínili pojem PLK (pellucide like keratoconus), což označili za obdobu FFK u keratokonu [38]. V našem souboru byl průměrný věk u PMD 55,5 ± 13,6 let s minimem 33 let a maximem 74 let, u KK 42,7 ± 14,4 let s minimem 16 a maximem 80 let, kdy tyto průměry byly statisticky signifikantně odlišné ($p < 0,05$). S přihlédnutím na výše zmíněné studie však nelze tvrdit, že je věk validním kritériem pro diferenciální diagnostiku KK a PMD. Riziko nesprávného diagnostikování KK oproti PMD se nalézá v případě korekce nepravidelného zakřivení pomocí intrastromálních korneálních prstenců (ICRs – intrastromal corneal ring segment). Jedná se zejména o použití prstence do inferiorní oblasti rohovky, kde u PMD dochází k jejímu největšímu protažení. Z tohoto důvodu, se může jako lepší možnost léčby PMD jevit použití CXL [40].

U PMD dochází k oploštění ve vertikálním meridiánu a indukci astigmatismu proti pravidlu. Barevné sagitální zobrazení lomivosti rohovky vykazuje charakteristický vzhled dvou líbajících se tučňáku či vzhled drápu dravce. Právě tento jev může být zavádějící, jak uvedl Maguire a kol., jelikož se s ním můžeme setkat i u KK [36]. Není mnoho studií, které porovnávají topografické parametry mezi těmito dvěma patologiemi. Lebow udává rozdíl v hodnotách aberací vyšších řádů, kde u KK převládá kóma a u PMD trefoil [41]. Koc a kol. [42] porovnávali inferiorní typ KK a PMD s fyziologickými rohovkami. U skupiny PMD byly všechny D indexy vyšší, než u kontrolní skupiny ($p < 0,01$), avšak zároveň byly nižší než u skupiny inferiorního typu KK (kromě Dt indexu $p = 0,96$). S tímto se shoduje i naše studie, kde však i index Dt vykazoval statisticky významně nižší hodnotu u PMD oproti KK ($p = 0,003$). Ve skupině KK jsme však neměli zařazeny pouze inferiorní typy.

V naší studii jsme našli statisticky významný rozdíl mezi skupinou KK a PMD v následujících parametrech: R Pachy, CP, CKI, věk, CP–TL, IHA, Rmin, KI a všechny D indexy (Dp, Db, Dt, Df, D). Mezi statisticky nejodlišnější parametry patřily R Pachy, CP, CKI, Dp. R Pachy nás informuje o procentuální odchylce pachymetrie od normovaného referenčního tělesa ve tvaru torického elipsoidu. U PMD se nám projeví v centru rohovky více kladné procentu-

Tabulka 7. Statisticky významné rozdíly mezi skupinou PMD a KK

Proměnná	Průměr (KK)	Průměr (PMD)	p	N (KK)	N (PMD)	SD (KK)	SD (PMD)
R Pachy (%)	-9,61	0,75	0,0000	111	23	5,70	5,00
CP (μm)	488,41	528,70	0,0000	111	23	38,71	25,53
CKI	1,05	0,99	0,0000	111	23	0,07	0,02
Dp	7,95	2,38	0,0000	111	23	5,60	4,88
Věk	42,65	55,52	0,0003	111	23	14,38	13,65
Db	7,99	4,21	0,0012	111	23	5,13	4,28
Dt	2,30	1,15	0,0026	111	23	1,74	0,92
KI	1,20	1,14	0,0141	111	23	0,11	0,12
CP–TL (μm)	16,28	24,52	0,0230	111	23	15,23	17,58
Df	9,09	5,91	0,0248	111	23	6,01	6,64
IHA	26,37	16,41	0,0292	111	23	19,48	20,95
D	8,10	5,97	0,0321	111	23	4,26	4,43
R _{min} (mm)	6,35	6,65	0,0484	111	23	0,66	0,68
Da	2,17	2,62	0,1313	111	23	1,19	1,65
BETHLo (μm)	44,50	49,35	0,4490	111	23	21,73	47,84
IHD	0,08	0,08	0,5195	111	23	0,05	0,05
P _{max}	3,04	3,17	0,7419	111	23	1,49	2,57
IVA	0,84	0,82	0,8567	111	23	0,50	0,40
ISV	76,67	77,30	0,9331	111	23	31,67	39,33

Zkratky: N – počet, SD – směrodatná odchylka, KK – keratokonus; PMD – pellucidní marginální degenerace, ISV – Index povrchové pravidelnosti keratometrie, IVA – Index vertikální asymetrie, KI – Index keratokonu, CKI – Index centrálního keratokonu, IHA – Index asymetrie elevací přední a zadní plochy rohovky, IHD – Index odchylky elevace ve vertikálním směru, Rmin – Index minimálního rohovkového zakřivení, BETHLo – Zadní elevace v místě nejnižší pachymetrie, R Pachy – Relativní pachymetrie, Pmax – Index maximální pachymetrické progrese, CP – Pachymetrie v centru zornice, TL – Pachymetrie v nejtenčím místě rohovky, Df – rozdíl elevací mezi BFS a ERS na přední ploše rohovky, Db – rozdíl elevací mezi BFS a ERS na zadní ploše rohovky, Dp – pachymetrická progrese, Dt – tloušťka rohovky v nejtenčím místě, Da – vertikální vzdálenost nejtenčího místa od apexu rohovky, D – finální index

ální hodnoty oproti inferiorní periferii, kde dochází k největšímu protenčení a tím indukci nejvyšších záporných hodnot relativní pachymetrie. Naopak u KK dochází k největšímu protenčení blíže k centru rohovky, tudíž nám centrální hodnoty relativní pachymetrie vychází záporné. Nejvyšších záporných hodnot relativní pachymetrie nalézáme u centrální, apikální formy KK. Obdobně jsou na tom index centrální pachymetrie (CP) a index centrálního keratokonu (CKI). Index CKI nás informuje o poměru sagitálního zakřivení mezi centrálním a periferním prstencem keratometrie. Vzhledem k lokalizaci místa nejvyššího zakřivení a protenčení v dolní periferii u PMD budou oba tyto indexy méně patologické než u KK. V našem souboru očí s PMD dokonce dosahovaly v některých případech i normálních hodnot. Pro diferenciální diagnostiku mezi PMD a KK tedy doporučujeme pohled na zobrazení relativní pachymetrie, hodnotu CKI, CP.

ZÁVĚR

Studie potvrdila důležitou úlohu rohovkové tomografie na principu Scheimpflugova zobrazení pro detekci a hodnocení rohovkových ektázií. Statisticky jsme potvrdili význam topografických i tomografických indexů pro odlišení ektatických rohovek od fyziologických. Zjistili jsme, že téměř všechny (kromě věku) námi vybrané parametry jsou mezi těmito skupinami statisticky signifikantně odlišné. Hodnotili jsme indexy ISV, IVA, KI, CKI, IHA, IHD, CP, TL, Df, Db, Dp, Dt, Da, D dále pak Rmin, BETHLo, R Pachy, Pmax, a věk. Nalezli jsme shodu s novějšími studii, které vyvracejí upřednostnění jednoho univerzálního rohovkového parametru pro detekci ektázie. Spíše doporučujeme přihlídnout na více rohovkových parametru, především na

hodnoty BETHLo, ISV, IHD, D, Rmin, které v naší studii vyšly jako nejslibnější v oblasti detekce ektatické rohovky.

V oblasti detekce frustní formy keratokonu je ve světových studiích patrný mírný odklon od posuzování parametrů pouze z přední plochy rohovky. Naše studie se s těmito názory ztotožňuje. Zjistili jsme, že hodnoty pachymetrických indexů a indexů informujících o vlastnostech zadní plochy rohovky jsou vhodným ukazatelem počínající rohovkové ektázie. Tento fakt koreluje s názorem, že ektatické změny rohovky začínají především na její zadní ploše. Naš výzkum zařadil mezi parametry s nejvyšší statistickou signifikancí indexy BETHLo, Db, D, CP–TL, P_{max}. V této pětici se nenacházel ani jeden z indexů informujících čistě o vlastnostech přední plochy rohovky.

Nalezli jsme význam těchto parametrů i pro odstupňování stádií keratokonu, které je důležité pro posouzení progresu ektázie a iniciaci případné léčby. Mezi parametry se silnou korelací ($r > 0,6$) s progresí keratokonu patřily ISV, KI, IHD, Rmin, IVA, Df, D, Db, Dp a BETHLo. Bohužel nemůžeme jednoznačně doporučit některé z klasifikačních schémat pro posouzení stádií keratokonu, jelikož jsme nehodnotili nejnovější ABCD klasifikační schéma, které bylo uvedeno až po našem sběru výzkumných dat.

Ač se někteří oftalmologové domnívají, že v případě PMD se jedná pouze o jinou periferní formu keratokonu, my s tímto tvrzením nesouhlasíme. Mezi skupinou KK a PMD jsme našli statisticky signifikantní rozdíly. Paradoxně, mezi parametry s nejvyšší statistickou diferencí nepatřil věk pacientů, ale R Pachy, CP, CKI, Dp. Zvláště hodnoty a mapové zobrazení relativní pachymetrie se ukázalo jako spolehlivé při diferenciální diagnostice těchto dvou rohovkových patologií.

LITERATURA

- Moving keratoconus classification into the modern era | Ophthalmology Magazine [online]. [vid. 2018-07-11]. Dostupné z: <https://www.eyeworld.org/article-moving-keratoconus-classification-into-the-modern-era>
- Crosslinking (x-linking, CXL) - Okulista.pl [online]. [vid. 2018-07-11]. Dostupné z: <http://www.okulista.pl/oferta-crosslinking-x-linking-cxl--136.html>
- Belin, M., Khachikian, SS., Ambrosio, R.: Elevation based corneal tomography. 2012 [vid. 2018-07-17]. ISBN 978-9962-678-53-3. Dostupné z: <http://lib.mylibrary.com/Open.aspx?id=615100>
- Sinjab, MM.: Corneal topography in clinical practice (Pentacam system): basics and clinical interpretation. New Delhi: Jaypee Bros. Medical Pub., 2012. ISBN 978-93-5025-575-9.
- Muftuogulu, O., Ayar, O., Hurmeric, V. et al.: Comparison of multimetric D index with keratometric, pachymetric, and posterior elevation parameters in diagnosing subclinical keratoconus in fellow eyes of asymmetric keratoconus patients. J Cataract Refract Surg. 2015, 41(3), 557–565.
- Toprak, I., Yaylali, V., Yilidirim, C.: A combination of topographic and pachymetric parameters in keratoconus diagnosis. Cont Lens Anterior Eye, 38(5); 2015: 357–362.
- Kamiya, K., Ishii, R., Shimizu, K. et al.: Evaluation of corneal elevation, pachymetry and keratometry in keratoconic eyes with respect to the stage of Amsler-Krumeich classification. Br J Ophthalmol, 98(4); 2014: 459–463.
- Bühren, J.: [Corneal topography and keratoconus diagnostics with Scheimpflug photography]. Der Ophthalmologe: Zeitschrift Der Deutschen Ophthalmologischen Gesellschaft, 111(10); 2014: 920–926.
- Galletti, JD., Vázquez, PRR., Minguez, N. et al.: Corneal asymmetry analysis by pentacam scheimpflug tomography for keratoconus diagnosis. J Cataract Refract Surg (Thorofare, N.J.: 1995), 31(2); 2015: 116–123.
- Orucoglu, F., Toker, E.: Comparative analysis of anterior segment parameters in normal and keratoconus eyes generated by scheimpflug tomography. J Ophthalmol, 2015; 2015: 925414.
- Huseynli, S., Abdulaliyeva, F.: Evaluation of Scheimpflug Tomography Parameters in Subclinical Keratoconus, Clinical Keratoconus and Normal Caucasian Eyes. Turk J Ophthalmol, 48(3); 2018: 99–108.
- Shetty, R., Rao, RH., Khamar, P. et al.: Keratoconus Screening Indices and Their Diagnostic Ability to Distinguish Normal From Ectatic Corneas. Am J Ophthalmol, 181; 2017: 140–148.
- Hashemi, H., Khabazkhoob, M., Pakazad, R. et al.: Pentacam Accuracy in Discriminating Keratoconus From Normal Corneas: A Diagnostic Evaluation Study. Eye Contact Lens. 2018.

14. **Lopes, BT., Ramos, IC., Dawson, DG. et al.:** Detection of ectatic corneal diseases based on pentacam. *Zeitschrift Fur Medizinische Physik*, 26(2); 2016: 136–142.
15. **Ambrósio, R., Caiado, ALC., Guerra, FP. et al.:** Novel pachymetric parameters based on corneal tomography for diagnosing keratoconus. *J Cataract Refract Surg (Thorofare, N.J.: 1995)*, 27(10); 2011: 753–758.
16. **Galletti, JD., Delrivo, M., Bonthoux, FF. et al.:** Anterior Corneal Surface Descriptors, Posterior Elevation and Pachymetric Progression in Normal and Subclinical Keratoconus as Assessed by Pentacam. *Invest Ophthalmol Vis Sci*, 53(14); 2012: 1104–1104.
17. **Saad, A., Gantinel, D.:** Topographic and tomographic properties of forme fruste keratoconus corneas. *Invest Ophthalmol Vis Sci*, 51(11); 2010: 5546–5555.
18. **De Sanctis, U., Loiacono, C., Richiardi, L. et al.:** Sensitivity and specificity of posterior corneal elevation measured by Pentacam in discriminating keratoconus/subclinical keratoconus. *Ophthalmology*, 115(9); 2008: 1534–1539.
19. **De Sanctis, U., Aragno, V., Dalmaso, P. et al.:** Diagnosis of subclinical keratoconus using posterior elevation measured with 2 different methods. *Cornea*, 32(7); 2013: 911–915.
20. **Ucakhan, Ö., Centikor, V., Özkan, M. et al.:** Evaluation of Scheimpflug imaging parameters in subclinical keratoconus, keratoconus, and normal eyes. *J Cataract Refract Surg*, 37(6); 2011: 1116–1124.
21. **Fukunda, S., Beheregaray, S., Hoshi, S. et al.:** Comparison of three-dimensional optical coherence tomography and combining a rotating Scheimpflug camera with a Placido topography system for forme fruste keratoconus diagnosis. *Br J Ophthalmol*, 97(12); 2013: 1554–1559.
22. **Gomes, J., Tan, D., Rapuano, Ch. et al.:** Global consensus on keratoconus and ectatic diseases. *Cornea*, 34(4); 2015: 359–369.
23. **Chatzis, N., Hafezi, F.:** Progression of keratoconus and efficacy of pediatric [corrected] corneal collagen cross-linking in children and adolescents. *J Ophthalmol (Thorofare, N.J.: 1995)*, 28(11); 2012: 753–758.
24. **Romano, V., Vinciguerra, R., Arbabi, E. et al.:** Progression of Keratoconus in Patients While Awaiting Corneal Cross-linking: A Prospective Clinical Study. *J Cataract Refract Surg (Thorofare, N.J.: 1995)*, 34(3); 2018: 177–180.
25. **Gore, D., Shortt, A., Allan, B.:** New clinical pathways for keratoconus. *Eye (London, England)*, 27(3); 2013: 329–339.
26. **O'Brat, D., Chan, E., Samaras, K. et al.:** A randomised, prospective study to investigate the efficacy of riboflavin/ultraviolet A (370 nm) corneal collagen cross-linkage to halt the progression of keratoconus. *Br J Ophthalmol*, 95(11); 2011: 1519–1524.
27. **Wittig-Silva, Ch., Whiting, M., Lamoureux, E. et al.:** A randomized controlled trial of corneal collagen cross-linking in progressive keratoconus: preliminary results. *J Cataract Refract Surg (Thorofare, N.J.: 1995)*, 24(7); 2008: S720–725.
28. **Hersh, P., Greenstein, S., Fry, K.:** Corneal collagen crosslinking for keratoconus and corneal ectasia: One-year results. *J Cataract Refract Surg*, 37(1); 2011: 149–160.
29. **Epstein, R., Chiu, Y., Epstein, G.:** Pentacam HR criteria for curvature change in keratoconus and postoperative LASIK ectasia. *J Refract Surg (Thorofare, N.J.: 1995)*, 28(12); 2012: 890–894.
30. **Tomidokoro, A., Oshika, S., Amano, S. et al.:** Changes in anterior and posterior corneal curvatures in keratoconus. *Ophthalmology*, 107(7); 2000: 1328–1332..
31. **De Sanctis, U., Loiacono, C., Richiardi, L. et al.:** Sensitivity and specificity of posterior corneal elevation measured by Pentacam in discriminating keratoconus/subclinical keratoconus. *Ophthalmology*, 115(9); 2008: 1534–1539.
32. **Mahmoud, A., Nunez, M., Blanco, C. et al.:** Expanding the cone location and magnitude index to include corneal thickness and posterior surface information for the detection of keratoconus. *Am J Ophthalmol*, 156(6); 2013: 1102–1111.
33. **Kanellopoulos, A., Asimellis, G.:** Revisiting keratoconus diagnosis and progression classification based on evaluation of corneal asymmetry indices, derived from Scheimpflug imaging in keratoconic and suspect cases. *Clin Ophthalmol (Auckland, N.Z.)*, 7; 2013: 1539–1548.
34. **Amsler-Krumeich Classification for Grading Keratoconus – OphthaClass [online].** [vid. 2018-07-11]. Dostupné z: <http://ophthaclassification.altervista.org/krumeichclass/>
35. **Duncan, J., Belin, M., Borgstorm, M.:** Assessing progression of keratoconus: novel tomographic determinants. *Eye and Vision*, 3; 2016. [vid. 2018-07-16].
36. **Maguire, L., Klyce, D., McDonald, M. et al.:** Corneal topography of pellucid marginal degeneration. *Ophthalmology*, 94(5); 1987: 519–524.
37. **Sridhar, M., Mahesh, S., Bansal, K. et al.:** Superior pellucid marginal corneal degeneration. *Eye (London, England)*, 18(4); 2004: 393–399.
38. **Sinjab, M., Youssef, L.:** Pellucid-like keratoconus. *F1000Research*, 1; 2012: 48.
39. **Sridhar, M., Mahesh, S., Bansal, A. et al.:** Pellucid marginal corneal degeneration. *Ophthalmology*, 111(6); 2004: 1102–1107.
40. **Hassan, Z., Nemeth, G., Modis, L. et al.:** Collagen cross-linking in the treatment of pellucid marginal degeneration. *Indian J Ophthalmol*, 62(3); 2014: 367.
41. **Do I See Keratoconus or PMD? [vid. 2018-07-17].** Dostupné z: <https://www.reviewofoptometry.com/article/do-i-see-keratoconus-or-pmd>
42. **Crab claw pattern on corneal topography: pellucid marginal degeneration or inferior keratoconus? Eye. 22. září 2017 [vid. 2018-07-17].** Dostupné z: <https://www.nature.com/articles/eye2017198>