

VERTIKÁLNÍ STRABISMUS – INDIKACE OPERAČNÍCH TECHNIK DOLNÍHO PŘÍMÉHO SVALU

SOUHRN

Cíl: seznámit s operačními technikami ve vlastní modifikaci řešící stavu hypotropie s poruchou elevace či hypertropie s poruchou deprese.

Metodika: Operační technika cul-de-sac patří k operacím s fixovanými nastavitelnými stehy z nevstřebatelného šicího materiálu. Jsou vedeny rovnoběžně z obou vrcholů původního úponu dolního přímého svalu. Zauzlení stehů je provedeno v odstřiženém svalu a původním úponem vede pouze oblouk stehu. Při „protisměrné“ transpoziční operaci podle Knappa jsou úpony horizontálních přímých svalů fixovány na úrovni dolního přímého svalu. Autor zařadil jejich grafická schémata.

Vlastní sestava: Na Oční klinice FN Královské Vinohrady v Praze byla v letech 1996 – 2014 provedena uvolňující operace dolního přímého svalu metodikou cul-de-sac na 49 očích. Indikací byla dvojité paréze elevátorů u 31 pacientů, syndrom vrozené fibrózy u 15 nemocných a ve 3 případech se jednalo o endokrinní orbitopatii. V letech 2015 a 2016 byla indikována „protisměrná“ Knappova transpozice dvakrát pro parézu dolního přímého svalu. Poprvé se jednalo o kongenitální formu, histologicky byla zjištěna atrofie příčně pruhovaného svalu s hypertrofií kolagenu. Podruhé traumatická forma vznikla po úrazu orbity.

Výsledky: U 18 dětí předškolního věku s dvojitou parézou elevátorů a třech dospělých nemocných s endokrinní orbitopatií bylo zajištěno dostatečné uvolnění dolního přímého svalu operací cul-de-sac s praktickou obnovou elevace oka. U starších dětí a dospělých s dvojitou parézou elevátorů a také u všech nemocných se syndromem vrozené fibrózy se musel pro obnovu motility ve vertikále doplnit postup klasickou transpozicí horizontálních přímých svalů podle Knappa k úponu horního přímého svalu. Indikaci zařazení této transpozice ovlivňoval stupeň fibrotizace dolního přímého svalu dané věkem. U obou případů parézy dolního přímého svalu zajistila „protisměrná“ transpozice podle Knappa praktické vymizení hypertropie. Vyrovnání postavení očí bez diplopie při přímém pohledu byla zajištěna pomocí prizmatické korekce.

Závěr: K uvolnění fibroticky změněného dolního přímého svalu u dvojité parézy elevátorů, syndromu vrozené fibrózy i endokrinní orbitopatie byla nezbytná operace nastavitelnými stehy podle našich zkušeností technikou cul-de-sac ve vlastní modifikaci. Zásadní význam pro řešení vertikální deviace paretického původu měla transpoziční operace podle Knappa, a to klasická nebo „protisměrná“ ve vlastní modifikaci.

Klíčová slova: dvojité paréze elevátorů, endokrinní orbitopatie, nastavitelné stehy, syndrom vrozené fibrózy, transpoziční operace podle Knappa, vertikální strabismus

SUMMARY

VERTICAL STRABISMUS – THE INDICATION OF RECTUS INFERIOR MUSCLE SURGERY TECHNIQUES

Aid: Familiarize themselves with the operating techniques in their own modulation to solve hypotropic states with elevation or hypotropic states with depression.

Methods: Surgery technique “cul-de-sac” is a procedure with fixed adjustable sutures (non-absorbable suture), which are guided in parallel on both peaks original insertion of inferior rectus muscle. The node itself of suture is done in cutting the muscle and through the original insertion only leads arc suture. During „counterclockwise transposition“ procedure sec. Knapp, the horizontal rectus muscles are fixed at the straight inferior rectus muscle level. The author included their graphical diagrams.

Material: At the Department of Ophthalmology in the Faculty Hospital Královské Vinohrady in Prague (Czech Republic, EU) in the years 1996 - 2014 a release relaxing operation of the inferior rectus muscle by the technique “cul-de-sac” on 49 eyes. Indication was double elevator palsy in 31 patients, congenital fibrosis of the extraocular muscles in 15 patients and in 3 cases, it was thyroid eye disease. “Counterclockwise transposition” procedure sec. Knapp was indicated twice for paresis of the inferior rectus muscle in 2015 and 2016. For the first time, it was a congenital form. It was detected histologically atrophy of stripped muscle with hypertrophy collagen. The second traumatic form was formed after an orbital injury.

Results: We provided adequate relaxation of the inferior rectus muscle and practical restoration of eye elevation by the technique “cul-de-sac” in 18 preschool children with the double elevator palsy and three adult patients with thyroid eye disease. We had to restore motility

Krásný J.

Oční klinika FN Královské Vinohrady,
Praha
přednosta: doc. MUDr. P. Studený, PhD,
MHA

Autor práce prohlašuje, že vznik i téma odborného sdělení a jeho zveřejnění není ve střetu zájmů a není podpořeno žádnou farmaceutickou firmou.

Poděkování MUDr. Josefu Šachovi za umožnění zveřejnění výsledku histologického vyšetření, které bylo náplní jiného našeho společného sdělení ve Folia strabologica et neuroophthalmologica.

Předneseno na 13. Symposiu dětské oftalmologie v Luhačovicích (2017) a na 6. Trendech dětské oftalmologie a strabologie v Litomyšli (2018).

Věnováno památce prim. MUDr. Ladě Hromádkové (21. 12. 1932–26. 12. 2017), spoluautorce monografie zlaté éry české strabologie.



Do redakce doručeno dne: 20. 4. 2018
Do tisku přijato dne: 5. 9. 2018

MUDr. Jan Krásný
Oční klinika FN Královské Vinohrady
100 34 Praha 10
jan.krasny@fnkv.cz

to complete the procedure by classical transposition procedure sec. Knapp of both horizontal rectus muscles to the direct superior rectus muscle in elderly children and adults with the double elevator palsy, as well as in all patients with the congenital fibrosis of the extraocular muscles. Indicate the inclusion of this transposition influenced the degree of fibrotic rectus inferior muscle given by age. "Counterclockwise transposition" procedure sec. Knapp ensured the practical disappearance hypertropie in both cases of paresis of the inferior rectus muscle. The alignment of the position of the eyes without diplopia in the direct view was ensured by prismatic correction.

Conclusions: To release the fibrotically altered inferior rectus muscle in the double elevator palsy, the congenital fibrosis of the extraocular muscles and the thyroid eye disease, the operation of adjustable sutures was necessary in accordance with our experience with the technique "cul-de-sac" in its own modification. The transposition procedure sec. Knapp, either classical or "counterclockwise" in its own modification, was of paramount importance for the solution of the vertical deviation of a paretic ethiology.

Key words: adjustable sutures, congenital fibrosis of the extraocular muscles, double elevator palsy, thyroid eye disease, transposition procedure sec. Knapp, vertical strabismus

Čes. a slov. Oftal., 74, 2018, No. 4, p. 132-139



ÚVOD

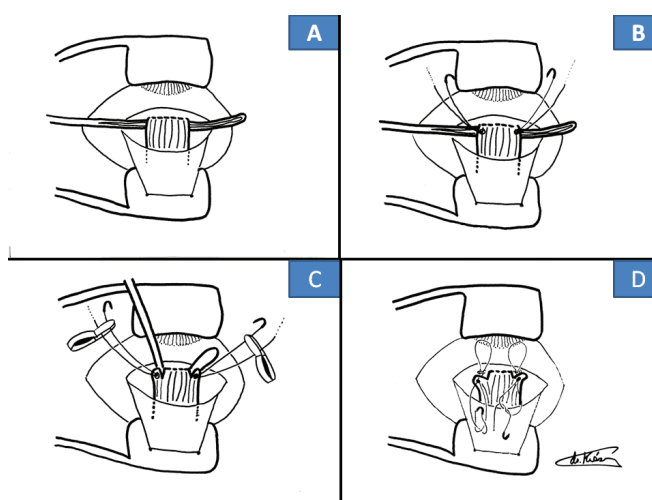
Vertikální strabismus má mnoho klinických obrazů a projevů, vertikální deviace jsou i součástí paréz hlavových nervů ovládající motilitu očí. Chirurgické řešení nebývá jednoduché, kombinuje řadu operačních technik. Ve svém sdělení se chceme soustředit na operační techniky na dolním přímém svalu, kterými lze ovlivnit poruchu elevace i deprese oka u některých diagnóz a to i na základě rozboru dřívějších zkušeností.

METODIKA

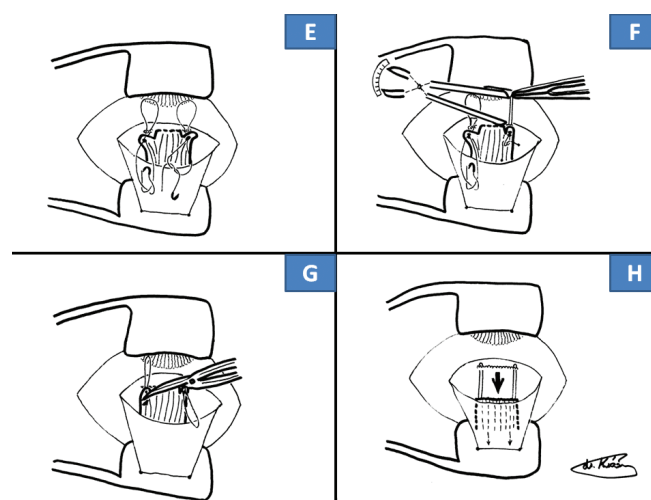
Operační technika cul-de-sac (Obrázek 1 a 2) – vlastní úprava

Po podstříknutí spojivky v dolních kvadrantech bulbární spojivky roztokem BSS provádíme její nástřih 3–4 mm od limbu ve tvaru rovnoramenného lichoběžníku. Do vrcholu odklopeného laloku zakládáme dočasné fixační stehy, které slouží odklopením bulbární spojivky k dobré orientaci v ope-

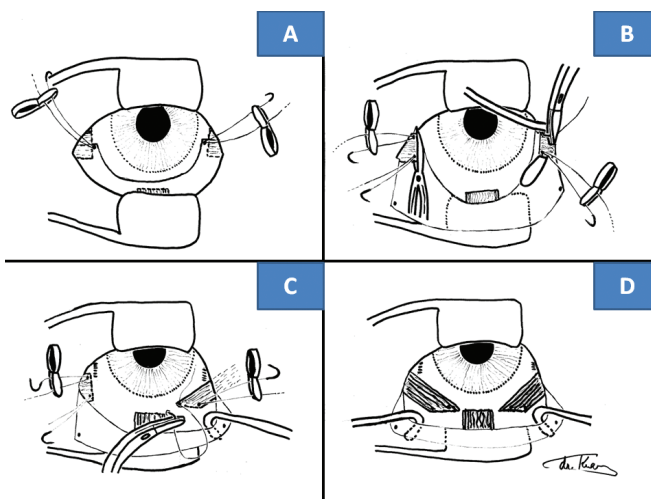
račním poli a na závěr operace k optimální fixaci spojivky při jejím uzávěru. Dolní přímý sval v celku neuvolňujeme z důvodu ochrany Lockwoodova ligamenta. Pod úpon zavádíme pouze Davielovu lžičku, což nám umožní přesné založení stehů z nevstřebatelného šicího materiálu Ethibond 5-0. Stehy jsou od obou okrajů úponu fixovány do 1/8 její šíře. Potom sval s upevněným stehem odstřížením těsně u skléry uvolníme do maximálně 1/6 šíře úponu z obou stran, střední část zůstane stále pevně fixována, a to v cca 2/3 šíře úponu. Následně prošíváme původní úpon tak, že nad ním vytváříme kličku stehu a pak je steh znovu protažen do odstříženého úseku úponu. Tento postup opakujeme i na druhé straně. Při dotažení k původnímu úponu změříme kličku v propočítaných mm, kdy 1 mm odpovídá 3 pdpt. Takto nadóuzujeme výkon, většinou se indikace pohybuje mezi 6 až 8 mm, maximálně 9 mm. Pevně uzlíme v původní fixaci, také oboustranně. Po opatrném odstřížení svalu v centrální části původního úponu se sval uvolňuje na této dvojici stehů i s obaly tenonkové membrány do hloubky. Spontánnímu pohybu napomáhá



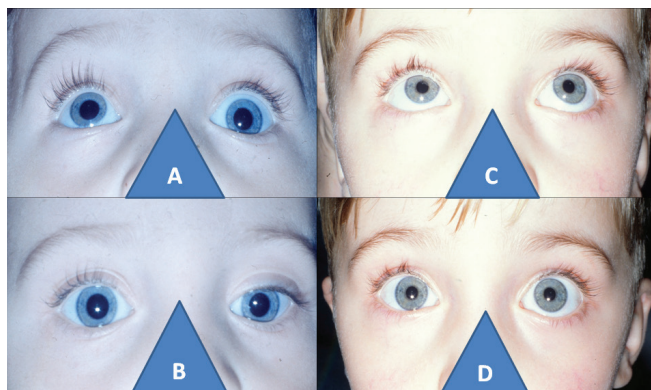
Obrázek 1. Operační technika cul-de-sac: zavedení Davielovy lžičky (A), založení stehů z Ethibondu 5-0 (B), odstřížení svalu se stehy těsně u skléry (C), zpětné prošití do původního úponu (D)



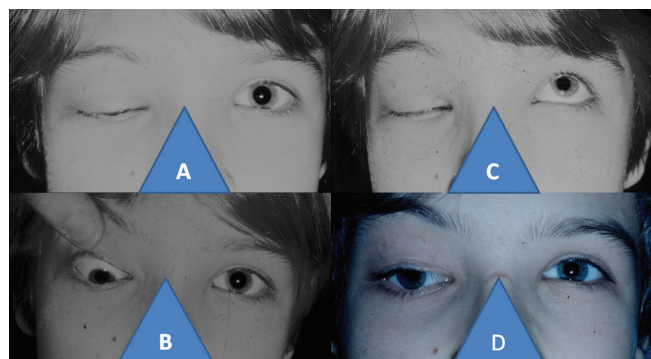
Obrázek 2. Operační technika cul-de-sac: protažení stehu do odstříženého úponu (E), změření kličky stehu, jeho fixace (F), odstřížení střední části úponu (G), spontánní uvolnění svalu (H)



Obrázek 3. Operační technika „protisměrné“ transpozice podle Knappa: rozsah nástřihu bulbární spojivky (A), fixace stehů a odstřížení horizontálních přímých svalů (B), fixace horizontálního přímého svalu u úponu dolního přímého svalu (C), zafixování obou horizontálních přímých svalů v úrovni úponu dolního přímého svalu (D)



Obrázek 4. 3-letý chlapec s levostrannou párezou elevátorů: porucha elevace vlevo (A) při stejnostranné hypotropii před operací cul-de-sac (B), a oboustranně volná elevace (C) s paralelním postavením očí po dvou letech od operace (D)



Obrázek 5. 11-letá dívka s pravostranným syndromem kongenitální fibrózy: uzavřena oční štěrba vpravo (A), hypotropie vpravo při pasivním otevření oční štěrby (B), nulová schopnost otevření oční štěrby vpravo při snaze o elevaci (C), postavení horního víčka a bulbu vpravo po čtyřech letech od komplexního trojnásobného operačního postupu podle cul-de-sac, podle Knappa, podle Foxe (D)

fibrotická vlastnost tohoto svalu v rámci základních diagnóz, což umožní jeho zafixování v dané vzdálenosti a nevstřebatelný materiál stehu zabrání jeho „sklouznutí“ do hloubi orbity. Spojivku uzavřeme dvěma zanořenými stehy ze vstřebatelného materiálu Vicryl 7-0.

Operační technika protisměrné transpozice podle Knappa (Obrázek 3) – vlastní úprava

Po podstříknutí spojivky v obou dolních kvadrantech bulbární spojivky roztokem BSS provádíme její nástřih 3–4 mm od limbu ve tvaru oblouku zasahující až před úpony horizontálních přímých svalů. Následuje horizontální nástřih na obou koncích směrem nad úpony těchto svalů. Do vzniklých vrcholů odklopeného laloku zakládáme dočasné fixační stehy, které slouží odklopením bulbární spojivky k dobré orientaci v operačním poli a na závěr operace k optimálnímu uzavření spojivky. Dolní přímý sval neuvolňujeme z důvodu ochrany Lockwoodova ligamenta, proto také pod úpon nezavádíme hák. Vypreparujeme úpony obou horizontálních svalů na háku klasicky jako u jejich retropozice s obdobným založením stehů Vicryl 6-0. Svaly odstříhneme fixované na stezích a po té je přišijeme ke sklěře u úponu dolního přímého svalu. Nejdříve fixujeme jejich dolní okraje 1–2 mm od příslušného okraje tohoto svalu ve stejné úrovni. Horní okraje horizontálních svalů ukotvíme periferněji v horizontální ose jdoucí vrcholem úponu dolního přímého svalu. Spojivku uzavřeme dvěma suturami ve vrcholech a dalšími dvěma až třemi mezi nimi vstřebatelným šicím materiálem Vicryl 6-0, a to vždy zanořenými stehy, aby byla zachována kontinuita bulbární spojivky.

Vlastní soubor (materiál)

Operační techniku cul-de-sac jsme využívali k uvolnění dolního přímého svalu ve třech indikacích: dvojité paréze elevátorů, endokrinní orbitopatie a syndrom vrozené fibrózy.

V letech 1996 – 2014 jsme operaci indikovali u 49 očí dětí, mladistvých i dospělých pacientů ve věku 3 až 47 let, medián 15,5 roku. U 18 nemocných převážně v předškolním věku jsme ji použili samostatně u jednostranné parézy elevátorů (Obrázek 4).

Také jsme operovali 3 dospělé pacienty s endokrinní orbitopatií, v jejímž obraze byla hypotropie pro trakci dolního přímého svalu. U zbývajících 28 očí s dvojitou parézou elevátorů jsme byli nuceni kombinovat uvolnění dolního přímého svalu s transpozicí obou horních přímých svalů podle Knappa. Jednalo se o starší děti a dospělé u 13 očí s dvojitou parézou elevátorů a o 15 operací očí u pacientů se syndromem vrozené fibrózy ve všech věkových skupinách.

U syndromu vrozené fibrózy jsme komplexní operační postup vždy doplnili o závěsnou operaci ptózy podle Foxe (Obrázek 5).

Operační techniku protisměrné Knappovy transpozice jsme indikovali zatím jen dvakrát, pro rozbor daného problému jsou zařazeny podrobné kasuistiky.

Kasuistika 1 (Obrázek 6)

V květnu 2011 byl přijat tříletý chlapec s pracovní diagnózou kongenitálního pravostranného strabismu sursoaductoria k oslabení vnitřního přímého a dolního šikmého svalu.

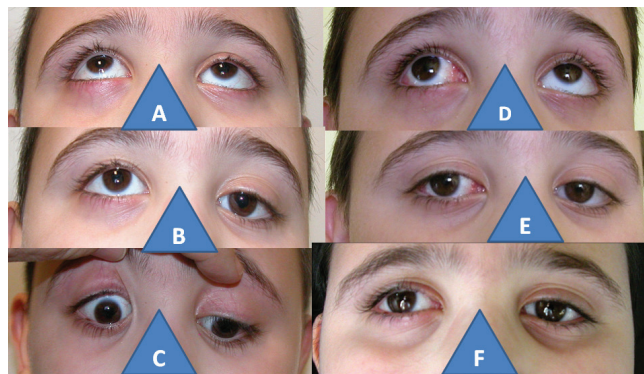
Anamnestické údaje potvrdily nález od narození bez závažného postižení a úrazu dané orbitální oblasti. V rámci spolupráce bylo možno určit jedinečně výraznou pravostrannou sursumadukci (cca +12 st. a 10 st. hypertropie). Indikovali jsme elongaci podle Gonina – Hollwicha na vnitřním přímém svalu 5 mm a parciální trojnásobnou myotomii dolního šikmého svalu elektrokauterem podle Romera – Martineze. Byl i nadále sledován, v roce 2013, tedy ve čtyřech letech, lehce nakláněl hlavu k levému rameni. Při fixaci OL, OP bylo v cca 30 pdpt hypertropii a naznačené microesotropii, v disociaci až +6 pdpt. Při elevaci bylo OP výrazně výše, zatímco vázla deprese. Vyšetření na troposkopu pro nespolehlivost nebylo provedeno, nebylo tedy možno určit versní složku úchytky. Stereoskop: potlačoval vjem OP, podle Randota byl bez stereopse, VOP 0,8 nat., VOL 1,0. nat. Zvažovali jsme alternující sursumadukci či parézu n.IV vpravo, ale Bielschowského test byl negativní. V únoru 2016 jsme se poprvé rozhodli použít techniku transpozice obou horizontálních přímých svalů k úponu dolního přímého svalu. Při operaci jsme odhalili hypertrofickou granulační tkáň při úponu dolního přímého svalu, která vytvářela obraz jakoby dvojité hlavy svalu (Obrázek 7A). Tuto patologickou tkáň jsme odstranili.

Histologické vyšetření odhalilo jizevnaté změny fragmentu příčně pruhaného svalu obklopeného poměrně mohutnou vrstvou hustého vaziva bez patrné zánětlivé celulizace a neovaskularizace. Morfologicky obraz odpovídal hyperplastickým jizevnatým změnám, jejichž etiogenézu nelze zpětně ze samotné morfologie jednoznačně určit.

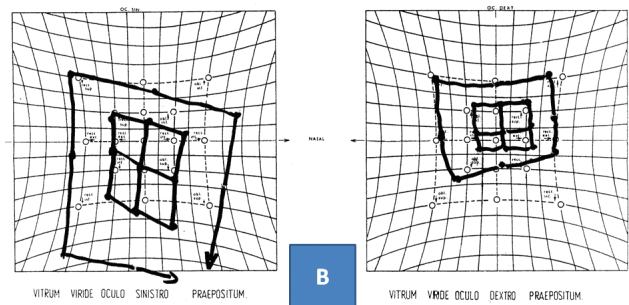
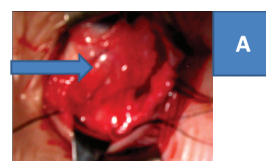
Po operaci se stav stabilizoval, postavení hlavy bylo vyrovnáno a přetrvávala hypertropie 6 pdpt s mikroexotropií - 8 pdpt jen do dálky, která se při elevaci akcentovala do V-syndromu. Deprese se neobnovila. Stereoskop vykazoval střídání vjemu, ale nález na Randotu přetrvával, tedy stále byl bez stereopse. Nasazena prizmata, která vyrovnala vertikální úchytku. VOP 0,9 s 6 pd ax. 270 st. a VOL 1,0 s 6 pd ax.. 90 st. Nález byl stabilní i po 3 letech, ve věku 9 let.

Kasuistika č. 2

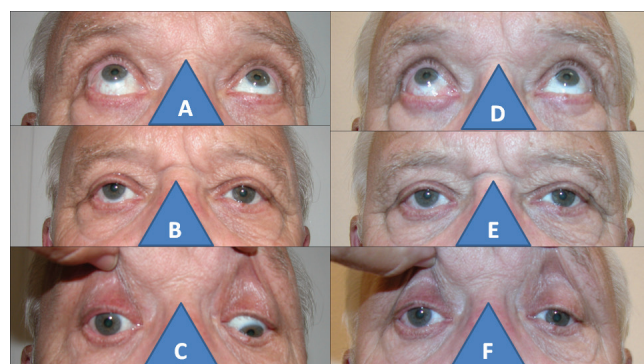
V květnu 2017 jsme podruhé provedli výše uvedenou transpozici u 67-letého muže pro mechanický strabismus vpravo na základě následku úrazu orbity, kdy byl odtržen dolní přímý sval. Na jiném klinickém pracovišti byl stav vertikální diplopie řešen retropozicí horního přímého svalu. Udával šikmou vertikální diplopii, Fixoval trvale OL, OP shora 8 – 12 pdpt a konvergentním mikropohybem, v motilitě bylo OP výrazně výše při elevaci a zcela vázla deprese. Troposkop: obj. úhel +3 st. a 4 st. hypertropie OP bez torzní složky. Ortoptický rozbor potvrdil na Worthových světlech, Bagoliniho sklech i stereoskopu vertikální diplopii a Randot nepotvrdil stereopsi. Hessovo plátno prokázalo (Obrázek 7 B) primární hypertropii s microesotropií vpravo s nejmenšími čtverci obou depresorů, sekundárně byla levostranná hypotropie obráceného směru o nejméně dvojnásobné ploše. VOP 0,7 s +1,0/+1,0 ax. 160 st. a VOL 1,0 s +1,25/-0,5 ax. 95 st., prizmatická korekce nepomáhala. Po operaci se stav upravil na paralelní postavení bez diplopie, ale pouze v přímém pohledu na nahoru s prizmatickou korekcí. VOP 0,8 s +2,0/1,0 ax. 65 s 7pd ax. 265 st. a VOL 1,0 s +1,0/-0,5 ax.



Obrázek 6. 6-letý chlapec s kongenitální parézou dolního přímého svalu vpravo: zvýšení elevace vpravo (A), hypertropie vpravo (B), neschopnost vyrovnat elevaci (C), prakticky rovná elevace po operaci s následným V-syndromem (D), prakticky paralelní postavení očí po operaci (E), nález je identický i po třech letech od operace (F)



Obrázek 7. Diagnostická rozvaha u paréz dolního přímého svalu: hypertrofická patologická tkáň u úponu dolního přímého svalu – šipka (A), nález na Hessově plátně – pravostranná hypertropie a sekundární hypotropie o dvojnásobné ploše vlevo



Obrázek 8. 67-letý muž s poúrazovou parézou dolního přímého svalu vpravo: zvýšená elevace vpravo (A), hypertropie vpravo (B), nulová deprese vpravo (C), normalizace elevace po operaci (D), paralelní postavení očí po operaci (E), pouze náznak deprese po operaci vpravo (F)

95 s 8 pD ax.165 st. V motilitě již bez hypertropie a deprese jen mírně zlepšila. V říjnu téhož roku se objevila sítnicová komplikace při diagnóze: Foramen maculae lutae, kde nebylo možnost vyloučit tento stav jako pozdní komplikaci kontuze oka v rámci poranění orbity. Na zdejšího pracovišti byla provedena pars plana vitrektomie. V březnu 2018, po půl roce po zadněsegmentové operaci byl VOP 0,5 – 0,66 s danou korekcí, prizmatická korekce nemá již absolutní efekt, neboť obraz se vlní pro ztrátu fotoreceptorů.

VÝSLEDKY

Velice uspokojivý výsledek operační techniky „cul-de-sac“ byl u tří dospělých pacientů s endokrinní orbitopatií, postavení bulbů se vyrovnalo do paralelního postavení a obnovila se prakticky i elevace. Pro parézu elevátorů platilo, čím byla indikace v časnějším věku, tím byl výsledkem optimálnější, tzn., že porucha elevace byla podmíněna především blokem dolního přímého svalu a s ještě neúplným postižením elevátorů. Tento stav ukazoval na důležitou funkci dolního přímého svalu, či spíše na jeho fibrotický stav daný vývojem ve věkovém faktoru, který se komplexně podílel na stavu parézy elevátorů. Nemuseli jsme proto přistupovat k doplňujícímu výkonu transpozici operace podle Knapp, což platilo vždy pro děti předškolního věku. U školních dětí i dospělých tato transpozice vždy elevaci obnovila v různém rozsahu. U syndromu vrozené fibrózy za optimální výsledek bylo hodnoceno obnovení praktického vyrovnaného postavení očí ve vertikále a poloha hlavy bez záklonu u oboustranných forem, úprava elevace nad horizontálu i přes použití klasické transpozici operace horizontálních přímých svalů podle Knappa byla neúplná, neboť bulbus přetáhl střední čáru v horizontále minimálně.

Hodnocení „protisměrné“ Knapovy operace nelze přesně při pouhých dvou operacích uzavřít, ale postavení očí se v horizontále prakticky vyrovnalo a patologická elevace výrazně, i když úplně neustoupila.

ZÁVĚR

K uvolnění fibroticky změněného dolního přímého svalu u dvojité parézy elevátoru, syndromu vrozené fibrózy i endokrinní orbitopatie byla nezbytná operace nastavitelnými stehy podle našich zkušeností technikou cul-de-sac ve vlastní modifikaci. Stav dolního přímého svalu určoval doplňující indikaci klasické transpozici techniky podle Knappa.

Zásadní význam pro řešení vertikální deviace paretického původu měla transpozici operace podle Knappa, a to klasická nebo „protisměrná“ ve vlastní modifikaci. Nově uvedené obě operační techniky rozšiřují paletu možných chirurgických výkonů u strabismu.

DISKUSE

První zmínka o chirurgickém řešení vertikálního strabismu se v Československé oftalmologii objevují na přelomu 50.

a 60. let minulého století [25], ještě před zavedením transpozici operace podle Knappa a operačních technik nastavitelnými stehy. Až v novém tisíciletí se opět vertikální strabismus dostal do zájmu oftalmologů našeho regionu, a to jako problematika řešení disociované vertikální deviace (DVD) [23], která je i náplní některých pedoofthalmologických česko-slovenských zasedání s výstupy v supplementech Folia strabologica et neurooftalmologica [5,24,30,32].

Vertikální strabismus má ve svém klinickém obraze vertikální deviace různého rozsahu i charakteru, které lze dělit na tři skupiny a dvě samostatné jednotky. Do kongenitálních forem patří jednostranná i oboustranná paréza horního šikmého svalu na základě vrozené parézy n. trochlearis, dále je to dvojitá paréza elevátorů a paréza dolního šikmého svalu, která je zvažovaná v diferenciatní diagnóze s Brownovým syndromem. Rovněž vrozené strukturální změny jsou příčinou Brownova syndromu, syndromu vrozené fibrózy, vzácná je sekundární vertikální deviace u Duanova syndromu a raritní je absence dolního přímého svalu, která ale musí být prokázána na MR. Získaná forma vertikálního strabismu se může projevit jako Brownův syndrom či paréza horního šikmého svalu, podílí se zánětlivé procesy v orbitě a paréza dolního přímého svalu po traumatu orbity. Samostatně stojí DVD a hyperfunkce dolního šikmého svalu (IOOA) [1]. Vertikální deviace podmíněné postižením jednotlivých šikmých svalů se projevují jen ve směru jejich funkce. Plný rozsah postižení vertikálního strabismu ve všech pohledových směrech při elevaci či depresi patří do obrazu DVD, dvojité parézy elevátorů či syndromu vrozené fibrózy [7,38] a paréza dolního přímého svalu na základě traumatického postižení [35]. Námi pozorovaná kongenitální forma parézy dolního přímého svalu projevující se hypertropií a poruchou deprese oka je zcela raritní. Svědčí proto, že nebyla zařazena do podrobného rozboru výše uvedených celkem 17 vertikálních deviací [1]. Moderní rozsáhlé zahraniční monografie ji také neuvádějí [7,38]. Rovněž český osmnáctiletý rozbor operací strabismu tuto diagnózu nepotvrdil u celkem 2248 operovaných očí [14]. Zmínku o ní, včetně návrhu operačního řešení, lze nalézt v dosud nepřekonané české monografii docentky Divišové a kolektivu [3], která se stala inspirací k našemu operačnímu postupu. Histologická verifikace potvrdila hypertrofické jizevnaté změny příčně pruhozaného svalu u mladšího pacienta (kasuistika č. 1) [19], a to na rozdíl od jizevnatých změn tři roky po operaci strabismu technikou hang-back (jiné pracoviště), které se projevily snopcovitě uspořádaným kolagenním vazivem bez svaloviny s mírnou vaskularizací a celulizací [16]. Změny struktury svalu byly tedy dlouhodobé, nebylo možno vyloučit vrozený podklad. Druhé naše pozorování (kasuistika č. 2) poúrazové jednostranné hypertropie s porušenou depresí a vertikální diplopií souvisela s poúrazovým poškozením dolního přímého svalu a je popisována při ztrátě, laceraci či denervaci tohoto svalu [35] či jako jeho možná poúrazová paréza [1]. Potvrdil to nález na Hessově plátně, primární hypertropie postiženého oka se sekundární druhostrannou hypotropií o větší ploše. Porucha deprese bývá dále popisována při zadní zlomenině orbity a myastenii. Porucha elevace také souvisí s endokrinní orbitopatií, blow-out frakturou, ale i myastenii [35].

DVD představuje nejčastější hyperdeviaci u dětí, jehož teorie je v celku obskurní [6]. Je nutno rozlišit DVD a IOOA. DVD je supranukleárního původu a má konkomitantní vztah, zatím co IOOA je nukleárního původu s inkomitantním vztahem. DVD, byla dříve označovaná také jako alternující sursumdukce či disociovaná vertikální divergence [3], s tímto termínem se můžeme v literatuře setkat i dnes [6]. DVD charakterizuje spontánní uvolnění oka nahoru při jeho zakrytí, při únavě či nepozornosti jsou rozrušeny binokulární funkce. Po opětovném zafixování se oko vrací zpět, sekundární úchylka je stejného směru [3]. Deprimované oko je suprimované, čímž se předchází diplopii [3,6,36]. IOOA se projevuje zvýšenou elevací jen v addukci, bývá u V-pattern strabismu, což se projeví hypofunkcí antagonisticky působícího horního šikmého svalu. Obě tyto klinické jednotky souvisí s kongenitální esotropií a vzájemně se mohou kombinovat [34]. Velice účinnou metodikou omezující DVD je anteriorizace dolního šikmého svalu a byla poprvé použita na konci 80. let minulého století [20], postup je aktuální i v současnosti u kongenitální esotropie i exotropie s předpokladem je spoluúčast hyperfunkce tohoto svalu [39]. Jedná se o jeho retropozici o 8 – 14 mm a antepozici úponu k temporálnímu okraji dolního přímého svalu podle profesora Finka [3]. Tato operační technika výrazně posiluje konvergentní souhyb, což může být nevýhodou při zbytkové esotropii. Na bratislavské klinice v letech 1998 až 2002 bylo řešeno 100 očí pro DVD. Nečastějším jejich výkonem byla retropozice horního přímého svalu a přední transpozice dolního šikmého svalu nebo-li anteriorizace. Celkově hodnotili úspěšnost na 75% [5]. Z celkového počtu 934 vertikálních deviací v období let 1985 až 2001 tvořilo DVD 29% a IOOA 31% [1]. Brněnští autoři v několika studiích uvádějí vždy celkem 82 očí opeřovaných pro DVD, často i spojených s IOOA. Využívali ke srovnání dvě operační techniky anteriorizace dolního šikmého svalu a jeho myectomie [24,30,32,33]. Celkově prokázali stejnou účinnost obou operačních technik, prokázali rozdíl mezi předoperační a pooperační úchylkou, dávkování anteriorizace bylo přesnější a výskyt sekundární IOOA méně častý ve srovnání s myectomií [34]. Při řešení DVD jednoznačně jsme preferovali výkony na dolním šikmém svalu. Při řešení kongenitální esotropie s přítomnou hyperfunkcí dolního šikmého svalu jsme oslabili vnitřní přímé svaly dózovatelnou elongací podle Gonina-Hollwicha v kombinaci s trojnásobnou parciální myotomií dolního šikmého svalu elektrokauterem podle Romera-Martinezze při jedné anestézii u 115 očí z celkového počtu 211 operací strabismu sursoadduktorius [12], což blokovalo rozvinutí DVD či její výrazné oslabení. S tímto výkonem máme dlouholeté výborné zkušenosti, neboť nemá vliv na konvergenci, navíc principem je denervace svalu, čímž zůstává jeho cyklická složka extorze [15]. Proto jsme jej uplatňovali i u IOOA, která se výrazněji projevila až po operaci kongenitální esotropie u dalších 96 očí [12].

Dvojitá paréza elevátorů je vrozené jednostranné onemocnění se současnou obrnou horního přímého a dolního šikmého svalu na jednom oku. Terminologickým synonymem tohoto stavu je monocular elevation deficiency (MED) [7]. Etiologicky se uvažuje, že dvojitá paréza elevátorů je vlastně podmíněna pouze dlouhodobě trvající parézou dol-

ního přímého svalu [35], což potvrdil náš rozbor použitých operačních technik v závislosti na věku, tedy takto ovlivněný vývoj změn dolního přímého svalu ve smyslu postupné fibrotizace. Příčinou může být také supranukleární obrna na základě výbavnosti automatických a reflexních pohybů a nálezu na EMG [22]. Pacienti v úsilí o binokulární vidění zakládají hlavu. Bulbus nepřekročí střední čáru při snaze o elevaci, ale Bellův fenomén je zachován a horní víčko má normální funkci. Objevuje se pseudoptóza, kde šíře oční štěrby odpovídá hypotropii oka. Při snaze o elevaci se objevuje retrakce horního víčka. Při převzetí fixace paretickým okem se projeví výrazná sekundární úchylka obráceného směru s eventuálním omezením Bellova fenoménu [22,23].

Syndrom vrozené fibrózy bývá častěji oboustranný než jednostranný. Je označován také jako vrozená stacionární zevní oftalmoplegie vždy v oboustranné podobě na podkladě autozomální dědičnosti. Kombinuje v sobě parézu elevátorů vyznačující se hypotropií s excesem konvergence a ptózou s vyhlazenou orbitopalpebrální rýhou, součástí bývá i hypomimie [23]. V anglosaské literatuře se označuje jako congenital fibrosis of extraocular muscles (CFOEM) [29].

Základní volbou operačního postupu je uvolnění dolního přímého svalu, který může být fibroticky změněný. Technika „nastavitelných stehů“ je doporučována u vertikálního strabismu při endokrinní orbitopatii [26,38] nebo u paréz elevátorů [11,38] a také při překonání ektázií skléry či silikonových plomb u zevních operací odchlípení sítnice [2,38]. Indikací této operační techniky byly i paretické strabismy: u parézy n. IV bylo takto řešeno uvolnění druhostranného dolního přímého svalu. Oslabení vnitřního přímého svalu bylo indikováno u Duanova syndromu a parézy n. VI. po Jensenově transpozici [4].

Nezávisle byla operace „adjustable sutures“ poprvé popsána Scottem [27] a Rosenbaumem [26] již v roce 1977. Při těchto operacích byly stehy již vedeny středem úponu 2 mm rozestupu a zde pod spojivkou fixovány [4]. Vývoj této operační techniky je spojen také s jménem profesora Nelsona v roce 1982 v podobě cul-de-sac techniky se paralelními stehy vyvedeným nad spojivku, což umožňovalo eventuální pooperační manipulaci [21]. Naši operační techniku jsme upravili proti klasické metodice [21] v těchto následujících podrobnostech: používali jsme nevstřebatelný šicí materiál a především jsme nefixovali stehy přes spojivku, ale naopak až v uvolněném svalu, což umožnilo, že i původní úponu zůstal rovněž bez uzlu. Zásadní shoda byla v paralelním vedení stehů na okraji úponu, zaručující plné rozvinutí nového úponu. Tímto se operační postup významně liší od operační techniky „hang-back“ zavedené později [38], kde stehy jsou vyvedeny ve středu původního úponu, kde jsou fixovány přes spojivku, což umožňuje pooperační úpravu nastavení. Tímto trojúhelníkem vzniká prověšení svalu, který následně zvětší kontakt svalu se sklérou a plošný rozsah nového úponu [16]. Autor této techniky vycházel z předchozího svého operačního postupu nastavitelného stehu, užívajícího trakční podspojivkový steh s volnou nastavitelností. Byl řešen ve fornixu spojivky, což vyvolávalo minimální jizevnatou reakci pro pohodu pacienta po operaci [37]. Problematika operativy nastavitelných stehů či bez jejich využití byla řešena i ve

studii operací strabismu u endokrinní orbitopatie s potvrzením výhodnosti nevstřebatelného šicího materiálu oproti vstřebatelnému [9]. Tento materiál používáme od začátku zavedení techniky cul-de-sac. Výhodnost volně nastavitelných stehů oproti fixovaným nastavitelným stehům [9] jsme nepotvrdili. Naopak technika cul-de-sac v naší modifikaci umožňuje přesné dávkování operace podle změřené úchytky a navíc dobře rozvíjí nový úpon. Srovnání v obou studiích se opírá o malé počty pacientů [9,13], z kterých nelze činit definitivní závěry pro možnost chyby malých čísel, což neumožňuje ani statistické zpracování.

Brazílská studie hodnotila na stočlenných skupinách operaci volně nastavitelnými stehy („adjustable“) s klasickými technikami, a to s retropozicí a myektomií („non-adjustable“), u konkomitantních horizontálních strabismů. Týden po operaci byla efektivita nastavitelných stehů 90% u esotropie i exotropie oproti 60% u esotropie a jen 50% u exotropie. Po měsíci od operace byly oba operační postupy v úspěšnosti na 60% u esotropie, ale u exotropie stále převládala lepší výsledek u nastavitelných stehů, rovněž v 60% oproti 50% při použití klasického postupu. Tři měsíce po operacích byly oba postupy stejně efektivní u exotropie na necelých 50%, zatímco se u esotropie zlepšilo postavení na 70% u retropozice či myectomie, ale u nastavitelných stehů se stav již nezlepšil ani nezhoršil, zůstal na 60% [31]. Potvrzuje to již dřívější názor autorů české monografie, že s definitivním hodnocením výsledku operací na horizontálních svalech se musí čekat tři měsíce [3].

Po uvolnění dolního přímého svalu následuje s odstupem druhá fáze operačního postupu k zlepšení elevace oka. Operační technika stará 50 let byla zavedena Knappem [9]. Genialita myšlenky spočívá v mechanickém převodu funkce obou horizontálních svalů po oddělení od své původní inserce a přišitím na každou stranu inserce paretického horního přímého svalu, jak je patrné na jednoduchých schématech základních monografiích [3,8,35]. Zůstane při tom plně zachovaná funkce horizontálních svalů v této ose. Operace způsobí až 19 stupňovou korekci vertikálního svalu v primárním postavení a dovoluje 25–45 stupňů hybnost v poli maximální akce ochrnutého svalu [10]. Podrobný popis této operační techniky lze vyhledat v základních atlasech chirurgie strabismu od předních světových strabologů [8,35].

Z pohledu chirurgické tonické složky strabismu, kde se podílí mechanická úloha svalové a pojivové složky (Demer, 2007) a kladky zevních okohybných svalů (Miler, 1989) [6] je operace podle Knappa v klasické podobě i při protisměrné formě posilujícím výkonem. Tonická vlákna zde mají zásadní vliv, neboť odvalivý oblouk kontaktu se prodlužuje. Je nutno si uvědomit, že profesor Knapp takto neuvažoval. Navržený operační postup vycházel z jeho anatomických znalostí anatomie orbity. Poloha bulbu se v rámci těchto transpozicičních operací v celkové anestézii nemění. Postavení oka se upraví až po zapnutí tonické složky svalů po odeznění anestézie. Tonická složka heterotropické úchytky je dynamičtější, např. v celkové anestézii mizí [6], což platí i pro bezvědomí na všech příčně pruhovalých svalech. Faden-operace popsána Cüpresem v roce 1974 jako alternativní oslabující operací má obrácený efekt. V důsledku redukce odvalivého oblouku kontaktu omezuje tonickou složku, jestliže se fixace svalu umístí do oblouku kontaktu [6].

Druhou fází operačního postupu jsme nepoužili u dvojité paréza elevátorů u mladších pacientů, neboť fibróza dolního přímého svalu nebyla zásadní, ale u starších dětí i dospělých byla nezbytná. Transpozice podle Knappa byla nutná u všech kongenitálních fibrózních syndromů našich pacientů bez rozdílu věku spolu s operací ptózy jako třetí fází komplexního operačního postupu. Pokles víčka s vymizelou funkcí zvedáče jsme řešili pomocí frontotarzálního závěsu podle Foxe, pro který byla vyvinutá příprava alogenní hluboce zmražené fascie [16]. S tímto operačním výkonem máme úspěšné dvacetileté zkušenosti, kdy jen u 2 nemocných z celkové počtu 124 pacientů musela být provedena reoperace opět pomocí fascie pro biodegradaci implantovaného materiálu či byla doplněna o tarzoresekcí podle Fasanelly-Servata u 18 z nich, převážně u jednostranného syndromu vrozené fibrózy [17].

„Protisměrná“ transpozice horizontálních svalů podle Knappa byla vlastní modifikací klasické techniky. V dostupné literatuře (PubMed) jsme o ní nenalezli poznatky, a to ani v rozsáhlých atlasech strabologických operací nebyla uvedena [8,35]. K výkonu jsme se odhodlali po dlouhodobé úvaze, když jsme nenalezli jiné optimální řešení pro stav hypertropie s omezením deprese. Výsledek dokládá zlepšení postavení i úpravu motility postiženého oka.

LITERATURA

1. **Autrata, R., Unčovská, Hromádková, L. et al.:** Vertical deviation in children. *Folia strabologica et neuroophthalmologica*, 5; 2002 suppl. I.: 39–44.
2. **Chang, JH., Hutchinson, AK., Zhang, M. et al.:** Strabismus surgery outcomes after scleral bucking procedures for retinal reattachment. *Strabismus*, 21; 2013: 235 - 241
3. **Divišová, G. et al.:** *Strabismus*, Avicenum, Praha, 1979, 306 p.
4. **Docherty, PTC.:** Paralytic strabismus correction by adjustable suture technique, *Br J Ophthalmol*, 68; 1984: 353 – 359.
5. **Dostálek, M., Krejčířová, I.:** Chirurgické tonické složky strabismu – teoretické aspekty. *Folia strabologica et neuroophthalmologica*, 17; 2016 suppl. I.: 35.
6. **Fišerová, O.:** Disociovaná vertikálna divergencia – charakteristika a liečba. *Folia strabologica et neuroophthalmologica*, 6; 2003, suppl. I.: 45–47.
7. **Gerinec, A.:** *Detská oftalmológia*, Osveta, Martin, 2005, s. 157–196.
8. **Helveston, EM.:** *Surgical Management of Strabismus*, 4th ed., St. Louis, Mosby, 1993, 395 p.
9. **Karhanová, M., Vláčil, O., Šín, M. et al.:** Srovnání metody nastavitelných stehů versus fixační stehy při operaci strabismu u pacientů s endokrinní orbitopatií. *Ces Slov Oftal*, 68; 2012: 207–213.
10. **Knapp, P.:** Vertical transposition of the horizontal rectus muscles for the elimination of vertical strabismus, *Trans Am Ophthalmol*, 67; 1969: 304–323.

11. **Keech, RV., Heckert, RR.:** Adjustable suture strabismus surgery for acquired vertical deviation. *J Pediatr Ophthalmol Strabismus*, 25; 1988: 159–164.
12. **Krásný, J.:** Strabismus sursoabductorius (v kontextu osmnáctiletého rozboru strabismu). *Ces Slov Oftal*, 71; 2015: 267–277.
13. **Krásný, J.:** Vertikální strabismus I: Operační technika cul-de-sac. *Folia strabologica et neuroophthalmologica*, 18; 2017 suppl. I.: 102–104.
14. **Krásný J., Brunnerová, R.:** Strabismus – konzervativní postupy a chirurgické metodiky. In Rozsival, P. (ed.) : *Trendy v oftalmologii*, sv. 6., Galén, 2010, 56–98.
15. **Krásný, J., Kubištová, V.:** Trojitá parciální myotomie dolního šikmého svalu. Posouzení s retropozicí a volnou myectomií. *Cs Oftal*, 48; 1992: 186–190.
16. **Krásný, J., Měříčka, P.:** Možnosti řešení ptózy v dětství a dospělosti. *Ces Slov Oftal*, 55; 1999: 145–155.
17. **Krásný, J., Měříčka, P.:** Dvě desetiletí zkušeností s využitím hluboce zmražené fascie u operace neurogenických ptóz v rámci neurooftalmologických diagnóz. *Folia strabologica et neuroophthalmologica*, 15; 2014, suppl. I.: 45–47.
18. **Krásný, J., Šach, J.:** Klinicko-patologický stav po operaci „nastavitelnými stehy“. *Folia strabologica et neuroophthalmologica*, 17; 2016: suppl. I.: 51–53.
19. **Krásný, J., Šach, J.:** Vertikální strabismus II: Operační technika protisměrné Knappovy transpozice. *Folia strabologica et neuroophthalmologica*, 19; 2018, suppl. I.: 61–63.
20. **Mims, J.L., Wood, R.C.:** Bilateral anterior transposition of inferior oblique muscle. *Arch Ophthalmol*, 107; 1989: 41 – 44.
21. **Nelson, LB., Calhoun, JH., Harley, RD. et al.:** Cul-de-sac approach to adjustable strabismus surgery. *Arch Ophthalmol*, 100; 1982: 1305–1307.
22. **Otradovec, J., Vacek, J.:** Jednostranná supranukleární obrna elevátorů. *Cs Oftal*, 31; 1975: 241–252
23. **Otradovec, J.:** *Klinická neurooftalmologie*. Grada, Praha, 2003, 487 p.
24. **Pellarová, H., Autrata, R., Uničovská et. al.:** Výsledky operací vertikálních deviací. *Folia strabologica et neuroophthalmologica*, 13; 2012, suppl. I.: 126–128.
25. **Pur, S., Pištělka, Z.:** Výsledky chirurgické úpravy vertikálních heterotropií. *Cs Oftal*, 18; 1962: 107–111.
26. **Rosenbaum, AK., Metz, HS., Carlson, M. et al.:** Adjustable rectus muscle recession surgery. *Arch Ophthalmol*, 95; 1977: 817–820.
27. **Scott, WE., Martin-Casals, A., Jackson, OB.:** Adjustables sutures in strabismus surgery. *J Pediatr Ophthalmol Strabismus*, 14; 1977: 71–75.
28. **Sprague, CE., Moseley, MJ., Fielder, AR. et al.:** Dissociated vertical deviation treatment with the Faden-operation of Cuppers. *Arch Ophthalmol*, 98; 1980: 465–468.
29. **Tawfik, HA., Rashad, MS.:** Surgical management of hypotropia in congenital fibrosis of extraocular muscles presented by pseudoptosis. *Clin Ophthalmol*, 7; 2013: 1– .
30. **Varadyová, B., Pellarová, H., Autrata, R. et al.:** Výsledky operací vertikálních deviací. *Folia strabologica et neuroophthalmologica*, 14; 2013, suppl. I.: 88–91.
31. **Vasconcelos, GC., de Almeida, HC. :** Adjustable versus non-adjustables suture technique for concomitant horizontal strabismus: a comparative study. *Arq Bras Oftalmol*, 78, 2015: 1–7 .
32. **Vodičková, K., Autrata, R., Řehůřek, J.:** Anterior transposition and myectomy of the inferior oblique muscle in vertical deviations – long term results. *Folia strabologica et neuroophthalmologica*, 8; 2007, suppl. I.: 38–41.
33. **Vodičková, K., Autrata, R., Řehůřek, J.:** Dlouhodobé výsledky anteriorizace a myectomie dolního šikmého svalu u vertikálních deviací. *Ces Slov Oftal*, 64; 2008: 157–160.
34. **Vodičková, K., Autrata R.:** Chirurgická léčba komplikovaných případů strabismu. In Rozsival, P. (ed.) : *Trendy v oftalmologii*, sv. 6., Galén, 2010, s. 101 – 123..
35. **von Noorden, GK., Helveston, EM.:** Strabismus – Rozhodovací postupy. *Folia strabologica et neuroophthalmologica*, 5, 2002 suppl. II.: 130–133.
36. **von Noorden, GK.:** *Atlas of Strabismus*, 4th ed., St. Louis, Mosby, 1995, 223 p.
37. **Wright, KW., McVey, JH.:** Conjunctival retraction suture for fornix adjustable strabismus surgery. *Arch Ophthalmol*, 109; 1991: 138–141.
38. **Wright, KW., Hong, P.:** Strabismus surgery in Wright, K.W., Spiegel, P.H.: *Paediatric Ophthalmology and Strabismus*. 2nd ed., New York, Springer, 2003: p. 278–291.
39. **Yoo, EJ., Kim, SH.:** Modified inferior oblique transposition considering the equator for primary inferior oblique overaction (IOOA) associated with dissociated vertical deviation (DVD). *Strabismus*, 22; 2014: 13–17.

Zástup v oční ambulanci

Hledám lékařku/lékaře do oční ambulance v Hranicích (okr. Přerov) na zástup po dobu mateřské dovolené. Úvazek možný od 0,2-1,0, lze se dohodnout na pracovní době - na jejím začátku, konci - případně jakékoli délce pracovní doby. Nabízím plat 450 Kč/hod eventuálně k jednání. V případě zájmu se s Vámi rád sejdu a osobně probereme podrobnosti.

Kontakt: MUDr. Robert Franc, jednatel společnosti, tel.: 604 727 861 nebo 581 60 75 58