

IMPLANTÁCIA INTRASTROMÁLNYCH ROHOVKOVÝCH SEGMENTOV S POUŽITÍM FEMTOSEKUNDOVÉHO LASERA – NAŠE SKÚSENOSTI

SOUHRN

Úvod: Implantácia intrastromálnych segmentov s použitím femtosekundového lasera predstavuje bezpečný a efektívny chirurgický prístup v korekcii keratokónusu, resp. aj sekundárnych rohovkových ektázií. Napriek tomu sa zriedka stretávame s komplikáciou v podobe pooperačnej extrúzie segmentu. Na trhu je v súčasnosti dostupných niekoľko typov intrastromálnych segmentov. Keraring od Mediphacos Ltd. je navrhnutý primárne pre korekciu keratokónusu.

Materiál a metodika: V našej práci sme hodnotili výsledky implantácie segmentov Keraring u 32 pacientov (48 očí) s keratokónusom, alebo s pelucidnou marginálnou degeneráciou. Za obdobie január 2015 až február 2017 sme zaimplantovali celkovo 78 segmentov s použitím femtosekundového lasera. Sledovali sme nekorigovanú a najlepšiu korigovanú centrálnu ostrnosť zraku (COZ a NKCOZ), zmeny subjektívnej a objektívnej refrakcie. Taktiež sme hodnotili výskyt komplikácií.

Výsledky: U 44 očí (91,6%) bola predoperačne COZ nižšia alebo rovná 0,3, zatiaľ čo pooperačná COZ po 6 mesiacoch bola u 29 očí (60,41%) vyššia alebo rovná 0,3. Priemerná NKCOZ sa z predoperačnej 0,5 v celom súbore zlepšila na 0,6 na konci 6 mesačného sledovacieho obdobia. Celkovo sa COZ zlepšila u 38 očí (79,16%) a u 27 očí (56,25%) došlo k zlepšeniu v NKCOZ. V subjektívnej a objektívnej refrakcii sa priemerné hodnoty sférického ekvivalentu pooperačne znížili. U 9 očí (18,75%) došlo pooperačne k definitívnej extrúzii s nutnosťou explantácie prstenca, a to priemerne po 7,3 mesiacoch (od 2 do 16 mesiacov) od vlastnej primárnej implantácie.

Záver: Implantácia intrastromálnych rohovkových prstencov Keraring predstavuje efektívnu chirurgickú liečbu u správne indikovaných pacientov s ektatickým ochorením rohovky.

Kľúčové slová: keratokónus, intrastromálne rohovkové prstence, femtosekundový laser

SUMMARY

FEMTOSECOND LASER – ASSISTED INTRASTROMAL CORNEAL SEGMENT IMPLANTATION – OUR EXPERIENCE

Introduction: The intrastromal corneal ring segments implantation is widely used as an effective method for keratoconus correction. Femtosecond laser technology represents very precise and modern approach in corneal tunnel creation. Nevertheless complication like an extrusion of the implanted ring segment rarely appears. There are few different types of intrastromal corneal segments available. Keraring (Mediphacos Ltd.) is primary designed for keratoconus treatment.

Materials and methods: We evaluated results of the Keraring implantations in 32 patients (48 eyes) with keratoconus or with marginal pellucid degeneration. We implanted 78 segments totally in the period from January 2015 to February 2017, with the assistance of femtosecond laser. We present our data collected after the 6 months follow up. Uncorrected visual acuity – UCVA and best corrected visual acuity – BCVA were evaluated. We scored the changes in the subjective and objective refraction. The complications were observed.

Results: Preoperative UCVA was in 44 (91,60%) eyes under or equal 0,3. Postoperative UCVA after 6 months was in 29 (60,41%) eyes over or equal 0,3. Visual acuity improved in 38 (79,16%) eyes totally with the gain of 1 to 9 lines, BCVA improved in 27 (56,25%) eyes and in 15 (31,25%) eyes stayed postoperatively unchanged. There was reduction of the spherical equivalent (SE), in the subjective and objective refraction. In our group there we detected 9 (18,75%) extrusions of the implanted ring segment, which occurred on average 7,3 months (range 2/ 16 months) after the surgery.

Conclusion: Intrastromal corneal ring segments implantation with the femtosecond laser assistance is an effective approach in the keratoconus treatment. Complications are not often observed. With careful selection of the suitable patient it is possible to avoid them.

Key words: keratoconus, intrastromal corneal ring segments, femtosecond laser


Čes. a slov. Oftal., 74, 2018, No.1, p. 31-36

Kapitánová K.^{1,2}, Nikel J.¹

¹ UVEA Mediklinik s.r.o., Martin
prim. MUDr. Vída Rastislav

² Očná klinika JLF UK a UN Martin
prednosta MUDr. Žiak Peter, PhD.

Autori práce prehlasujú, že vznik aj téma odborného článku a jeho zverejnenie nie je v rozpore záujmov a nie je podporené žiadnou farmaceutickou firmou.



Do redakcie doručeno dne: 11.12.2017

Do tisku prijato dne: 28.2.2018

MUDr. Karolína Kapitánová
Očná nemocnica UVEA MEDIKLINIK s.r.o.,
Zelená 1, 036 01 Martin – Priekopa
Klinika oftalmológie JLF UK a UN Martin,
Kollárova 2, 036 59 Martin
kapitanova.k@gmail.com

ÚVOD

Keratokónus je bilaterálne, progresívne, nezápalové ochorenie rohovky. Odhadovaná prevalencia dosahuje v súčasnosti zhruba 1 na 2000 pacientov. Incidencia keratokónusu je asi 50 až 230 prípadov na 100 000 v bežnej populácii. Ochorenie má multifaktoriálny charakter. Etiológia dodnes nie je presne známa. K poklesu kvality videnia dochádza následkom progresívneho stenčovania a vykleňovania rohovky, ktoré vedú k vývoju nepravidelného astigmatizmu, a prípadne aj k myopizácii [4]. Lokálny a topografický nález býva asymetrický, a preto najmä mladší pacienti zaregistrujú pokles centrálnej zrakovej ostrosti často až pri progresii ochorenia na druhom – lepšie vidiacom oku [8].

Implantácia intrastromálnych rohovkových prstencov alebo rohovkových segmentov predstavuje miniinvasívny chirurgický prístup v korekcii keratokónusu, resp. aj rohovkových ektázií (po laserových refrakčných operáciách, porúrazové stavy etc.). Dlhodobé štúdie poukazujú na sľubné výsledky v úprave nekorigovanej a korigovanej zrakovej ostrosti a topografického nálezu rohovky [4].

Vlastná implantácia prebieha v dvoch krokoch. Prvým je vytvorenie intrastromálneho rohovkového tunela, a to buď manuálne, [7,9] alebo s použitím femtosekundového lasera. Manuálna separácia strómy je spojená s vyšším rizikom vzniku peroperačných komplikácií [1]. Uplatnenie femtosekundového lasera vo vytvorení stromálneho tunela preto prinieslo od roku 2003 možnosť vytvoriť precízne intrastromálne rezy a dosiahnuť rovnaké refrakčné výsledky, avšak s vyššou bezpečnosťou v porovnaní s konvenčným použitím štandardného separátora [6]. Podľa viacerých publikovaných štúdií je takáto technika implantácie rohovkových segmentov bezpečnou a efektívnou metódou pre liečbu keratokónusu. Navyše signifikantným spôsobom skracaje trvanie zákroku [1].

Používané intrastromálne segmenty sú výlisky z polymetylmetakrylátu (PMMA) oblúkovitého tvaru, ktorých rozsah, zakrivenie, hrúbka a miesto implantácie (vzdialenosť od centra rohovky) sú variabilnými parametrami. Na trhu je v súčasnosti dostupných niekoľko typov intrastromálnych segmentov. Intacs® od Addition Technologies, Inc. sú segmenty dostupné v rôznych hrúbkach od 0,210 do 0,500 mm. Variant Intacs® SK má dizajn so zaoblenými hranami, ktorý potenciálne redukuje vizuálne symptómy. Keraring od Mediphacos Ltd. je vyrobený z PMMA s UV blokátorom a má typický trojuholníkovitý profil, variabilnú hrúbku aj dĺžku oblúka až do 340° (pozn.: v minulosti dostupný aj 355° mo-

del). Je navrhnutý primárne pre korekciu keratokónusu [5]. MyoRing od firmy DIOPTREX GmbH je 360° kontinuálny rohovkový prstenec implantovaný do rohovkového vaku. Jeho výhodou je možnosť pooperačnej úpravy polohy prstenca [9].

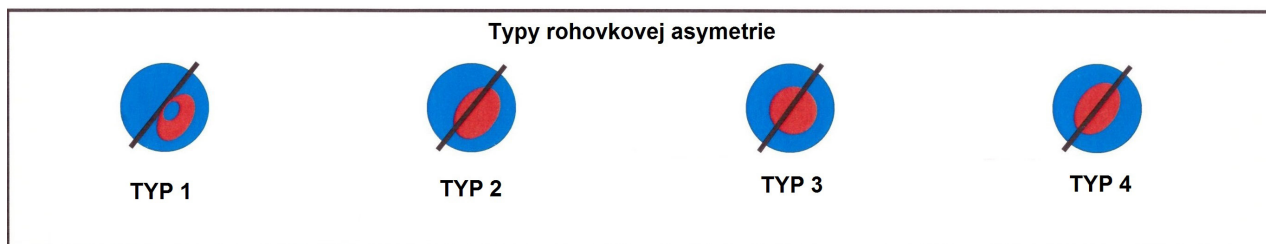
MATERIÁL A METÓDY

V našej štúdií sme sa zaoberali komplexným hodnotením výsledkov intrastromálnej implantácie rohovkových segmentov Keraring s použitím femtosekundového lasera (Victus, Bausch and Lomb).

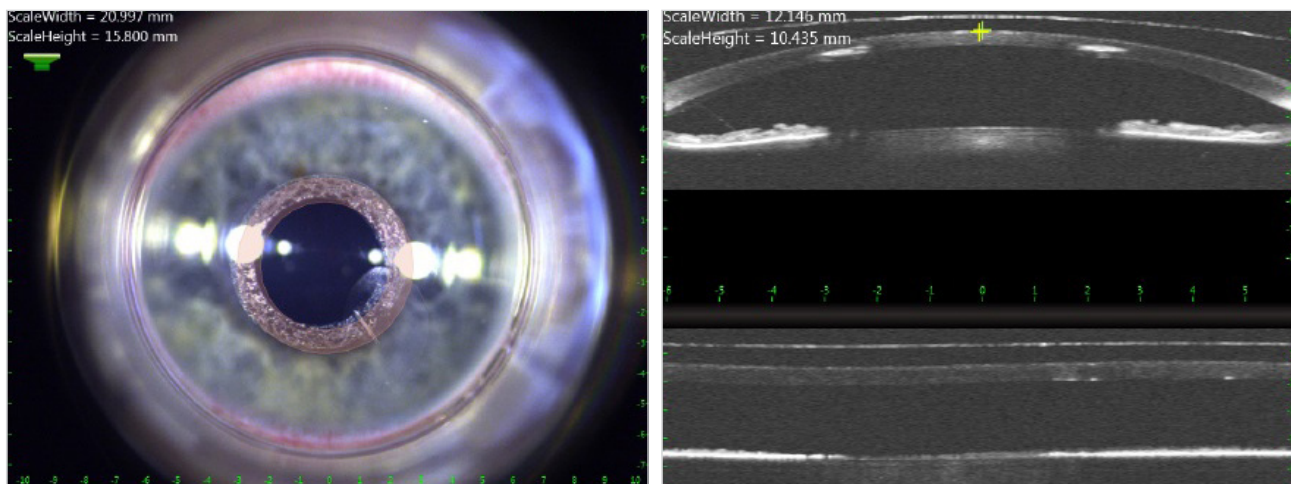
Hodnotili sme súbor 32 pacientov, resp. 48 očí operovaných na našej klinike v období január 2015 až február 2017, u ktorých bolo stanovené sledovacie obdobie najmenej 6 mesiacov. V skupine sme vyšetrovali najlepšiu nekorigovanú a najlepšiu korigovanú centrálnu ostrosť zraku (COZ a NKCOZ), a to na LCD optotype Topcon CC – 100XP. Ďalej sme hodnotili zmeny subjektívnej a objektívnej refrakcie a sledovali sme výskyt nežiaducich reakcií. Do sledovanej skupiny sme zahrnuli celkom 23 mužov a 9 žien vo veku od 21 do 73 rokov. Z celkového počtu operovaných očí bol u 42 očí (87,5%) diagnostikovaný keratokónus. Z toho u 31 očí (73,8 %) to bol typ paracentrálny, tzv. „oval“, u 9 očí (21,42 %) išlo z morfológického hľadiska o typ centrálny, alebo „nipple“ a u 2 očí (4,76 %) o morfológický typ „bowtie“. Podľa Amsler- Krumeichovej klasifikácie sme 15 očí (31,25 %) s keratokónusom zaradili do 2. štádia a 27 očí s keratokónusom (56,25 %) do štádia 3. Ani jedno z operovaných očí nezodpovedalo 1. alebo 4. štádiu keratokónusu podľa Amsler- Krumeichovej klasifikácie. U zostávajúcich 6 očí (12,5%) bola ako operačná diagnóza uvedená pelucidná marginálna degenerácia.

Minimálna predoperačná hrúbka rohovky bola na základe všeobecne platných odporúčaní stanovená na 380um, s výnimkou jedného pacienta, kde bola na jednom oku 330um. Kontraindikáciou k výkonu bol opuch rohovky, centrálna skalenie rohovky, zápalové ochorenie rohovky (infekčné, imunoalteračné), silná atopia, rekurentný erozívny korneálny syndróm, ale aj neprimerané očakávania zo strany pacienta.

Výber prstenca prebiehal na základe použitia tzv. nomogramov. Ide o kalkulátory dané výrobcom v podobe tabuliek zohľadňujúcich 3 faktory. Typ rohovkovej asymetrie na základe topografického nálezu, hrúbku rohovky a subjektívnu refrakciu pacienta. Konkrétne pre kalkuláciu prstencov Keraring vychádzame zo 4 typov rohovkovej asymetrie. 1. typ – 100% patologicky zakrivenej časti rohovky znázornenej



Obr. č. 1: Typy rohovkovej asymetrie používané pre kalkuláciu prstencov typu Keraring



Obr. č. 2,3: Snímka predného segmentu a prednosegmentová optická koherenčná tomografia ako obrazový výstup z femtosekundového lasera tesne po vytvorení stromálneho tunela

na farebnej rohovkovej mape ako červená zóna sa nachádza na 1 strane referenčného meridiánu. 2. typ – rozloženie červenej zóny patologicky zakrivenej časti rohovky je vzhľadom k meridiánu 20% ku 80%. 3. typ - rozloženie zodpovedá zhruba pomeru 60% ku 40% a v prípade 4. typu je to pomer zhruba 50% ku 50% (Obr. 1). Pre prvý a druhý typ rohovkovej asymetrie je určený Nomogram A, pre tretí typ Nomogram B a pre štvrtý typ Nomogram C.

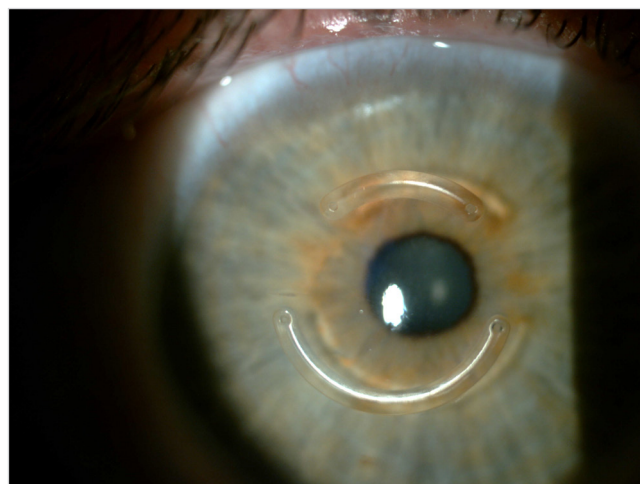
Pred operáciou bol každý pacient podrobne poučený o jej priebehu a následkoch a dobrovoľne podpísal informovaný súhlas v súlade s platným zákonom. Celý zákrok prebiehal za použitia lokálneho anestetika (oxybuprokainchlorid) instilovaného do spojkového vaku. U všetkých očí bol na vytvorenie stromálneho rohovkového tunela použitý femtosekundový laser (Obr. 2 a 3). Hĺbka (spodina) tunela bola umiestnená na 74 až 80% minimálnej hrúbky rohovky v trajektórii tunela. Ostatné parametre (poloha, dĺžka, priemer, hrúbka tunela a poloha incízie) vychádzali z charakteristík konkrétneho implantovaného segmentu. Boli dodané výrobcom vo finálnej podobe, a to spolu s prstencami ako takými a s ich výpočtom podľa platných nomogramov.

Po vlastnej implantácii prstencov s použitím výrobcom odporúčaných mikroinštrumentov bola v niektorých prípadoch (peroperačná erózia epitelu rohovky) aplikovaná terapeutická kontaktná šošovka. Do spojkového vaku sme instilovali 10% roztok Braunol a lokálne širokospektrálne antibiotikum v kvapkovej forme (levofloxacín). Pacientom bolo doporučené pokračovať v uvedenej lokálnej antibiotickej liečbe. Následne bol pridaný aj lokálny kortikosteroidný preparát v kvapkovej forme (fluórmetylón) za súčasného poučenia pacienta o adekvátnom pooperačnom režime.

VÝSLEDKY

V období január 2015 až február 2017 sme na našom pracovisku zaimplantovali celkom 78 prstencov (Obr. 4). V súbore 48 hodnotených očí bola u 44 očí (91,6%) predoperačne COZ nižšia alebo rovná 0,3, zatiaľ čo pooperačná COZ po

6 mesiacoch bola u 29 očí (60,41%) vyššia alebo rovná 0,3. Priemerná COZ sa v celom hodnotenom súbore pooperačne zlepšila z 0,14 (σ 0,056) na 0,39 (σ 0,318). U 4 očí (8,33%) došlo pooperačne k strate 1 až 2 riadkov (z toho u 2 v súvislosti s extrúziou prstenca) a u 21 očí (43,73%) sme zaznamenali zisk 4 až 9 riadkov. Priemerná NKCOZ sa z predoperačných 0,5 (σ 0,318) v celom súbore zlepšila na 0,6 (σ 0,459) na konci 6 mesačného sledovacieho obdobia. U 6 očí (12,50%) došlo pooperačne k strate 1 až 3 riadkov (z toho u 4 opäť v súvislosti s extrúziou prstenca), u 9 očí (18,74%) k zlepšeniu o 4 až 7 riadkov. Celkovo sa COZ zlepšila u 38 očí (79,16%) a u 27 očí (56,25%) došlo k zlepšeniu v NKCOZ (Tab. 1). V subjektívnej refrakcii sa priemerné hodnoty sférického ekvivalentu (SE) znížili z predoperačných -3,64 (σ 0,353; rozsah od +1,0 do -13,5) na -0,46 (σ 3,535; rozsah od +3,0 do -5,0) po 6 mesiacoch. V objektívnej refrakcii bola vyhodnotená zmena priemerného SE zo vstupných -5,15 (σ 1,944; rozsah od +0,5 do -17,75) na -1,77 (σ 2,828; rozsah od +5,75 do -11,75) (Tab. 2 a 3).



Obr. č. 4: Nález 1 mesiac po implantácii intrastromálnych rohovkových segmentov Keraring

Tab. č. 1: Prehľad pooperačných zmien v COZ a NKCOZ v celej sledovanej skupine.

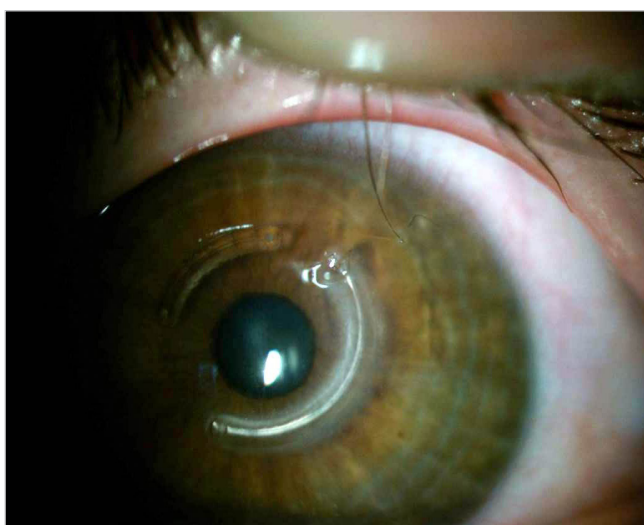
	COZ	%	NKCOZ	%
STRATA (oči s + bez extrúzie)	2 + 2	8,33%	4 + 2	12,50%
BEZ ZMENY	6	12,50%	15	31,25%
ZISK 1 riadok	8	16,66%	6	12,50%
2 riadky	2	4,16%	6	12,50%
3 riadky	7	14,58%	6	12,50%
4 riadky	4	8,33%	6	12,50%
5 riadkov	3	6,25%	1	2,08%
6 riadkov	7	14,58%	1	2,08%
7 riadkov	4	8,33%	1	2,08%
8 riadkov	2	4,16%	-	-
9 riadkov	1	2,08%	-	-
	48	100%	48	100%

Tab. č. 2: Redukcia hodnôt subjektívnej refrakcie v pooperačnom období.

ZMENY SUBJEKTÍVNEJ REFRAKCIE	Predoperačne		Pooperačne po 6M	
	rozsah	priemer	rozsah	priemer
Ds	od -12,0 do +1,75	-2,06	od -3,0 do +2,0	-0,20
Dcyl	od -8,0 do -1,0	-3,44	od -4,5 do -0,5	-0,33
SE	od -13,5 do +1,0	-3,64	od -5,0 do +3,0	-0,46

Tab. č. 3: Redukcia hodnôt objektívnej refrakcie v pooperačnom období.

ZMENY OBJEKTÍVNEJ REFRAKCIE	Predoperačne		Pooperačne po 6M	
	rozsah	priemer	rozsah	priemer
Ds	od -14,0 do +2,25	-4,00	od -9,5 do +6,25	-0,64
Dcyl	od -10,25 do -1,5	-4,92	od -10,0 do -0,5	-2,44
SE	od -17,75 do +0,5	-5,15	od -11,75 do +5,75	-1,77



Obr. č. 5: Extrúzia temporálneho konca prstenca cez vstupnú incíziu, melting tkaniva rohovky v bezprostrednom okolí. V tomto bode je explantácia nutná

Z komplikácií bola v pooperačnom období u 9 očí (18,75%) pozorovaná migrácia segmentu smerom k primárnej incízií, z čoho v 7 prípadoch sme pristúpili k repozícii segmentu (u 4 očí opakovane). Napokon však u všetkých 9 očí došlo k definitívnej extrúzii s nutnosťou explantácie prstenca, a to priemerne po 7,3 mesiacoch (σ 4,949; od 2 do 16 mesiacov) od vlastnej primárnej implantácie (Obr. 5). V tejto skupine pacientov bolo 6 očí (66,66%) s keratokónusom stupňa 3 podľa Amsler – Krumeichovej klasifikácie, 1 oko (11,11%) zodpovedalo stupňa 2. a u posledných 2 očí (2,22%) išlo o pelucidnú marginálnu degeneráciu s pokročilým topografickým nálezom. Z morfológického hľadiska šlo prevažne (6 očí) o paracentrálny typ „oval“. Dvaja pacienti s touto komplikáciou mali veľmi zlú pooperačnú compliance. Všetky vylúčené prstenca mali inferotemporálnu lokalizáciu, 8 z nich bolo implantovaných v páre so superonázálne lokalizovaným kratším segmentom. Poloha incízie bola v každom z uvedených prípadov v temporálnej až superotemporálnej časti rohovky. Ani po dôkladnom rozbere nášho súboru sme nenašli žiadny iný spoločný menovateľ, ktorým by bolo možné vysvetliť

tieto extrúzie. U všetkých očí s touto komplikáciou bola dodržaná minimálna hrúbka rohovky v trajektórii prstenca voči hrúbke samotného prstenca tak, ako ju odporúča výrobca. Technické špecifikácie z femtosekundového lasera zodpovedali u všetkých očí odporúčaniam výrobcu a žiadnym spôsobom sa nelíšili od parametrov uplatnených u očí, kde k extrúzii nedošlo. Iné komplikácie sme v našom súbore pacientov nezaznamenali.

DISKUSIA

Implantácia intrastromálnych rohovkových segmentov a prstencov predstavuje v dnešnej korekcii a liečbe keratokónusu rozšírený prístup. Jej nespornými výhodami sú reverzibilita, vysoká miera dozovateľnosti a možnosť kombinovať stav po implantácii s ďalšou liečbou (cross-linking, vnútroočná chirurgia). Uplatnenie femtosekundového lasera pri vytvorení intrastromálneho tunela je navyše bezpečná a moderná náhrada manuálnej metódy. Wilde et al. hodnotil skupinu 66 očí po implantácii intrastromálnych prstencov Keraring s pomocou femtosekundového lasera Zeiss Visumax. Celkovo sa v sledovanej skupine NKCOZ zlepšila v zmysle zisku najmenej jedného riadka Snellenových optotypov u 39 očí (59,09%) a u 23 očí (34,84%) zostala pooperačne nezmenená. V sledovanej skupine pristúpili k explantácii prstenca u 4 očí (6,06%), z toho u 3 pre absenciu zlepšenia vízu a u 1 pre vznik neovaskularizácie rohovky [10]. V práci z roku 2007 pojednávajúcej o efektívnosti a bezpečnosti implantácie intrastromálnych rohovkových prstencov Zare et al. uvádza ako pooperačnú komplikáciu migráciu segmentu do incízie s následnou extrúziou v 3 prípadoch (13,63%). Táto nastala po 3 až 6 mesiacoch od implantácie a vždy šlo o inferiórne umiestnený segment. V jednom z prípadov bol stav sprevádzaný meltingom tkaniva rohovky s nutnosťou následnej explantácie segmentu, v dvoch prípadoch pristúpili k repozícii segmentu so sutúrou incízie 10-0 Nylon matracovým stehom. Zároveň v práci uvádza, že v 2 ďalších prípadoch (9,09%) opakované extrúzie a významné stenčovanie rohovky okolo segmentov viedli napokon k ich nevyhnutnému odstráneniu [11].

Posun intrastromálneho segmentu pozoroval Coskunseven et al. v 11 prípadoch (0,8%), z toho u siedmich očí pristúpili k repozícii segmentu a následnej sutúre primárnej incízie, čím predišli ďalšiemu nežiaducemu pohybu segmentu a vo zvyšných štyroch prípadoch zvolili explantáciu prstenca skôr, než došlo k meltingu rohovky v jeho okolí [1].

V roku 2010 Ferrer et al. publikoval multicentrickú štúdiu, v ktorej hodnotil výskyt a príčiny explantácie intrastromálnych rohovkových prstencov. K explantácii sa v sledovanej skupine 250 očí pristúpilo celkovo 57 krát (22,8%), z čoho v 28 prípadoch (11,2%) bola dôvodom extrúzia segmentu. V týchto prípadoch bol na vytvorenie rohovkového tunela použitý 15 krát femtosekundový laser a 13 krát mechanická diskcia [3].

Extrúzia prstenca je jedným z najčastejších dôvodov pre jeho explantáciu. Výskyt v publikovaných štúdiách značne varíruje (0,98 – 30%), pričom vplyv naň môže mať viacero faktorov. Intrastromálne rohovkové segmenty však môžu byť pomerne jednoducho odstránené, pričom spravidla dochádza k zhojeniu rohovky do tej miery, že parametre ako zraková ostrosť, refrakcia a topografický nález sa vrátia na úroveň blízku predoperačnému nálezu. V niektorých prípadoch nie je nutná explantácia, ale len rotácia, resp. repozícia segmentu do optimálnej polohy, vďaka ktorej je možné vyhnúť sa definitívnemu vypudeniu prstenca [5].

Podľa publikácie z roku 2012 k extrúzii najčastejšie dochádza u pacientov s tenkou vrstvou strómy prekrývajúcou segmenty, ako aj v prípadoch, kedy je poloha prstenca v bezprostrednej blízkosti incízie. Vo všeobecnosti by malo platiť pravidlo, že najhrubšia časť segmentu by nemala presahovať 50% hrúbky rohovky v mieste jeho implantácie. Ak je hrúbka požadovaného segmentu vyššia ako polovica hrúbky strómy, mal by byť zvolený tenší segment, a to aj za cenu menšieho korekčného efektu na výslednú refrakciu. Ide o tzv. pravidlo pachymetrie pri implantácii intrastromálnych prstencov, s ktorého zaužívaním autor uvádza významný pokles výskytu extrúzií [2]. V našom súbore pacientov sme takto nepostupovali. Striktne sme sa riadili výrobcom odporúčanou minimálnou hrúbkou rohovky v trajektórii prstenca voči hrúbke prstenca samotného. Napriek tomu sme pri spätnom vyhodnotení mohli konštatovať, že len u 1 pacienta (11,1%) z 9 s extrúziou prstenca prekročila jeho hrúbka 50% hrúbky rohovky v mieste implantácie, a to o 3,2%.

ZÁVER

Implantácia intrastromálnych segmentov a prstencov je efektívnou liečbou ektatických dystrofií rohovky u správne indikovaných pacientov. Vedie k zlepšeniu COZ aj NKCOZ, k zníženiu hodnôt subjektívnej a objektívnej refrakcie pacienta, ako aj k stabilizácii topografického rohovkového nálezu. V našej hodnotenej skupine pacientov sme pri výbere vhodného prstenca striktne vychádzali z výrobcom deklarovaných postupov. Vzhľadom na podobnú polohu všetkých 9 vylúčených segmentov, ako aj podobné umiestnenie vstupnej incízie v týchto prípadoch sme inferotemporálnu lokalizáciu segmentu zhodnotili ako viac rizikóvu. Navyše sme za možný parciálny faktor, ktorý mohol mať určitý negatívny vplyv na definitívne vylúčenie prstenca označili habituálne mechanické vplyvy zo strany pacienta (šúchanie, pretieranie očí), ktoré väčšina týchto pacientov aj v pooperačnom období pripustila. K tejto teórii do istej miery prispieva aj fakt, že k vypudeniu segmentu došlo vo veľmi rozdielnych časových intervaloch od primárnej implantácie, ako aj od pokusu o repozíciu (odstup 1 až 6 mesiacov).

LITERATURA

1. Coskunseven, E., G.D., Tsiklis, N.S., et al.: Complications of Intrastromal Corneal Ring Segment Implantation Using a Femtosecond Laser for Channel Creation: A Survey of 850 Eyes with Keratoconus. *Acta Ophthalmologica* 89, č. 1

- (február 2011): 54–57. URL <<https://doi.org/10.1111/j.1755-3768.2009.01605.x>>
2. **Ferrara, G., Torquetti, L., Ferrara, P., et al.:** Intrastromal Corneal Ring Segments: Visual Outcomes from a Large Case Series. *Clinical & Experimental Ophthalmology* 40, č. 5 (júl 2012): 433–39. URL <<https://doi.org/10.1111/j.1442-9071.2011.02698.x>>
 3. **Ferrer, C., Alió, J.L., Montañés, A.U., et al.:** Causes of Intrastromal Corneal Ring Segment Explantation: Clinicopathologic Correlation Analysis. *Journal of Cataract and Refractive Surgery* 36, č. 6 (jún 2010): 970–77. URL <<https://doi.org/10.1016/j.jcrs.2009.12.042>>
 4. **Jadidi, K., Mosavi, S.A., Nejat, F., et al.:** Intrastromal Corneal Ring Segment Implantation (Keraring 355°) in Patients with Central Keratoconus: 6-Month Follow-Up. Research article. *Journal of Ophthalmology*, 2015. URL <<https://doi.org/10.1155/2015/916385>>
 5. **Piñero, D.P., Alio, J.L.:** Intracorneal Ring Segments in Ectatic Corneal Disease – a Review. *Clinical & Experimental Ophthalmology* 38, č. 2 (01. marec 2010): 154–67. URL <<https://doi.org/10.1111/j.1442-9071.2010.02197.x>>
 6. **Ratkay- Traub, I., Ferincz, I.E., Juhasz, T., et al.:** First Clinical Results with the Femtosecond Neodymium-Glass Laser in Refractive Surgery. *Journal of Refractive Surgery* 19, č. 2 (apríl 2003): 94–103. PMID: 12701713
 7. **Ruckhofer, J., Stoiber, J., Alzner, E., et al.:** One Year Results of European Multicenter Study of Intrastromal Corneal Ring Segments. Part 2: Complications, Visual Symptoms, and Patient Satisfaction. *Journal of Cataract and Refractive Surgery* 27, č. 2 (február 2001): 287–96. PMID: 11226797
 8. **Strmeňová, E., Vlková, E., Hlinomazová, Z., et al.:** Corneal cross-linking – moderná metóda liečby keratokónusu. *Česká a slovenská oftalmologie* 66, č. 6 (2010): 248–253. URL <<http://www.prolekare.cz/pdf?id=33881>>
 9. **Studený, P., Křížová, D., Straňák, Z., et al.:** Výsledky implantace plného rohovkového kroužku (Myoring) v léčbě keratokónusu. *Česká a slovenská oftalmologie* 71, č. 2 (2015): 87–91 URL <<http://www.prolekare.cz/pdf?id=52078>>
 10. **Wilde, C.L., Naylor, S.G., Varga, Z., et al.:** Keraring Implantation Using the Zeiss Visumax Femtosecond Laser in the Management of Patients with Keratoconus. *Eye (London, England)* 31, č. 6 (jún 2017): 916–23. URL <<https://doi.org/10.1038/eye.2017.13>>
 11. **Zare, M.A., Hashemi, H., Salari, M.R., et al.:** Intracorneal Ring Segment Implantation for the Management of Keratoconus: Safety and Efficacy. *Journal of Cataract and Refractive Surgery* 33, č. 11 (november 2007): 1886–91. URL <<https://doi.org/10.1016/j.jcrs.2007.06.055>>