

# XERÓZA U PACIENTKY S DEFICIENCÍ VITAMINU A

## SOUHRN

Xeróza je onemocnění rohovky a povrchu očního bulbu způsobené nedostatkem vitamínu A. V rozvinutých zemích se jedná o onemocnění vzácné, ale v zemích třetího světa se jedná o častou příčinu slepoty. Náš případ popisuje typickou xerózu u pacientky s nedostatkem vitamínu A při dlouhodobé malnutrici a alkoholismu. Navzdory iniciálně špatnému nálezu na jediném vidoucím oku reagovala pacientka na terapii rychle a došlo ke kompletní regresi onemocnění.

**Klíčová slova:** xeróza, nedostatek vitamínu A

## SUMMARY

### XEROSIS IN PATIENT WITH VITAMIN A DEFICIENCY – A CASE REPORT

Xerosis is a corneal and ocular surface disease caused by vitamin A deficiency. It is a rare disease in developed countries, but in third world countries it is a common cause of blindness. We describe a typical xerosis in patient with vitamin A deficiency and long-term malnutrition and alcoholism in our case. In spite of initially serious presentation of the disease, the patient's response to treatment was prompt and there was complete regression of the disease.

**Key words:** xerosis, vitamin A deficiency

*Čes. a slov. Oftal., 73, 2017, No. 5–6, p. 222–224*

## ÚVOD

Vitamin A patří mezi vitaminy rozpustné v tucích. Jeho funkce je klíčová ve zrakovém cyklu retinálního pigmentového epitelu. Na povrchu oka má klíčovou funkci v růstu epitelu a diferenciaci limbálních buněk (4). Přírodním zdrojem vitamínu A jsou např. rybí tuk, listová zelenina, mrkve či meruňky, přičemž mezi na vitamin A nejbohatší potraviny patří olej z tresky a játra skotu či krůty (12).

Xeróza na podkladě deficiencie vitamínu A je v ekonomicky rozvinutých zemích vzácným jevem, který je většinou spjatý s malnutricí pacienta. Druhou možností je vznik karence při poruše vstřebávání tuku, například při cystické fibrose (3). Prvním oftalmologickým příznakem je tzv. nyktalopie, porucha vidění za šera, následovaná xeroftalmií – nápadným „oschnutím“ předního segmentu. Při nezlepšení diety pacienta může ale onemocnění progredovat až k těžké keratomalacii s perforací (8). Specifickým a vzácným nálezem je pak tzv. fundus xeroftalmicus se žlutavými skvrnami na periférii očního pozadí (7). Celkovými projevy může být pruritus, anémie, nebo folikulární hyperkeratóza (5).

Patofyziologicky poruchy vidění za šera vznikají pro postupnou inhibici syntézy rhodopsinu. Nedostatek vitamínu A také postihuje pohárkové buňky spojivky, holokrinní žlázy produkující mucin, jehož nedostatek vede k rozvoji těžkého syndromu suchého oka a jeho následným komplikacím (3).

Pacienta kromě syndromu suchého oka ohrožují i lokální infekční záněty. Subjektivní potíže bývají často zastřeny sníženou citlivostí poškozené rohovky.

Kopecný A.<sup>1,2,3</sup>, Benda F.<sup>1,2</sup>, Němčanský J.<sup>1,2</sup>

<sup>1</sup>Oční klinika, FN Ostrava, Ostrava

<sup>2</sup>Lékařská Fakulta OU, Ostrava

<sup>3</sup>1. LF Univerzity Karlovy v Praze, Praha

*Autoři práce prohlašují, že vznik i téma odborného sdělení a jeho zveřejnění není ve střetu zájmu a není podpořeno žádnou farmaceutickou firmou.*



Do redakce doručeno dne 26. 10. 2017

Do tisku přijato dne 26. 1. 2018

MUDr. Adam Kopecný

Oční klinika FN

708 52 Ostrava-Poruba

E-mail: adam.kopecny@fno.cz

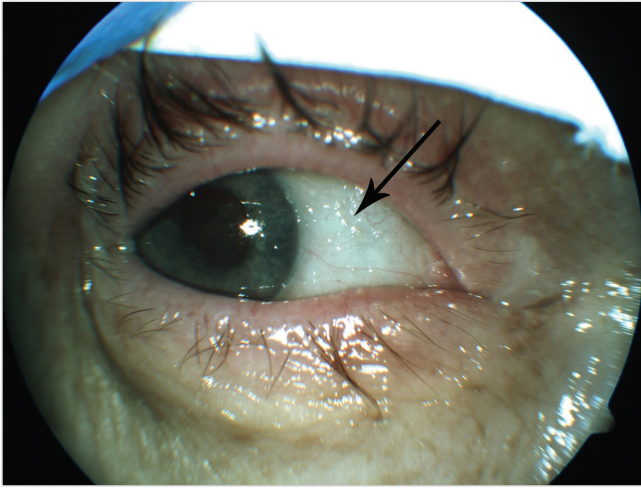
## EPIDEMIOLOGIE

Souhrnná data pro Českou republiku v této problematice neexistují, onemocnění považujeme v našem regionu za vzácné. Naopak v zemích třetího světa je malnutrice a s ní spojena karence vitamínu A jeden z význačných faktorů vzniku slepoty, především v dětském věku. Různé zdroje udávají, že deficiencie vitamínu A je, ať už v klinické nebo subklinické podobě, problémem přibližně 75 zemí světa, přitom cca 250 milionů dětí je celosvětově v ohrožení komplikací z nedostatku celého spektra vitamínů (9). Každý rok osepne odhadem 20–100 tisíc osob následkem komplikací z nedostatku vitamínu A. Nejvíce postižené jsou regiony subsaharské Afriky a jižní Asie (11). Vzhledem k tomu, že se v daných regionech většinou nejedná o izolované karence pouze jednoho vitamínu, tak je nedostatek spojen i s vysokou morbiditou a mortalitou (6).

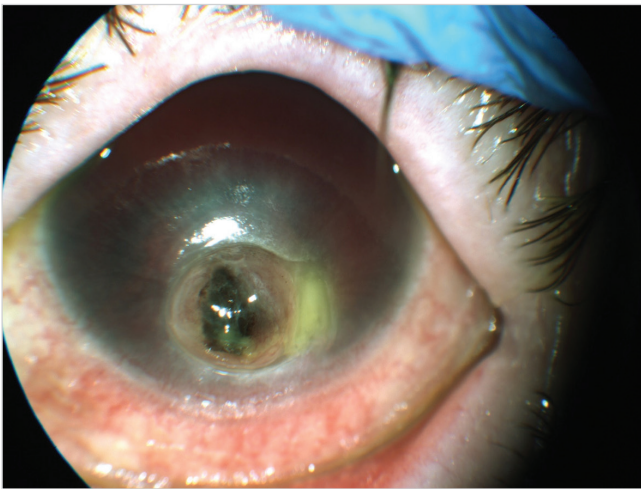
## KAZUISTIKA

Na naši ambulanci se akutně dostavila 55letá pacientka, která udávala zhoršení vize na pravém oku. Z osobní anamnézy jsme zjistili, že se jedná o osobu sociálně deprivovanou, závislou na alkoholu, žijící na ubytovně. Byla již ošetřena v rámci ústavní pohotovosti přibližně měsíc před touto návštěvou, kdy bylo vyjádřeno podezření na těžký syndrom suchého oka, byla zjištěna počínající tečkovitá epitelopatie vlevo, a kromě terapie umělými slzami doporučeno intenzivní sledování na našem pracovišti. Pacientka na žádnou z původně doporučených kontrol nepřišla.

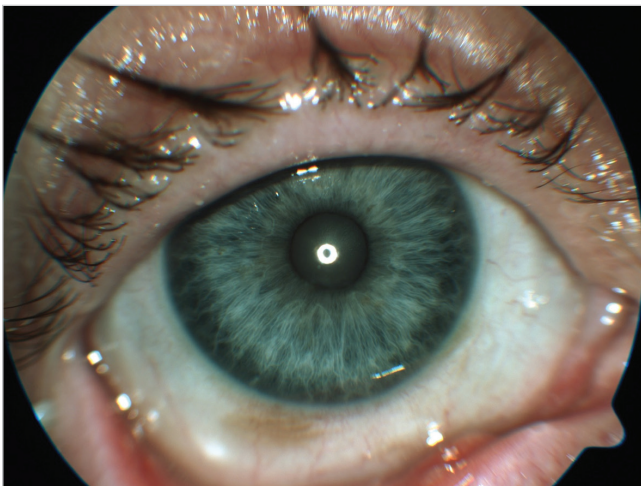
Pacientka kromě zhoršení vize vpravo neudávala žádné další obtíže. Nejlepší korigovaná zraková ostrost na pravém



**Obr. 1** Typický nález xerózy při deficienci vitamínu A, šipka označuje Bitotovy skvrny



**Obr. 2** Keratomalacie s rozsáhlou perforací rohovky



**Obr. 3** Nález 3 týdny po zahájení substituce vitamínu A per os

oku byla 1,5 metru, na levém oku sporně bez světlocitu. Na pravém oku byl typický nález xeroftalmie včetně Bitotových skvrn (obr. 1), keratinizace a těžkého syndromu suchého

oka, vlevo jsme našli rozsáhlou perforaci rohovky tamponovanou duhovkou, přední komoru s hyfémou (obr. 2).

Pro závažnost nálezu byla pacientka přijata k terapii za hospitalizace a k celkovému došetření stavu na našem lůžkovém oddělení – internímu konziliárnímu vyšetření a krevním odběrům. Odběry potvrdily celkovou malnutrici i karenci vitamínu A (výsledná hladina byla pod 0,10  $\mu\text{mol/l}$ , hodnota normy dle laboratoře je 1,05-2,80  $\mu\text{mol/l}$ ), pacientka pak sama uvedla, že již více než před rokem si sama „předepsala dietu složenou pouze z rýže, rohlíků a příležitostného alkoholu.“ Lokálně byly pacientce intenzivně aplikovány umělé slzy, celkově dostávala vitamin A – dle doporučeného dávkování (vitamin A ve formě kapek per os – denní dávka 100 000 IU). Pro infaustní nález na levém oku byla nejprve zvažována eviscerace očního bulbu. Druhý den hospitalizace, po mírném zlepšení lokálního nálezu, jsme nakonec přistoupili k záchovné operaci. Pro velice nekvalitní stroma rohovky vlevo, afektované okolí perforace a její nejasné okraje, a také kontraindikaci celkové anestezie ze strany interního specialisty, jsme přistoupili k našíti autologního sklerálního štěpu ipsilaterálně za účelem uzavření rozsáhlého rohovkového defektu a obnovy integrity očního bulbu, výhledově eventuálně s další chirurgickou rekonstrukcí.

Pacientka byla postupně celkově došetřena, včetně interního konziliárního vyšetření, a byla vyloučena tromboflebitida dolních končetin, na kterou vzniklo podezření krátce po přijetí. Po konzultaci s hematologem byly podány pacientce dvě transfuze erytrocytů pro anémii.

Během hospitalizace se celkový stav pacientky zlepšoval, došlo i k výraznému zlepšení lokálního nálezu na pravém oku. Vlevo byl pooperační průběh bez komplikací, štěp byl bez známek rejekce či infekce, s dobrou tonizací levého očního bulbu.

Pacientka byla po týdnu přeložena do léčebny pro dlouhodobě nemocné s plánem dalších pravidelných kontrol na našem pracovišti. Při kontrole po dvou týdnech byl vizus na pravém oku naturálně 6/18, nejlepší korigovaný vizus 6/9, lokální nález byl výrazně zlepšený (obr. 3), vlevo byl pooperační nález stabilní, vizus 30 cm pohyb, světlocit s nejistou projekcí.

## DISKUSE

V rozvojových zemích je xeroftalmie jednou nejběžnějších příčin dětské slepoty, které se dá předejít výživovými opatřeními (1). Nejvíce souborů na toto téma se týká právě oblastí subsaharské Afriky a jižní Asie. V rozvojových zemích jsou pak suplementy s vitamínem A jednou z hlavních strategií prevence tohoto onemocnění (1). V rozvinutých zemích se naopak jedná o onemocnění relativně vzácné, spojené například s cystickou fibrózou (10). Jsou ale popisovány i případy poruch vidění za šera z důvodu nedostatku vitamínu A u pacientů po střevním bypassu (2). Obecně lze v literatuře najít mnoho případů z rozvinutých zemí popisující xerózu u pacientů s malnutricí různého původu, byť případy vzniklé v souvislosti s alkoholismem jsou popisovány vzácněji. Přesto je dlouhodobý alkoholismus jednoznačně prokázaným

rizikem vzniku deficitu vitamínu A s následným rozvojem xerózy (13).

## ZÁVĚR

V našich zeměpisných podmínkách je xeróza vzácné onemocnění. Diagnostika je stanovena nejen na základě anamné-

zy a typickém nálezů na předním segmentu, ale především musí být potvrzena laboratorně. Je důležité si uvědomit, že lokální léčba (umělé slzy, antibiotika profylakticky) je pouze podpůrná, podobně jako lokální léčba retinoidy, uváděná v některé literatuře (7). Základním pilířem terapie je celková léčba vitamínem A (doporučená dávka 100 000 IU/den při keratomalacii), doprovázená došetřením celkového stavu a ideálně změnou stravovacích návyků a životního stylu (7).

## LITERATURA

- Akhtar, S., Ahmed, A., Randhawa, M. A., et al.:** Prevalence of Vitamin A Deficiency in South Asia: Causes, Outcomes, and Possible Remedies. *J Health Popul Nutr.* 31(4); 2013: 413–423.
- AlHassany, A. A.:** Night blindness due to vitamin A deficiency associated with copper deficiency myelopathy secondary to bowel bypass surgery. *BMJ Case Rep.* Březen 2014. Dostupné na WWW: <<https://www.ncbi.nlm.nih.gov/pmc/articles/PMC4009832/pdf/bcr-2013-202478.pdf>>.
- Cantor, L. B., Rapuano, C. J., Cioffi, G. A., et al.:** Systemic Disorders with Corneal and Other Anterior Segment Manifestation. In Cantor, L. B., Rapuano, C. J., Cioffi, G. A., et al.: *Basic and Clinical Science Course: External Disease and Cornea*, San Francisco, American Academy of Ophthalmology, 2017, s. 196–197.
- Chelala, E., Durani, A., Fadlallah, A., et al.:** The role of topical vitamin A in promoting healing in surface refractive procedures: a prospective randomized controlled study. *Clin Ophthalmol*, 7; 2013: 1913–1918.
- Ganong, W. F.:** Energetická bilance, metabolismus a výživa. In Ganong, W. F.: *Přehled lékařské fyziologie*. Praha, Galén, 2005, s. 320–322.
- Humphrey, J. H., West, K P., Sommer, A.:** Vitamin A deficiency and attributable mortality among under-5-year-olds. *Bull World Health Organ.* 70(2); 1992: 225–232.
- Kanski, J. J., Bowling, B.:** *Cornea*. In **Kanski, J. J., Bowling B.:** *Clinical Ophthalmology: A Systematic Approach*, 7th Edition, Elsevier Sanders, 2011, s. 209–210
- Kuchynka, P., et al.:** *Spojivka*. In **Kuchynka, P., et al.:** *Oční lékařství*, 2. přepracované a doplněné vydání, Grada, 2016, s. 275.
- Lee, V., Ahmed, F., Wada, S., et al.:** Extent of vitamin A deficiency among rural pregnant women in Bangladesh. *Public Health Nutr.* 11(12); 2008: 1326–31.
- Rayner, R. J., Tyrrell, J. C., Hiller, E. J., et al.:** Night blindness and conjunctival xerosis caused by vitamin A deficiency in patients with cystic fibrosis. *Arch Dis Child.* 64(8); 1989: 1151–1156.
- Reddy, V.:** History of the International Vitamin A Consultative Group 1975–200. *J Nutr.* 132 (9Suppl.); 2002: 2852–6.
- Vitamin A. Fact Sheet for Healthcare Professional. National Institutes of Health. Dostupné na WWW: <<https://ods.od.nih.gov/factsheets/VitaminA-HealthProfessional>>.
- You, Y. S., Qu, N. B., Yu, X. N.:** Alcohol consumption and dry eye syndrome: a Meta-analysis. *Int J Ophthalmology*, 9(10); 2016: 1487–1492.