

STEROIDNÍ GLAUKOM JAKO KOMPLIKACE LOKÁLNÍ LÉČBY ATOPICKÉHO EKZÉMU

SOUHRN

Autoři prezentují kazuistiku dvou mladých žen, které v roce 2016 přišly na všeobecnou ambulanci Oční kliniky FN Hradec Králové pro několik týdnů trvající nevýrazné oční potíže. Vstupně byly zjištěny vysoké hodnoty nitrooční tenze obou očí a byly nalezeny výrazné glaukomové změny na terčích zrakového nervu, jež byly následně potvrzeny perimetrií a OCT vyšetřením. V osobní anamnéze obě pacientky uvedly, že se od dětství léčí pro atopickou dermatitidu, která je kontrolována lokální aplikací kortikosteroidních preparátů.

Cílem sdělení je upozornit na problematiku steroidy indukovaného glaukomu při lokální steroidní terapii chronických onemocnění kůže s převahou postižení v obličeji. Nesprávné a dlouhodobé užívání kortikosteroidů může vést i k výraznému a trvalému omezení zorného pole až ztrátě zraku. Závažnost tohoto očního onemocnění je dána i počátečním, nenápadným rozvojem očních příznaků. Pravidelnými očními vyšetřeními u pacientů se steroidní terapií lze takto výraznému poškození zrakových funkcí předejít.

Key words: sekundární glaukom s otevřeným úhlem, kortikosteroidy, atopický ekzém

SUMMARY

STEROID-INDUCED GLAUCOMA AS A COMPLICATION OF ATOPIC ECZEMA LOCAL TREATMENT

The authors present case reports of two young women, who visited the outpatient Department of Ophthalmology clinic, University Hospital in Hradec Králové with lacklustre subjective eye complaints lasting over few weeks. In the beginning high values of intraocular pressure in both eyes and severe glaucomatous damage of the optic nerve head were found out, which was confirmed using perimetry and OCT (optical coherence tomography). The anamnesis has shown that both patients have been treated for atopic eczema since their childhood. The skin disease is controlled by local application of corticosteroids preparations.

The aim of this report is to highlight the issue of steroid induced glaucoma during local steroid therapy of chronic skin diseases with the maximum of expression in the face. Wrong and long-term using of corticosteroids can lead to the distinct and permanent reduction of visual field or even the loss of vision. The relevance of this eye disease is also depends on the initial, inconspicuous development of eye complaints. However, regular ophthalmology checks can prevent serious deteriorating of visual functions in patients with steroid therapy.

Key words: secondary open-angle glaucoma, corticosteroids, atopic eczema

Čes. a slov. Oftal., 73, 2017, No. 2, p. 64–68

ÚVOD

Steroidy indukovaný glaukom je iatrogenní sekundární glaukom s otevřeným úhlem vznikající u predisponovaných jedinců po lokální nebo systémové aplikaci kortikosteroidů (KS) (12). Účinkem KS dochází ke změnám v odtokových cestách s následnou elevací nitroočního tlaku (NT). Oční hypertenze vyvolaná KS byla poprvé popsána v roce 1950 McLeanem při systémovém podání adrenokortikotropního hormonu (ACTH), o čtyři roky později Francoisem při aplikaci kortisonu lokálně. Tyto první zprávy o efektu KS na hodnoty NT vedly k dalšímu intenzivnímu studiu problematiky steroidy indukovaného glaukomu (8).

Kortikosteroidy hrají důležitou roli v terapii zánětlivých nebo imunitou zprostředkovaných chronických, recidivujících onemocnění kůže jako jsou atopická dermatitida (AD), kontaktní dermatitida, rosacea a periorální dermatitida (3).

Přestože je tato terapie v akutní fázi kožních onemocnění velmi účinná a většinou i dobře tolerována, její dlouhodobá, nekontrolovaná aplikace, zvláště do periokulární oblasti, může vést nejen k reverzibilnímu zvýšení NT, ale také k následnému rozvoji subkapsulární katarakty a sekundárního steroidy indukovaného glaukomu s trvalým poškozením zrakových funkcí až ztrátou zraku (4, 6, 10).

Přesná etiopatogeneze onemocnění není dosud zcela objasněna. Předpokládá se, že je multifaktoriální, kombinace geneticky podmíněné individuální citlivosti jedinců ke KS a četných na sobě nezávislých zevních faktorů. Pravděpodobnost rozvoje steroidy indukovaného zvýšení NT a rychlost jeho nástupu závisí především na typu, respektive účinnosti KS, cestě podání a místě aplikace, délce expozice, dále na pozitivní rodinné anamnéze nitrooční hypertenze nebo glaukomu a přítomnosti dalších očních nebo systémových onemocnění (3, 5). Ve zvýšeném riziku jsou jedinci s pozitiv-

Řeháková T., Stepanov A., Jirásková N.

Oční klinika Fakultní nemocnice Hradec Králové, přednostka prof. MUDr. Naďa Jirásková Ph.D., FEBO

Článek byl ve zkrácené formě prezentován na *Futurum Ophthalmologicum 2017*.

Autoři práce prohlašují, že vznik i téma odborného sdělení a jeho zveřejnění není ve střetu zájmu a není podpořeno žádnou farmaceutickou firmou.



Do redakce doručeno dne 30. 1. 2017
Do tisku přijato dne 6. 6. 2017

MUDr. Tereza Řeháková
Oční klinika Fakultní nemocnice
Sokolská 581
500 05 Hradec Králové
e-mail: rehakova.tereza@seznam.cz

ní rodinnou anamnézou nitrooční hypertenze, nebo glaukomu, dále pacienti mladší 10 let a pacienti vyššího věku, myopové a diabetici (1).

Vzestup NT bývá zaznamenán během několika dní až týdnů po zahájení steroidní terapie, ale může k němu dojít i s odstupem několika měsíců či let. Oční obtíže se obvykle rozvíjí postupně, pomalu a velmi nenápadně. Charakterem se podobají příznakům u primárního chronického glaukomu s otevřeným úhlem, tj. mlhavé, neostře vidění, pocity tlaku v oku, bolesti hlavy. Nezřídka nemocný poprvé přichází k očnímu lékaři s již pokročilým nálezem glaukomových změn na očním pozadí a výrazným ireverzibilním omezením zorného pole (ZP).

U většiny pacientů se NT po vysazení steroidní terapie normalizuje spontánně nebo po nasazení lokální antiglaukomové terapie během dní až týdnů (3). Zřídka přetrvává i po ukončení aplikace steroidů a je refrakterní na antiglaukomovou farmakoterapii.

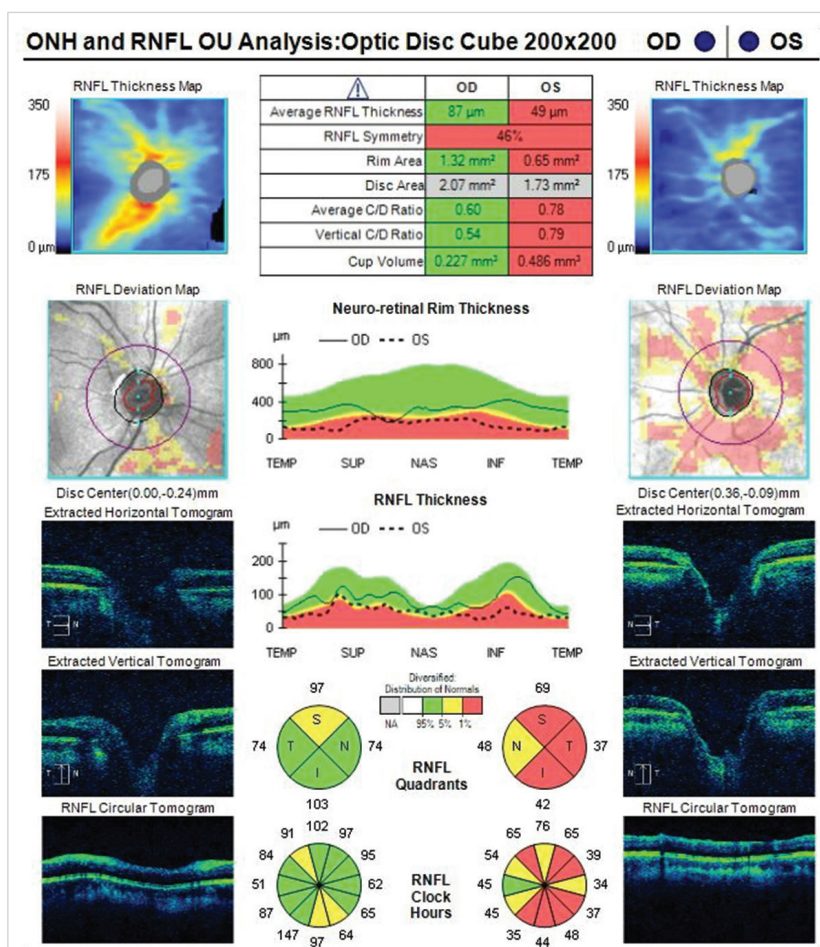
KAZUISTIKY

V roce 2016 se na všeobecnou ambulanci Oční kliniky Fakultní nemocnice Hradec Králové dostavily dvě mladé ženy (31 a 36 let) pro nevýrazné subjektivní oční potíže. Vstupně


byly pomocí Goldmannova aplanačního tonometru naměřeny vysoké hodnoty NT na obou očích a při biomikroskopii byly nalezeny pokročilé glaukomové změny na terčích zrakového nervu. Obě pacientky se dlouhodobě léčily s atopickou dermatitidou s maximem postižení v obličeji, kam pravidelně po dobu několika let aplikovaly KS masti. Anamnéza glaukomu či oční hypertenze byla v rodině negativní.

První kazuistika: 31letá žena byla odeslána na naší všeobecnou ambulanci od spádového očního lékaře, kterého toho dne navštívila poprvé, pro výraznou elevaci NT obou očí (NT OPL: 43/48 torrů) bez výrazných subjektivních stesků. Vyhledat očního lékaře se rozhodla až poté, co byla před týdnem kolegou v práci upozorněna na široké zornice a začala pozorovat zamížené vidění před levým okem. Během rozhovoru s pacientkou zjišťujeme, že se dlouhodobě od dětství léčí pro polyvalentní alergii (pyly, trávy, srst zvířat, roztoči, plísňe) a atopický ekzém v obličeji. Pravidelně (cca á 3 dny) aplikuje na kožní léze Belogent mast (betamethasoni dipropionas 0,5 mg / gentamicinum 1 mg). Na pravidelné oční vyšetření nikam nechodí, brýlovou myopickou korekci, kterou má od 15 let, předepisuje jen optik.


Na naší ambulanci byl vstupně aplanačně naměřen NT OPL 44/55 torrů, zraková ostrost vpravo byla 1/50 naturálně, 6/10 s vlastní korekcí: -6,0-0,5cyl ax 78°, vlevo pohyb se správnou světelnou projekcí. Přední segment pravého oka



Obr. 1 Optická koherenční tomografie OPL pacienta dlouhodobě aplikujícího lokální kortikosteroidní masti na obličej



Obr. 2 Perimetrie OP: Defekty v horní Bjerrumově oblasti s přesahem i do dolního nazálního kvadrantu



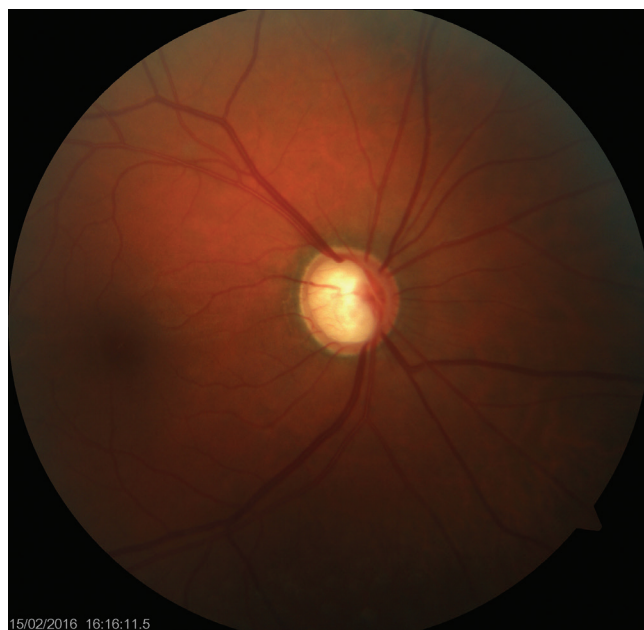Obr. 3 Perimetrie OL: Absolutní skotom, s výjimkou dolního temporálního kvadrantu, kde ještě přetrvává mírná citlivost v ZP

byl bez patologického nálezu, na levém oku nález rozšířených cév spojivky, duhovka s mírně dilatovanými cévami, zornice vpravo byla ve střední mydriáze, plegická. Vyšetření očního pozadí obou očí v mydriáze odhalilo výrazné glaukomové změny zrakového terče, bajonetový ohyb cév, peripapilární atrofie, exkavace vpravo C/D 0,5, vlevo C/D vertikálně 0,8 s bledou papilou, dále oční pozadí v normě. Pacientka podstoupila statickou počítačovou perimetrii (perimetr Zeiss, test T 30-2) (obr. 2, 3) a OCT vyšetření (Cirrus, ZEISS) RNFL OPL byla 87/49 μ m, oboustranně plochá křivka neuroretinálního lemu, vlevo i s poklesem do patologických hodnot, vpravo pouze v horním sektoru, C/Da (average C/D ratio) OPL 0,60/0,78 a C/Dv (vertical C/D ratio) OPL 0,54/0,79 (obr. 1), OCT makuly bylo oboustranně v normě (CRT OPL 267/263 μ m).

Byla zahájena intenzivní lokální i celková terapie dekompenzovaného velmi suspektního steroidního glaukomu (Cosopt gtt – dorzolamidum 20,0 mg a timololum 5,0 mg.), Diluran (acetazolamidum – 250 mg tbl). Pacientka byla přijata k hospitalizaci k pokračování a nastavení antiglaukomové terapie a ke zhodnocení křivky nitroočního tlaku (NT byl aplanačně měřen 3x denně). Během čtyřdenní hospitalizace došlo k normalizaci nitroočního tlaku na výstupních 12/12 torrů, zlepšení zrakové ostrosti na 6/5 s vlastní korekcí vpravo a 6/7,5 s vlastní korekcí vlevo, kontrolní perimetrie bez výrazného zlepšení, domů pacientka odchází jen s lokální léčbou (Cosopt gtt 1-0-1 do OPL). Při propuštění byla pacientka odeslána na Kliniku nemocí kožních a pohlavních FNHK ke změně terapie kožního onemocnění vzhledem k velmi suspektnímu steroidy indukovanému glaukomu. Dle záznamu v informačním systému FNHK byl původní lék k lokální léčbě AD, Belogent mast, nahrazen nesteroidními Lipobase krémem, Advantan mastným krémem a Protopic 0,1% mast. Při následující kontrole u dermatologa o měsíc později se pacientka dožaduje opětovného nasazení Belogent masti, dle pacientky jako jediného účinného preparátu, steroidní mast tak byla opět předepsána k aplikaci na kožní

ložiska. Pacientka zůstává sledována v glaukomové poradně Oční kliniky FNHK.

Druhá kazuistika: 36letá žena přišla na všeobecnou ambulanci pro několik měsíců trvající pocit tlaku v očích, zamžené vidění, zarudnutí očí a bolest šířící se k uším a do spánků s maximem na pravé straně, kde vnímá i omezení zorného pole (ZP). Pacientka u nás naposledy vyšetřena v lednu 2014, kdy byla předepsána brýlová korekce a nitrooční tenze byla 13/20 torrů. Z osobní anamnézy zjištěno, že se od 18 let léčí pro AD obličejem s lokální KS terapií, Elocom krém (mometasoni furoas 1 mg) a Diprosone mast (betamethasoni dipropionas 0,64 mg) střídá ob den, dále Triamcinolon mast



Obr. 4 Barevný fotografický snímek fundu OP
Papila ohraničená, v úrovni, exkavace disku C/D 0,9-1,0, bajonetový ohyb cév, dále oční pozadí v normě

(triamcinoloni acetonidum 0,1 % a acidum salicylicum 3 %) dle potřeby.

Při současné návštěvě byly hodnoty NT oboustranně 70/58 torrů, vizus vpravo 6/12, vlevo 6/18, objektivní nález byl následující: lakrimace, spojivky hyperemické, počínající subkapsulární katarakta, na očním pozadí vpravo exkavace disku C/D 0,9-1,0 s bajonetovým ohybem cév (obr. 4), vlevo C/D 0,5, dále nitrooční nález v normě. Perimetr (test T 30-2) ukázal vpravo absolutní skotom v horní i dolní Bjerrumově oblasti s centrální úsporou a zachováním temporálního srpku ZP, vlevo pak bylo oslabení v horní Bjerrumově oblasti. Na OCT zrakového nervu byla tloušťka RNFL 67 μ m vpravo se ztenčením v horním a dolním sektoru, RNFL 101 μ m vlevo, kde byla křivka v normě.

Okamžitě byla zahájena lokální i celková terapie ke snížení nitrooční tenze (perorálně glycerol 50 ml, Diluran 250 mg tbl a lokálně Cosopt gtt) a následně byla pacientka přijata k hospitalizaci, kde pro neklesající NT podán Manitol 20% 200 ml i.v. (mannitolium) a lokálně Xalatan gtt (latanoprostum 50 mcg), současně byl zahájen monitoring NT. Pro nedostačnou kompenzaci NT při maximální lokální i celkové farmakoterapii bylo se souhlasem pacientky rozhodnuto o provedení selektivní laserové trabekuloplastiky na obou očích. Poté bylo dosaženo poklesu NT na hodnoty 10/8 torrů, zraková ostrost a perimetr zůstaly bez zlepšení. Pro zhoršení kožního onemocnění během hospitalizace, při vysazení steroidní medikace, bylo zajištěno konzilium dermatologa, který upravil terapii AD, nově nasazen Protopic 0,1% ung (tacrolimus, imunosupresivum), celkově tetracyklin 250 mg (tetracyklin hydrochlorid) v kapslích. Při kontrolním vyšetření na dermatologii o měsíc později byl kožní nález zlepšen do té míry, že pacientka nyní bez jakékoli terapie AD.

DISKUSE

V literatuře se uvádí, že asi 1/3 populace patří mezi střední nebo vysoké steroid-respondéry (zvýšení NT o 6–15 torrů, resp. na více než 31 torrů při lokální steroidní aplikaci). Nicméně jen u malého procenta pacientů se steroidní terapií dochází ke klinicky významnému zvýšení NT, respektive u 5–6 % normální populace vzrostl NT na více než 31 torrů po 4–6týdenní lokální KS terapii, u 33 % populace o 6–15 torrů (5).

Předpokládaným mechanismem vzniku steroidy indukovaného glaukomu jsou KS navozené funkční a morfologické změny odtokových cest způsobující zvýšení jejich rezistence (3, 10). Jedna z teorií poukazuje na kortikosteroidní efekt na glykosaminoglykany (GAG) v extracelulární matrix trámčiny, konkrétně přes inhibici hydroláz zodpovědných za depolymeraci GAG. Nahromaděné GAG váží vodu a následně zužují, až uzavírají odtokové cesty (5). Jiná hypotéza předpokládá účinek KS na snížení fagocytární schopnosti endoteliálních buněk trámčiny, respektive inhibici syntézy prostaglandinů zlepšujících odtokové schopnosti trámčiny. Následkem je nahromadění drti a zvýšení rezistence odtokových cest (5, 13). Jsou k dispozici i důkazy o genetické predispozici k tomuto typu glaukomu, což může vysvětlovat, proč u některých pa-

cientů po vysazení steroidní terapie nedochází k normalizaci NT, způsob dědičnosti však není dosud znám (3). Genetické mapování ukázalo změnu exprese MYOC genu (myocilin gen) na chromozomu 1 indukovanou KS, známou též jako TIGR (Trabecular meshwork Inducible Glucocorticoid Response). Zvýšená exprese MYOC genu vede ke zvýšené tvorbě glykoproteinu myocilinu, který byl nalezen v cytoplasmě buněk trámčiny a juxtakanalikulární oblasti ve spojitosti se složkami fibrilární extracelulární matrix, což následně opět zvyšuje rezistenci odtokových cest. Nicméně souvislost mezi změnou MYOC genu a vznikem glaukomu s otevřeným úhlem nebyla dosud pevně potvrzena (5, 13).

Důležitým parametrem ovlivňujícím míru rizika vzniku KS očních komplikací je i cesta podání KS. Nejčastěji zvýšení NT vyvolávají lokálně aplikované KS, hlavně ve formě očních kapek a mastí, dále masti nanášené do periokulární oblasti a depotní formy KS. V našem případě jsme zaznamenali vznik sekundárního KS-glaukomu po lokální léčbě AD ve formě mastí.

Lokální KS se silnějším protizánětlivým efektem jako dexametason, betametason či prednisolon, respektive KS s vyšší glukokortikoidní aktivitou a větší schopností průniku, s větší pravděpodobností vyvolají nárůst NT než méně účinný loteprenol či fluorometolon, tzn. rizikovost preparátů: dexametason 0,1% > prednisolon 1,0% > fluorometolon 0,1% > hydrokortison 0,5% (4, 13). Obvykle se zvýšení NT projeví nejdříve 5 dní po začátku aplikace a zřídka po 14 dnech, nicméně pozdní vzestup není neobvyklý. U intravitreálního podání Triamcinolonu, Ozurdexu, například v terapii cystoidního makulárního edému, makulárního edému při okluzi centrální sítnicové žíly nebo dříve před nástupem preparátů proti vaskulárnímu endoteliálnímu růstovému faktoru (anti-vascular endothelial growth factor) v léčbě exsudativní formy věkem podmíněné makulární degenerace, je míra vzestupu NT závislá na přítomnosti faktorů usnadňujících průnik KS do předního segmentu, jako jsou dávka, afakie či pseudofakie, již provedená pars plana vitrektomie. Zde k nárůstu dochází nejdříve za 1–4 týdny po aplikaci a hodnoty NT se vrací do normálních mezí za několik měsíců po aplikaci. Závažná a dlouhotrvající nárůst NT nastává při periokulárním podání (subkonjunktivální, subtenonská nebo retrobulbární aplikace injekce Triamcinolonu), protože se vytváří depo KS s jejich prodlouženým účinkem. Systémově podávané KS, perorálně, inhalačně, ve formě nazálního spreje, naopak vykazují nejmenší pravděpodobnost ovlivnění hodnoty NT. Nicméně systémová terapie je často kombinována s lokální cestou podání a je tedy nutno mít na paměti potenciaci steroidního účinku. Vedle exogenně podávaných KS i jejich endogenní zvýšená produkce může vyvolat nárůst NT, například u Cushingova syndromu či adrenální hyperplazie (5).

Protože steroidy indukovaný glaukom patří do skupiny glaukomů s otevřeným úhlem, zvýšení NT se neprojevuje náhle v podobě akutního glaukomového záchvatu. Hodnota NT narůstá postupně v čase a nemocní jsou dlouhodobě asymptomaticí. Oční komplikace KS terapie se tak často projeví až v okamžiku již pokročilého a nevratného poškození zrakových funkcí (6).

Tak i v našem případě obě pacientky byly vyšetřeny již v době pokročilých glaukomových změn na zrakovém nervu.

Steroidní glaukom obvykle dobře odpovídá na ukončení KS terapie. NT se typicky vrací na výchozí hodnoty před začátkem terapie během dní až týdnů spontánně nebo po nasazení antiglaukomové farmakoterapie, což jsme také zaznamenali i u našich pacientek.

Bylo popsáno i několik případů refrakterního zvýšení NT, kde další léčebný postup je obdobný jako u pacientů s primárním glaukomem s otevřeným úhlem při nekorigovatelném NT, tj. selektivní laserová trabekuloplastika nebo filtrační operace (5, 10). Bylo také zaznamenáno, že u pacientů mladších 20 let s vysokými NT a větší glaukomovou neuropatií optiku bylo častěji přistoupeno k operačnímu řešení (12). U případů nezvladatelného glaukomu při maximální farmakoterapii po periokulární injekci triamcinolonu byl úspěšně NT kompenzován chirurgickým odstraněním subtenonského depa KS. NT se poté navrátil k výchozím hodnotám za 1 týden a setrval v normě i po 5 týdnech po vysazení antiglaukomové lokální medikace (1). Vzhledem k tomu, že u našich pacientek došlo ke kompenzaci NT, operační řešení nebylo indikováno.

ZÁVĚR

Na našich kazuistikách jsme ukázali, že přestože kortikosteroidní efekt na zvýšení NT a rozvoj glaukomových změn je znám více než půl století, je tato problematika stále aktuální.

Chronická onemocnění kůže zejména v oblasti obličeje, která jsou dlouhodobě léčena lokálně aplikovanými KS, především ve formě mastí a krému, jsou vysoce riziková stran rozvoje oční hypertenze nebo sekundárního steroidy indukovaného glaukomu a subkapulární katarakty. Podíl má i nevhodně pacientů se KS terapií dlouhodobě vzdát, díky jejich rychlému a dobrému efektu na zklidnění kožního nálezu. Závažnost problematiky je navíc umocněna i počátečním nenápadným projevem očních komplikací.

Nadále platí, že KS jsou účinné látky s dobrým bezpečnostním profilem a jsou neocenitelné při léčbě širokého spektra onemocnění, avšak pokud jsou užívány správně a krátkodobě u nepredisponovaných jedinců. Pacient musí být upozorněn na jejich vedlejší účinky při jejich dlouhodobé aplikaci, důkladně a pečlivě poučen o jejich správném užívání a aplikaci, včetně dodržení období s jejich vysazením. Zásadní a nutné jsou pravidelné oční kontroly k eventuálnímu včasnému odhalení počínajících glaukomových změn a vyvarování se rozvoje katastrofálního, trvalého poškození zrakových funkcí.

LITERATURA

- Akduman, L., Kolker, A., Black, D. et al.:** Treatment of Persistent Glaucoma Secondary to Periocular Corticosteroids. *Am J Ophthalmol*, 1996: Vol.122 (August): 275–277.
- Armaly, M.:** Effect of Corticosteroids on Intraocular Pressure and Fluid Dynamics: I. The Effect of Dexamethasone in the Normal Eye. *JAMA Ophthalmol*, 70: 1963: 88–97.
- Branco, N., C. Branco, B., Mallon, J. et al.:** Cutaneous corticosteroid-induced glaucoma. *Journal of Toxicology: Cutaneous and Ocular Toxicology*. 21 (March): 2002: 1–2.
- Chen, S: Monitoring and management of steroid-induced glaucoma. *Optometry Pharma*. (March): 2013: 6–7.
- Cohen, A.:** Steroid Induced Glaucoma. In: RUMELT, Shimon (Ed.). *Glaucoma – Basic and Clinical Concepts*. InTech, 2011: 559–568
- Greenwood, M., Grigorian, F.:** Glaucomatous Damage Secondary to Long Term Topical Corticosteroid Use in a 7-Year-Old Female. *Open J Pediat*, (March): 2014: 62–66.
- Haeck, I., Rouwen, T., Timmer-de Mik, L. et al.:** Risk for Ocular Complications From Topical Corticosteroids. *Indian J Ophthalmol*, 64: 2011: 275–281.
- Jones, R., Rhee, D.:** Corticosteroid-induced intraocular hypertension and glaucoma: A brief review and update of the literature. *Curr Opin Ophthalmol*, 2006: 163–167.
- Mandapati, J., Metta, A.:** Intraocular pressure variation in patients on long-term corticosteroids. *Indian Dermatology Online Journal*. 2 (Jul), 2011: 67–69.
- Mohan, R., Muralidharan, A.:** Steroid induced glaucoma and cataract. *Ind J Ophthalmol*, 37: 1989: 13–16.
- Munjal, V., Dhir, S., Jain, I.:** Steroid induced glaucoma. *Ind J Ophthalmol*, 1982, 30: 379–382.
- Sihota, R., Konkal, V., Dada, T. et al.:** Prospective, long-term evaluation of steroid-induced glaucoma. *Nature Publishing Group*. 2008: 25–30.
- Sowka, J., Kabat, A.:** A Potent New Steroid. *Review of Optometry*. (July): 2010.