

PŘÍNOS A KONTRAPRODUKTIVITA TERAPIE KORTIKOSTEROIDY U AFEKČÍ ROHOVKY

SOUHRN

Úvod: Terapie kortikosteroidy je velkým přínosem u mnoha typů očních onemocnění. Kortikosteroidy se používají se v léčbě zánětlivých a imunologických onemocnění oka.

Cíl: Cílem práce je prezentovat základní informace o působení steroidů v tkáních, jejich nežádoucích účincích a strategii léčby.

Metodika a výsledky: Autorky zpracovávají přehled lokálních a celkových steroidů a jejich aplikační formy. Poukazují na nejčastější problémy spojené s léčbou kortikosteroidy.

Závěr: Ač kortikosteroidy patří napříč medicinou k jednomu z nejčastěji předepisovaných léků vůbec, vždy je třeba velmi obezřetně indikovat léčbu jakýmkoliv kortikosteroidním preparátem a před jeho podáním vyloučit všechny infekční choroby, odebrat důkladnou anamnézu a pečlivě vyšetřit pacienta.

Klíčová slova: rohovka, hojení rohovky, zánětlivá kaskáda, kortikosteroidy

SUMMARY

BENEFITS AND NEGATIVES OF CORTICOSTEROID THERAPY IN CORNEAL PATHOLOGIES

Introduction: Corticosteroid therapy is very beneficial in many types of eye diseases. Corticosteroids are used in the treatment of inflammatory and immunological diseases of the eye.

Purpose: The aim is to present basic informations about effects of steroids in tissues, their side effects and treatment strategy.

Methods and results: Authors process overview of local and systemic steroids and their dosage forms. They refer to the most common problems associated with corticosteroid therapy.

Conclusion: Although corticosteroids include medicine across to one of the most frequently prescribed drugs at all, it is always necessary to treat very carefully indicate any corticosteroid preparation and prior to its administration to eliminate all infectious diseases, take a thorough anamnesis and complete examine the patient.

Key words: cornea, corneal healing, inflammatory cascade, corticosteroids

Čes. a slov. Oftal., 73, 2017, No. 2, p. 69–77

ÚVOD

Rohovka (cornea) je avaskulární tkáň, přičemž nepřítomnost cév v rohovce je základní podmínkou její transparentnosti. Rohovka má pomalý metabolismus i hojení, nemá žádnou lymfatickou drenáž. Výživa rohovky není zajišťována krevní cestou (rohovka je avaskulární, bradytrofická tkáň, stejně jako skléra, čočka a sklivec), ale třemi rozdílnými systémy: difuzí živin z kapilár limbu, difuzí a aktivním transportem z komorové tekutiny (především glukóza), a difuzí z prekerneálního slzného filmu (především kyslík) [7].


Histologicky se rohovka skládá ze šesti vrstev: epitel, Bowmanova membrána, stroma, Duova vrstva, Descemetova membrána a endotel (obr. 1). **Epitel rohovky** tvoří 10 % její tloušťky a skládá se z 5–6 vrstev nekeratinizujících nesekrečních buněk – bazální vrstva kubických až nížce cylindrických buněk, jež jsou schopny dělení a postupně migrují k povrchu epitelu, dvě vrstvy polyedrických (polygonálních, křídlových) buněk, které jsou též schopny dělení a kde končí nervová zakončení, a na povrchu 2–3 vrstvy plochých (squamózních) buněk, které mají na apikální straně mikrovilky, díky nimž je

umožněno přilnutí mucinu slzného filmu. Buňky epitelu programově umírají, odumírající buňky se šupinovitě odlučují do slzného filmu. Epitel rohovky je permeabilní bariéra pro malé molekuly, vodu a ionty, a je bariérou proti vstupu patogenů. Epitel neustále regeneruje každých 7–10 dní (díky limbními buňkám). Slzný film (7 μm) na povrchu rohovky tvoří důležité refrakční prostředí a chrání povrch epitelu (mechanická a imunologická ochrana). **Bowmannova membrána** (= lamina limitans anterior) má tloušťku 8–12 μm, jedná se o homogenní, acelulární, ostře ohraničenou vrstvu. Je tvořena z tenkých a náhodně se křížících kolagenních fibril a kondenzované interfibrilární hmoty. Bowmanova membrána se podílí na pevnosti rohovky a při poranění nemá schopnost regenerace, po jejím narušení dochází k tvorbě jizvy, pokud je poškozena infekcí, vždy vzniká vřed. **Stroma** (= substantia propria) představuje 90 % tloušťky rohovky. Je složeno z pravidelně uspořádaných kolagenních fibril, z extracelulární matrix (amorfní hmota z proteoglykanů, glykosaminoglykanů a kyseliny hyaluronové) a z buněk – tzv. keratocytů (modifikované fibroblasty uložené mezi fibrilami a produkující kolagenní fibrily a extracelulární matrix). Příležitostně jsou

Zemanová M., Matušková V.

Oční klinika FN a LF MU, Brno, přednosta
prof. MUDr. Eva Vlková, CSc.

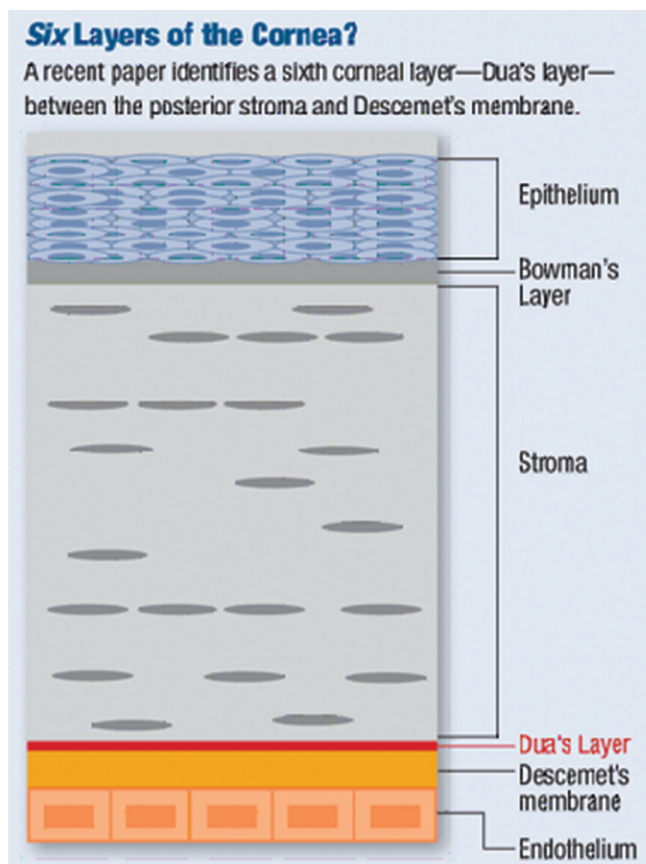
Autoři práce prohlašují, že vznik i téma odborného sdělení a jeho zveřejnění není ve střetu zájmu a není podpořeno žádnou farmaceutickou firmou.



Do redakce doručeno dne 16. 2. 2017
Do tisku přijato dne 6. 6. 2017

MUDr. Markéta Zemanová
Oční klinika FN a LF MU Brno
Jihlavská 20
625 00 Brno
e-mail: marketa.zemanova@fnbrno.cz

ve stromatu zachyceny lymfocyty, makrofágy a polymorfonukleární leukocyty. Průhlednost rohovky je dána pravidelnou vzdáleností fibril a jejich stejnou tloušťkou. Hydratace stromatu musí být konstantní, pokud se zvýší obsahu vody, jednotlivé fibrily se zbobtnáním mukopolysacharidů roztlačí, vzniká edém a rohovka se kalí. Stroma má velmi malou schopnost regenerace. **Duova vrstva** je nově objevená vrstva mezi stromatem a Descemetovou membránou, tloušťky 15 μm , velmi pevná, acelulární. V poslední době bylo zjištěno, že hraje roli v etiopatogenezi ektatických onemocnění, rohovkových dystrofií, při descemetokéle či akutnímu hydropsu rohovky. Byla objevena britským lékařem Harmindeem Duem, který potvrdil její existenci mezi Descemetovou membránou a stromatem pomocí pokusů se vzduchovými bublinami při pečlivém pozorování rohovky elektronovým mikroskopem. Její objevení umožňuje očním chirurgům postupovat při transplantacích rohovky dokonaleji [3]. **Descemetova membrána** (= lamina limitans posterior) je bazální membránou endotelu, produkována endotelovými buňkami a je relativně pevná. S narůstajícím věkem dochází k jejímu ztlušťování (po narození se vyvíjí zadní 2/3 membrány). Je tvořena svazky kolagenních (kolagen typu IV) a elastických fibril. Descemetova membrána je bohatá na glykoproteiny (laminin), díky nim pevně přilne k endotelu, brání průniku leukocytů do stromatu rohovky, v periférii přechází do trabekula duhovko-rohovkového úhlu a končí ve Schwalbeho prstenci. Je velmi odolná vůči pora-



Obr. 1 Rohovka – histologie
Zdroj: www.google.com

nění a infekcím a má schopnost regenerace (díky funkčním endotelovým buňkám). **Endotel** je tvořen jednou řadou plochých a pravidelně šestibokých (hexagonálních) buněk, jeho tloušťka je 4–6 μm . Endotel vystýlá zadní plochu rohovky a duhovko-rohovkový úhel odkud přechází na přední plochu duhovky. Normální počet endotelových buněk je při narození 4000–5000 buněk/ mm^2 , v dospělosti průměrná hustota 2700 buněk/ mm^2 , při poklesu počtu buněk pod 500/ mm^2 dojde k poruše hydratace rohovky, vzniká edém a snížení transparentnosti rohovky. Endotel neregeneruje (buňky mají omezenou schopnost mitózy), reparace endotelu probíhá zvětšováním (= hypertrofií) a migrací stávajících buněk. Endotel zodpovídá za konstantní hydrataci a transparentnosti rohovky a tím udržuje konstantní optickou mohutnost, má bariérovou funkci (zabraňuje průniku komorové tekutiny do stromatu) a funkci metabolické pumpy (aktivní transport díky Na/K ATPáze) [6, 7].

Rohovka je velmi bohatě inervovaná, má největší počet senzitivních nervových zakončení na mm^2 ze všech tkání v těle. **Senzitivní inervace** je zajišťována první větví trojklaného nervu (n. trigeminus) cestou n. ophthalmicus, n. nasociliaris a nn. ciliares breves. Tyto nervy vstupují cirkulárně v počtu 12–16 do oblasti korneo-sklerálního limbu, při průchodu od limbu ztrácí nervy myelinovou pochvu. V rohovce je pak konečná větev rozvětvena na dva plexy: subepiteliální a subbazální plexus (nejsilnější jsou stromální vlákna). Spolu se senzitivní inervací vstupuje do rohovky **sympatická (autonomní) inervace** cestou ganglion cervicale superior [7].

Rohovka je imunologicky privilegovaná tkáň díky avaskularitě, chybějící lymfatické drenáži a nízkému obsahu antigen prezentujících buněk. **Imunitní odpověď** rohovky se dělí na dvě složky. Nespecifická se skládá z humorální složky (tzv. komplementový systém), a složky buněčné – buňky schopné fagocytózy (leukocyty a dendritické buňky). Specifická imunitní odpověď se opět skládá z humorální složky (B-lymfocyty, cytokiny) a z buněčné složky (T-lymfocyty, Langerhansovy buňky, stromální keratocyty, epiteliální a endotelální buňky) [11].

Hojení rohovky: Obnova epitelu vyžaduje součinnost mnoha faktorů a je charakterizována třemi fázemi. První fází je fáze migrace, která vzniká za 4–5 hodin po poranění a probíhá při ní interakce mezi buňkami. Za 24–30 hodin pak následuje fáze proliferace a jako poslední je fáze diferenciaci – adheze. Při postižení rohovky se buňky pohybují po obvodu. Limbální epitelové kmenové buňky sídlí v bazálních vrstvách epitelu v přechodové zóně rohovky a spojivky (tzv. Vogtovy palisády) a jejich dceřiné buňky putují do centrálních oblastí rohovky, aby zacelily defekt. Vždy se nejdříve zacelí defekt na limbu před centrálním defektem rohovky. Během poškození epitelu (zánětem, infekcí, traumatem) dojde k proliferaci a diferenciaci bazálních buněk. Z porušeného epitelu je do stromatu přímo pod epitelový defekt uvolňován IL-1 α . Ten u některých keratocytů, které leží pod místem rány, indukuje apoptózu, u jiných způsobí proliferaci a přechod z klidového do aktivovaného stadia. Aktivované keratocyty dále samostatně produkují IL-1 α a remodelují extracelulární matrix. Poškozené epiteliální buňky produkují do přiléhajícího stromatu též TGF- β 2 (transforming growth factor), který indu-

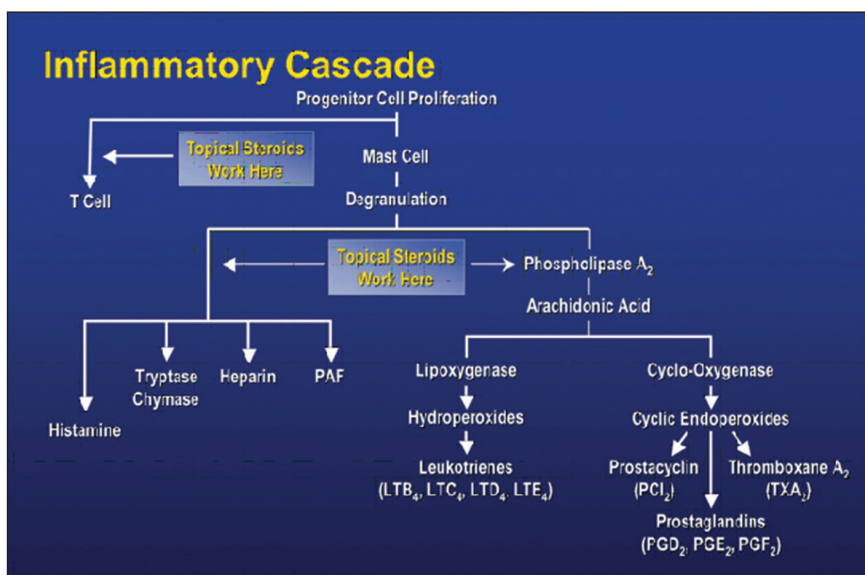
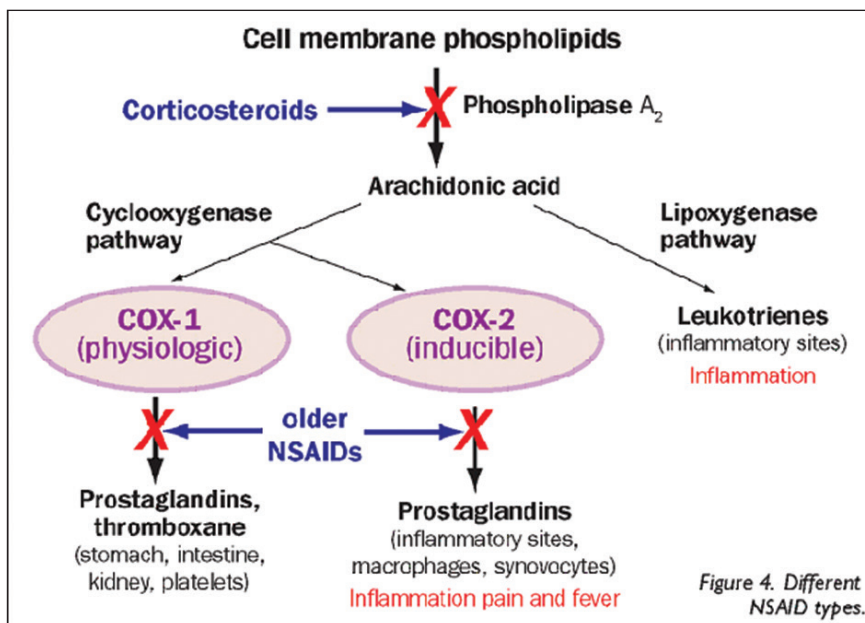
kuje subpopulaci keratocytů k přeměně na myofibroblasty. Myofibroblasty produkují komponenty extracelulární matrix. Zdravý epitel rohovky pomáhají udržovat i rohovkové nervy díky uvolnění rozpustných trofických faktorů. Důležitý je především neurotransmitter Substance P (SP), který působí synergicky s jinými růstovými faktory (včetně nervového růstového faktoru NGF) na urychlení hojení rohovkového epitelu, migraci keratocytů do porušeného místa a jejich proliferaci v průběhu hojení a regenerace. Dle klinických studií je prokázáno, že exprese a sekrece SP se v lidských keratocytech zvýší jako odpověď na poranění in vitro [5, 8].

Kortikosteroidy (KS) se dělí na endogenní a syntetické. **Endogenní KS** jsou steroidní hormony syntetizované z cholesterolu, produkované kůrou nadledvin, jejichž sekrece je řízena adrenokortikotropním hormonem (ACTH) produkovaným adenohypofýzou. Dělí se na **glukokortikoidy (kortisol, kortikosteron)**, které regulují metabolismus cukrů a bílkovin, na **mineralokortikoidy (aldosteron)**, které ovlivňují metabolismus vody a minerálů v těle, řídí především udržování normální hladiny sodíku (Na) a draslíku (K) v krevní plazmě a objem extracelulární tekutiny, a **androgeny (testosteron)**, které řídí vývoj a udržení maskulinních znaků a jsou prekurzory pro estrogenery. Endogenní kortikosteroidy ovlivňují většinu fyziologických funkcí organismu, umožňují překonání stresových reakcí, regulují imunitní systém, navozují přirozenou imunosupresi, kontrolují zánětlivou reakci a brání jejímu patologickému rozvinutí. **Syntetické KS** vznikají uměle na základě strukturální analogie, mají vekou širší terapeutického použití, rozlišujeme čtyři generace. Dle chemické struktury se glukokortikoidy dělí na fluorované a nefluorované. Mezi **nefluorované = nehalogenované (1. generace)** patří cortison, hydrocortison acetat a prednisolon. Ke **fluorovaným = halogenovým (2. a 3. generace)** patří dexamethason, fluorometholon a betamethason. Fluorované KS obsahují ve své chemické struktuře molekulu halogenu (F⁻, Cl⁻), vykazují mnohonásobně vyšší terapeutickou účinnost, mají vystupňovaný protizánětlivý účinek, vysoký antiproliferační účinek a tím i větší výskyt nežádoucích účinků. Do **4. generace** patří hydrocortison 17-butyrat, methylprednisolon acetonat, prednicarbat. Tyto steroidy neobsahují halogeny, ale na základě určité substituce na molekule uhlíku (C-17 a C-21 pozici) mají vysokou protizánětlivou aktivitu, ale jen slabší antiproliferační účinek než 2. a 3. generace, z čehož plyne snížení rizika nežádoucích účinků. V praxi se používá velmi široká řada léčiv ze skupiny kortikosteroidů, jejichž použití je závislé na převažujícím mechanismu účinku jednotlivých látek. Mezi možné formy aplikace kortikosteroidů patří **lokální aplikace** ve formě **očních kapek či mastí**. Oční léčivé formy vykazují rychlý, vysoký protizánětlivý účinek a dobrý průnik do předního segmentu oka. Přes rohovku lépe pronikají roztoky než suspenze či masti. Další možností podání je **periokulární aplikace** ve formě subkonjunktivální, subtenonské či parabolbární injekce. Jinou aplikační formou je **intraokulární aplikace** ve formě depotních nitroočních implantátů (Dexamethasone – Ozurdex, Fluocinolone acetonide – Iluvien, Retisert) a intravitreální injekce (Triamcinolone acetonide 4 mg v 0,1 ml). Častou formou aplikace je **systémové podání** cestou perorální (Prednison tbl., Medrol

tbl.), inhalační či parenterální (methylprednisolon – Solu-Medrol). Systémové podání může být provázeno celou řadou nežádoucích účinků (viz dále), jejichž incidence roste v závislosti na trvání, frekvenci a intenzitě léčby. Nesmí se aplikovat u aktivní systémové infekce [2, 4, 9].

Kortikosteroidy mají protizánětlivé, antialergické, imunosupresivní a antiedematózní účinky. Protizánětlivý a imunosupresivní účinek kortikosteroidů je nespecifický. Ovlivňují všechny typy zánětlivých reakcí bez ohledu na příčinu, působí v akutní i chronické fázi zánětu. Kortikosteroidy vykazují silné **protizánětlivé účinky**, protože přímo zasahují do zánětlivé a koagulační kaskády (obr. 2). Zánět je obrannou reakcí organismu, jehož cílem je zničit či vyřadit podnět vedoucí k zánětlivé reakci. Při zánětu se z poškozených tkáňových buněk do cirkulace uvolňuje řada chemických látek jako histamin, bradykinin, proteolytické enzymy, prostaglandiny a leukotrieny s řadou zánětlivých mediátorů (TNF α , IFN γ , IL-1, PAF, LT B_4) a také složky komplementu (C3a, C5a), které iniciují zánětlivou reakci, vzniká bolest (dolor) a zvýšená teplota (calor). Mediátory zánětu zvyšují průtok krve v důsledku vazodilatace za vzniku erytému (rubor), dále zvyšují únik plazmy do poškozené oblasti zvýšením kapilární permeability za vzniku edému (tumor). Zánětlivé mediátory zvyšují expresi adhezivních molekul na povrchu fagocytů a cévních endoteliálních buněk, vzniká zpomalení toku krve a funkce tkáně se poškodí (functio laesa). Poškozenou oblast pak infiltrují leukocyty, které vycestovávají z mikrocirkulace a kumulují se v místě zánětu. Po několika dnech vrůstá fibrózní tkáň a poškozená tkáň se tak hojí. Kortikosteroidy inhibicí fosfolipázy A2 (PL A2) brání biosyntéze kyseliny arachidonové a následně tvorbě prostacyklinu, prostaglandinů a leukotrienů. Brání tvorbě prozánětlivých transkripčních faktorů a tento účinek je nazýván negenomový **trans-represivní**. Protizánětlivé účinky jsou nespecifické (nezáleží na tom, zda je etiologie alergická, traumatická či infekční). Kortikosteroidy dále snižují proliferaci fibroblastů a množství ukládání kolagenu, a tím ovlivňují regeneraci a opravu tkání. Snižují kapilární propustnost, a tak působí **antiedematózně**. **Antialergický účinek** je dán sníženým uvolňováním histaminu z basofilů, které je indukované protilátkami třídy IgE závislé na vyvolávajícím podnětu. **Imunosupresivní účinky** jsou rovněž nespecifické. Cytoplazmatický receptor pro kortikosteroidy (KSR) je totiž univerzální pro všechny typy buněk v organismu, proto se při všech aplikačních cestách uplatňuje stejný mechanismus účinku. Kortikosteroid pronikne přes cytoplazmatickou membránu buňky, naváže se na cytoplazmatický kortikosteroidní receptor (KSR) a vytvoří komplex KS-KSR. Obsazený receptor je transportován přímo do jádra buňky, kde působí. Takovéto účinky nazýváme genomové **trans-aktivační**. U cílových buněk (lymfocytů) navodí řízenou smrt buňky (tzv. apoptózu) přímým účinkem komplexu KS-KSR v jádře buňky díky aktivaci proapoptotických genů (tzv. lymfolytický účinek). V makrofázích blokují produkci prozánětlivých interleukinů 1 a 6 (IL-1 a IL-6). Zastavují migraci antigen-prezentujících buněk a buněk fagocytózy do místa zánětu [9, 10, 11].

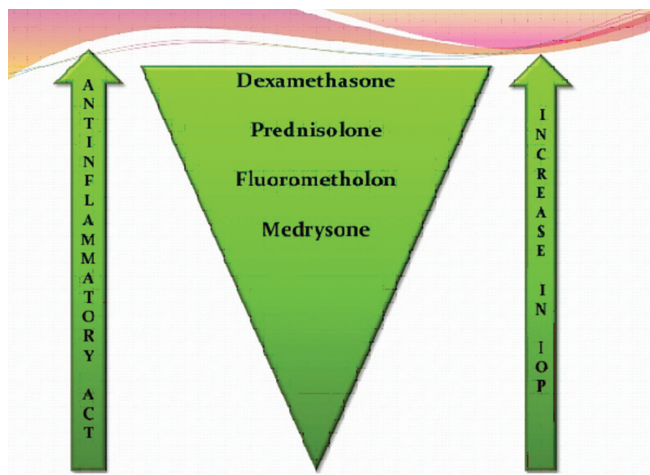
Typ a závažnost **nežádoucích účinků kortikosteroidů** závisí na léčivé látce, na délce a frekvenci jejího podávání, na dáv-



Obr. 2 Zánětlivá kaskáda
Zdroj: www.google.com

ce a lékové formě, ve které je upravena. Nežádoucí účinky souvisí s metabolickými a endokrinními účinky kortikosteroidů. I krátkodobá aplikace velmi vysokých dávek kortikosteroidů může vyvolat vážné, až život ohrožující nežádoucí účinky. K **systémovým** nežádoucím účinkům patří účinky **mineralokortikoidní** jako je zvýšení krevního tlaku, retence tekutin a sodíku, deplece kalía, hypokalemická acidóza, negativní dusíková bilance, smrtelné srdeční komorové arytmie. K systémovým účinkům řadíme dále účinky **glukokortikoidní (metabolické)**, kam spadá stimulace glukoneogeneze, snížení využití glukózy buňkami, zvýšená koncentrace glukózy v krvi (porucha glukózové tolerance až manifestace diabetu mellitu), osteoporóza, myopatie, Cushingův syndrom, centripetální obezita, hyperlipidémie, redukce buněčných proteinů (mimo jaterní tkáň), vředová choroba gastroduodena, podpora růstu kosterních svalů (anabolický efekt), zvýšené riziko infekce, reaktivace latentní infekce až vznik sepse, zpomalené hojení ran, ztenčení až atrofie a fragilita

kůže, vyrážka (flash), psychiatrické poruchy (třes, deprese, euforie, hyperaktivita), poruchy menstruace, inhibice růstu u dětí, akutní pankreatitida. Kortikosteroidy snižují aktivaci a migraci leukocytů, blokují migraci neutrofilů do extracelulárního prostoru, mají lymfolytický efekt, lehce zvyšují počet červených krvinek, zvyšují srážlivost krve, podávání velkých dávek způsobuje významnou atrofii veškeré lymfoidní tkáň v organismu. K častým **lokálním nežádoucím účinkům** patří **katarakta** (nejčastěji zadní subkapsulární) a **steroidní glaukom**. Steroidní glaukom je formou sekundárního glaukomu otevřeného úhlu. Je způsoben akumulací glykosaminoglykanů v trabekulární trámčině. U geneticky predisponovaných lidí dochází při opakovaném použití lokálních kortikosteroidů k elevaci nitroočního tlaku (tzv. steroid responder). Roli přitom hraje individuální vnímavost pacienta, trvání, síla, frekvence léčby a vlastnosti použitého preparátu (tab. 1, obr. 3). Téměř nikdy sekundární glaukom nenastane za dobu trvání kortikosteroidní terapie kratší než 5 dní, zříd-



Obr. 3 Lokální kortikosteroidy – srovnání účinku
Zdroj: [9]

čakdy nastane za méně než 2 týdny. Je obvykle reverzibilní po přerušení léčby, pokud nebyl lék používán déle než jeden rok. K dalším lokálním nežádoucím účinkům patří **exacerbace bakteriálních a virových infekcí**, méně často přechodný oční diskomfort, atrofie víček, blefaroptóza (způsobena inhibicí sympatické inervace), ztenčení skléry, depozita kalcia v rohovce, zpomalené hojení epitelu rohovky, protenčení až lýza („melting“) rohovky, mydriáza (zvětšení pupilárního diametru přibližně o 1 mm), vzácně výskyt centrální serózní chorioretinopatie (CSCR). Kortikosteroidy maskují typické klinické známky plísňových a virových nemocí [4, 10].

Při dlouhodobém systémovém podání vysokých dávek kortikosteroidů dojde k supresi kůry nadledvinek pro potlačení sekrece adrenokortikotropního hormonu (ACTH). Mechanismem negativní zpětné vazby na osu hypothalamus – adenohipofýza – nadledvinky dojde k utlumení její funkce,

Tab. 1 Sekundární glaukom – vliv jednotlivých lokálních preparátů na zvýšení nitroočního tlaku

Preparát	Průměrné zvýšení NOT (mmHg)
Dexamethasone 0,1%	22,0 ± 2,9
Prednisolone 1,0%	10,0 ± 1,7
Dexamethasone 0,005%	8,2 ± 1,7
Fluorometholone 0,1%	6,1 ± 1,4
Hydrocortisone 0,5%	3,2 ± 1,0

Zdroj: www.google.com

Tab. 2 Celkové kortikosteroidy – přehled

Preparát	Specifikace, účinky	Aplikace
Prednison	– syntetický steroidní hormon – výrazné glukokortikoidní účinky – nízké mineralokortikoidní účinky – tlumí účinky léků snižujících srážení krve, glykémii a krevní tlak – sulfonamidy a HAK zvyšují jeho účinnost	– p.o. (úvodní dávka 0,5–1,5 mg/kg/den; udržovací 5–10 mg/den) Pozn.: 5 mg prednisonu = 4 mg methylprednisolonu! = 20 mg hydrokortisonu!
Methylprednisolon Medrol, Methylprednisolon, Solu-Medrol	– výrazné glukokortikoidní – nízké mineralokortikoidní účinky	– p.o. (útočná dávka 0,8 mg/kg/den; udržovací 4–8 mg/den) – i.v. (500–1000 mg/den inf.)
Hydrokortison	– rozpustná sůl přirozeného lidského hydrokortisonu – vyvážené glukokortikoidní a mineralokortikoidní účinky	– lokálně – i.v. – i.m. (dávky individuální 200–400 mg)
Dexamethason	– výrazné antiedematózní účinky	– lokální – periokulární – intraokulární
Bethamethason Diprophos inj. sus.	– výrazné glukokortikoidní účinky – nízké mineralokortikoidní účinky = rozpustná sodná sůl bethamethason-fosfátu + málo rozpustná krystalická suspenze bethamethason-dipropionátu	– lokální – i.d. – hluboko i.m. (nikdy nepodávat i.v. ani s.c.!) – periokulární Pozn.: pro lokální a depotní (3–4 týdny) léčbu! jsou dostačující nízké dávky – redukce NÚ

Zdroj: www.aislp.cz (AISPL – automatizovaný informační systém léčivých přípravků)

Tab. 3 Lokální kortikosteroidy – přehled

Léčivá látka	Protizánětlivý/ antialergický efekt	Nástup účinku, vstřebávání	Biologické a chemické vlastnosti	Preparát, koncentrace
Hydrocortisoni acetas = nehalogenovaný glukokortikoid	Velmi slabý	– relativně pomalý – minimální vstřebání po aplikaci do spojivkového	– prakticky nerozpustný ve vodě – těžce rozpustný v ethanolu a dichlormethanu – biologická dostupnost 96% – chemický vzorec C ₂₃ H ₃₂ O ₆	– bílý/téměř bílý krystalický prášek
Prednisolonum = nehalogenovaný glukokortikoid syntetický analog hlavního glukokortikoidu (cortisolu či hydrocortisonu)	Slabý	– rychlý – po aplikaci do spojivkového vaku se vstřebá 7–15 % dávky – dobře proniká do nitra oka – stejný efekt u zánětů zevních i i.o.	– prednisolon acetát 1% v ČR není registrován! – je obecně považován za nejúčinnější protizánětlivý preparát pro záněty předního segmentu a za standard, podle kterého jsou porovnány všechny ostatní topické oční KKS – má největší účinnost!	– dostupná koncentrace: 0,5 % suspenze prednisolon acetatu 0,5 % mast prednisolon pivalatu
Dexamethasonum = halogenovaný (fluorovaný) glukokortikoid strukturálně podobný s cortisolem	Silný	– rychlý – dobrý průnik do komorové tekutiny – po aplikaci do spojivkového vaku se vstřebá 4–15 % dávky	– dostupný jako alkoholový a fosfátový derivát Pozn.: alkoholové deriváty jsou více aktivní než fosfátové – rezistentní k metabolické přeměně po penetraci do komorové tekutiny – sklon nejvíce zvyšovat NOT ze všech topických kortikosteroidů – použití ke krátkodobé intenzivní terapii – po dlouhodobé aplikaci riziko poškození n. II., ztenčení rohovky či perforace bulbu	– dostupná koncentrace: 0,1 % suspenze
Fluorometholonum = halogenovaný (fluorovaný) glukokortikoid strukturálně podobný s progesteronem	Silný X relativně slabý účinek na riziko zvýšení NOT – je lékem volby u pacientů s anamnézou nárůstu NOT a glaukomatiků	– rychlý – dobrý průnik do komorové tekutiny – po aplikaci do spojivkového vaku se vstřebá méně než 10 % dávky	– dostupný jako alkoholový a acetátový derivát	– dostupná koncentrace: 0,1 % suspenze bezvodého (alkoholového) fluorometholonu 0,1 % suspenze fluorometholon acetatu

Zdroj: www.aislp.cz (AISPL – automatizovaný informační systém léčivých přípravků)

a to jak při použití velké dávky na několik dní, tak menší dávky po více než 2 týdny. Dávky glukokortikoidů se musí proto snižovat vždy plynule a opatrně, rychlost ukončení terapie závisí na délce předchozí terapie a na použité dávce. Nikdy nesmí dojít k rychlému vysazení léčby pro nebezpečí vzniku adrenokortikální nedostatečnosti. Při léčbě musíme vždy začít velkou dávkou, kterou poté postupně redukuje, přičemž dávka má být tak nízká, jak jen to je možné, aby se zabránilo

závažným celkovým vedlejším účinkům. Při celkové perorální terapii musí být největší část denní dávky užitá ráno, zbytek v poledne a večer se neužívá nic. Vysoké dávky je nutno ponechat tak dlouho, dokud je vidět efekt léčby, poté několik týdnů pomalu vysazovat, aby se zabránilo reaktivaci či recidivě onemocnění, a abychom dali nadledvinkám čas k zotavení k návratu své obvyklé sekrece. Obvyklý případ selhání léčby je z důvodu neoptimálního dávkování [4, 9, 10].

Tab. 4 Lokální kombinované kortikosteroidy s antibiotikem – přehled

KS/ATB	Derivát KS Účinek ATB	Forma	Koncentrace KS
Hydrocortison / Neomycin / Bacitracin zincicum Baktericidní	Mast	0,5 %
Dexamethason / Gentamicinum Baktericidní	Mast	0,03 %
Dexamethason / Tobramycin	Fosfát Baktericidní	Suspenze Mast	0,1 %
Dexamethason natrii phosphas / Chloramfenicolum	Fosfát Bakteriostatický	Roztok	0,1 %
Dexamethason / Neomycin sulfas / Polymyxin B sulfas	Acetát Baktericidní	Suspenze Mast	0,1 %

Zdroj: www.aispl.cz (AISPL – automatizovaný informační systém léčivých přípravků)

Tab. 5 Kortikosteroidy – management použití

Topické KS	Systémové KS
Účinné při onemocněních předního segmentu	Účinné při onemocněních zadního segmentu
Jednoduchá aplikace	Obtížnější aplikace
Relativně nízké ekonomické náklady	Relativně vysoká cena
Dávkování se liší podle závažnosti onemocnění	Obecně jedna dávka denně
Chybí systémové komplikace	Systémové komplikace přítomné

Zdroj: [9]

Celkové kortikosteroidy. V praxi se používá velmi široká řada léčiv ze skupiny kortikosteroidů, jejichž použití je závislé na převažujícím mechanismu účinku jednotlivých látek. Přehled celkových kortikosteroidů je uveden v tabulce (tab. 2).

Lokální kortikosteroidy. Lokální aplikace kortikosteroidů je účinná u zánětů předního segmentu, nedosáhne však dostatečných terapeutických hladin u zánětů sklivce, sítnice či cévnatky, proto je u zánětů zadního segmentu potencován účinek podáváním periokulárně a celkově. Podrobný přehled lokálních kortikosteroidů uvádí tabulka (tab. 3).

Účinek lokálních kortikosteroidů se v magistraliter léčivých přípravcích kombinují s antibiotickým účinkem, a to jak bakteriostatickým, který zastavuje množení bakterií, tak baktericidním účinkem, který bakterie usmrcuje. Tyto lokální kombinované přípravky jsou ve formě mastí, suspenzí či roztoků. Přehled kombinovaných kortikosteroidů uvádí tabulka (tab. 4).

Biologická dostupnost topických kortikosteroidů: Biologická dostupnost je definována jako podíl nezměněného léku, který dosáhne systémové cirkulace. Závisí na schopnosti pronikat rohovkou. Penetrace závisí na typu léčiva a způsobu podání. Znalosti penetrace jsou získané z pokusů na zdravých tkáních a data jsou dohledatelná v literatuře [9].

Ideální steroid v oftalmologii by měl mít **tzv. dvoufázovou rozpustnost:**

1. rozpustný v lipidových (hydrofobních) vrstvách epitelu a endotelu.

2. rozpustný ve vodných (hydrofilních) vrstvách stromatu.
Deriváty acetátu a alkoholu jsou více lipofilní neboli rozpustné v tucích. Naopak deriváty fosforečnanu sodného a hydrochloridu jsou více hydrofilní neboli lépe rozpustné ve vodě.

V neporušeném epitelu je větší penetrace lipofilních molekul (deriváty acetátu a alkoholu). Na druhé straně v porušeném epitelu je větší penetrace fosfátů (hydrofilních derivátů). Z toho plyne, že v potlačování zánětu rohovky jsou efektivnější deriváty alkoholu a acetátu nežli fosfátové deriváty, a to jak v přítomnosti, tak i nepřítomnosti epitelu rohovky [9].

Při indikaci topických kortikosteroidů je důležitá skutečnost, zda je epitel rohovky intaktní či nikoliv. Při intaktní epitelu aplikujeme kortikosteroidy ve formě očních kapek či mastí, při narušeném epitelu je nutná aplikace periokulární (parabulární injekce), vzhledem k jejich schopnosti inhibice reepitelizace rohovky.

Management použití kortikosteroidů je uveden v tabulce (tab. 5).

Kortikosteroidy jsou velkým přínosem v léčbě mnoha typů očních onemocnění. Detailní přehled **indikací** lokálních i systémových kortikosteroidů v léčbě očních onemocnění nám uvádí tabulka (tab. 6).

K očním **kontraindikacím** (dále jen KI) řadíme bakteriální konjunktivitidy, bakteriální keratitidy a rohovkové vředy

Tab. 6 Kortikosteroidy – indikace

Topické KS	Systémové KS
Transplantace rohovky (zásadní význam v potlačení imunologické odpovědi)	Transplantologie
Herpes zoster disciformní keratitida a uveitida	Zadní uveitidy
Marginální rohovkové infiltráty	Skleritidy
Povrchové keratitidy (punctata)	Neuritidy, chorioretinitidy
Thygesonova keratitida	Endoftalmitidy (ne u mykotické!)
Keratitida při acné rosacea	Sympatická ophthalmie
Keratitida v rámci systémových (RA) a autoimunitních onemocnění	Papilitidy, neuritidy n. II, retrobulbární neuritida
Blefaritidy, kontaktní dermatitidy	Přední ischemická neuropatie optiku (AION)
Intersticiální keratitidy (potlačení fibroplastických procesů)	Hemoragický glaukom
Bulózní keratopatie (antiedematózní účinky, podpora pohybu endotelových buněk při uzavírání defektů)	Retinální vaskulitidy
Těžký syndrom suchého oka	Temporální arteritida
Flykténa, virové záněty spojivky	Oční myastenia gravis
Pinguekulitida, zánětlivé zanícení pterygia	Maligní exophthalmus při endokrinní orbitopatii
Neinfekční záněty oka: alergické konjunktivitidy a keratitidy, vernální konjunktivitidy, přecitlivělost	Orbitální pseudotumor
Přední uveitidy	Úrazy oka
Skleritida, episkleritida	
Zadní uveitidy (včetně periokulární, intravitreální a celkové aplikace)	
Cystoidní makulární edém (CME)	
Proliferativní vitreoretinopatie (PVR)	
Stavy po nitroočních operacích	
Pooperační záněty	
Úrazy oka: chemické úrazy (poleptání, popálení), mechanické úrazy (kontuze)	
Neonatální hemangiom	
Mukokutánní léze spojivky	

Zdroj: [2, 9]

(v iniciační fázi onemocnění, naopak v procesu hojení mají kortikosteroidy nepostradatelný vliv), herpetické keratitidy (při užití kortikosteroidů hrozí perforace rohovky). Mezi relativní oční KI patří glaukom. Mezi celkové KI řadíme chronické renální selhání, městnavé srdeční selhání, systémovou hypertenzi, infekční onemocnění, diabetes mellitus, peptický vřed, osteoporózu a psychózy [2, 9].

DISKUSE

Přínos

Díky nescifickým imunosupresivním účinkům mají kortikosteroidy významné a nezastupitelné postavení v transplantologii rohovky. Vzhledem k nescifickému protizánětlivému účinku, a tedy potlačení komplexní zánětlivé kaskády zaujímají významné místo v terapii chemických poranění, neinfekčních a alergických zánětů, celé řady autoimunitních a systémových chorob.

Topické steroidy redukuje počet zánětlivých buněk (leukocytů) v infiltrovaném stromatu rohovky, a tak napomáhají procesu reepitelizace. Pokud se předčasně a nevhodně ukončí terapie kortikosteroidy, buňky imunitního systému proliferují, nezralé buňky produkují velké množství protilátek proti reziduálním antigenům v oční tkáni a na výslednou reakci antigenu-protilátky (Ag-PL) navazuje masivní polymorfonukleární

leukocytární reakce. Pokud není tento sled událostí okamžitě přerušeno, může vést k opakujícím se a vážným nekrotizujícím zánětům. Proto by i topická terapie kortikosteroidy v závislosti na odpovědi a použitých dávkách měla být pomalu snižována v průběhu několika dnů až týdnů. Kortikosteroidy hrají důležitou úlohu při chemickém poranění rohovky proto, že inhibují produkci kolagenázy a snižují tak syntézu kolagenu, což vede ke zpomalení rozvoje nekontrolovatelného a často velmi závažného jizvení. Zabraňují vzniku trvalých jizev. Kortikosteroidy zpomalují hojení ran zpomalením migrace buněk a přestavbou cytoskeletu epiteliálních buněk [9].

Léčba glukokortikoidy zlepšuje organizaci těsných spojů (tight-junctions) proteinů epitelu a zvyšuje epiteliální bariérovou funkci rohovky. Studiemi je dokázáno, že buňky rohovkového epitelu exprimují funkční glukokortikoidní receptor (GR), který je po lokální aplikaci dexamethasonu významně regulován již po 6 hodinách léčby. Dochází k remodelaci cytoskeletu, snížení propustnosti epitelu, zvýšené proliferaci buněk, ale i k indukované apoptóze u kultivovaných rohovkových epiteliálních buněk v jakékoliv použité koncentraci. Buňky epitelu rohovky proliferují v reakci na stimulaci dexamethasonem. Glukokortikoidy mění expresi genů rohovkového epitelu a ovlivňují tak hojení ran a bariérovou funkci buněk epitelu [1].

V dalším experimentu, o kterém se můžeme dočíst v literatuře [2] je prokázáno, že při in vitro poranění rohovky kortizon

inhibuje formování fibrózních sraženin, buněčnou infiltraci a regeneraci endotelu. Ashton a Cook (1951) dokázali zabránit hojení rohovky dosti velkými dávkami kortikosteroidů. Cook a Mac-Donald (1951) ukázali, že kortizon snižuje zvýšenou propustnost očních kapilár při zánětu, a potvrdili, že kortizon nemá vliv na permeabilitu zdravých cév. Po vysazení léčby se propustnost opět zvyšuje [2].

Nesmíme zapomínat na fakt, že kortikosteroidy můžeme používat lokálně při intaktním epitelu, naopak při narušeném epitelu vhodné nejsou (výjimka je u těžkých poleptání a traumat).

Při neúspěchu terapie je lepší zvyšovat koncentrace léku nežli zvyšovat počet dávek.

Kontraproduktivita

Kortikosteroidy inhibují reepitelizaci rohovky, proto se nesmí lokálně podat při lézích epitelu. Dále, jak již bylo zmíněno, inhibují syntézu kolagenu, což může způsobit při nekontrolovatelné a neuvážené aplikaci lýzu rohovky (u perforující keratoplastiky až tzv. „odplavání“ transplantátu). Kortikosteroidy maskují klinické známky nemoci z důvodu potlačení projevů zánětu, proto je nutná velká obezřetnost jejich použití v iniciálních fázích zánětu, nevíme-li etiologické agens. Kortikosteroidy podporují invazi saprofytických organismů. Inhibují chemotaxi a funkce fagocytů, blokují degranulaci a snižují produkci fagocytů. Potencují plísňová onemocnění a fungální vředy. Herpes virům usnadňují průnik rohovkou a podporují jejich replikaci. U adenovirových zánětů prodlouží infekciozitu pacienta, přičemž délku trvání zánětu nezkracují. Tam, kde neočekáváme, že terapeutický přínos léčby významně nepřevyší rizika podávání, bychom kortikosteroidy podávat neměli.

ZÁVĚR

Terapie kortikosteroidy je velkým přínosem u mnoha typů očních onemocnění, používají se v léčbě zánětlivých a imunologických onemocnění oka. Vykazují silné protizánětlivé účinky, neboť přímo zasahují do zánětlivé a koagulační kaskády. Protizánětlivý a imunosupresivní účinek kortikosteroidů je nespecifický a je dán lymfolytickým působením, inhibicí tvorby prostaglandinů a leukotrienů a útlumem produkce interleukinu 2 a dalších cytokinů.

Nebezpečí steroidů jsou široce uznávána, ať už se jedná o oční nežádoucí účinky ve formě katarakty či steroidního glaukomu, tak i o celkové nežádoucí účinky léčby. Ač kortikosteroidy patří napříč medicínou k jednomu z nejčastěji předepisovaných léků vůbec, vždy je třeba velmi obezřetně indikovat léčbu jakýmkoliv kortikosteroidním preparátem a před jeho podáním vyloučit všechny infekční choroby, odebrat důkladnou anamnézu a pečlivě vyšetřit pacienta. Neuvážlivá preskripce kortikosteroidů může pozměnit klinický obraz, zkomplikovat diagnosticko-terapeutickou rozvahu a často prodloužit či zkomplikovat léčbu pacienta. Obecně by se kortikosteroidy neměly používat tam, kde terapeutický přínos významně nepřevyší rizika podávání. Naopak správně a včas indikovaná terapie kortikosteroidy, správná léková forma, dávka, frekvence, síla a typ preparátu, zabraňuje ztrátě zrakových funkcí a pacienta navrácí do plnohodnotného života.

Kortikosteroidy hrají nezastupitelnou úlohu v celé řadě rohovkových afekcí a v transplantologii.

LITERATURA

- Bourcier, T., Forgez, P., Borderie, V. et al.:** Regulation of Human Corneal Epithelial Cell Proliferation and Apoptosis by Dexamethasone. *Invest. Ophthalmol Vis Sci*, 2000, 41(13): 4133–4141.
- Dinning, W. J.:** Steroids and the eye – indications and complications. *Postgrad Med J* 1976 Oct; 52(612): 634–638.
- Dua, H. S., Faraj, L. A., Said, D. G. et al.:** Human corneal anatomy redefined: a novel pre-Desemet's layer (Dua's layer). *Ophthalmology*, 2013, 120(9): 1778–1785.
- Jirásková, N.:** Přehled léčby zánětů oka. In Rozsival, P. (Ed), *Infekce oka*, Praha: Grada Publishing a.s., 2003, s. 65–67.
- Kadmiel, M., Janoshazi, A., Xu, X. et al.:** Glucocorticoid action in human corneal epithelial cells establishes roles for corticosteroids in wound healing and barrier function of the eye. *Exp Eye Res*. 2016 Nov, 152:10–33. doi: 10.1016/j.exer.2016.08.020.
- Kanski, J.J.:** *Clinical Ophthalmology: A systematic Approach / Edition 6*. Edinburgh: Butterworth-Heinemann/Elsevier, 2007, p. 250
- Kuchynka, P. a kol.:** *Oční lékařství. 2. doplněné a přepracované vydání*. Praha: Grada Publishing a.s., 2016. s. 283–285.
- Stoniecka, M., Le Roux, S., Zhou, Q. et al.:** Substance P enhances keratocyte migration and neutrophil recruitment through interleukin-8. *Mol Pharmacol*. 2016 Feb, 89(2): 215-225. doi: 10.1124/mol.115.101014.
- Suraj, Ch.:** Ocular steroid. 16th batch [online]. 2015. [cit. 2016-11-7]. Dostupné na: <http://www.slideshare.net/surajkc5832/steroid-suraj>.
- Toušková, M., Jirásková, N.:** Imunosuprese v oftalmologii. In Rozsival, P. (Ed), *Infekce oka*, Praha: Grada Publishing a.s., 2003, s. 39–40.
- Vlková, E., Hlinomazová, Z.:** Riziková keratoplastika. *Sborník prací lékařské fakulty 118*. Masarykova Univerzita Brno, 1999, s. 18–20.