

# MOŽNOSTI POUŽITIA AMNIOVEJ MEMBRÁNY – NAŠE SKÚSENOSTI

Krčová I.<sup>1</sup>, Stanislavová M.<sup>1</sup>, Peško K.<sup>1</sup>, Furdová A.<sup>1</sup>, Koller J.<sup>2</sup>

<sup>1</sup>Klinika oftalmológie LFUK a UN Ružinov, Bratislava

<sup>2</sup>Klinika popálenín a rekonštrukčnej chirurgie LFUK a UN a Centrálna tkanivová banka, Bratislava

*Autori článku prehlasujú, že vznik odborného článku, jeho publikovanie a zverejnenie nie je predmetom stretu záujmov a nie je podporené žiadnou farmaceutickou firmou.*

## SOUHRN

**Úvod:** Amniová membrána umožňuje oftalmológom liečiť ochorenia povrchu oka aj adnex. Amniová membrána sa získava z plodových obalov. Je najvnútornejšou časťou fetálnych obalov a pre svoje výnimočné vlastnosti sa využíva v liečbe mnohých, nielen očných patologických stavov.

**Materiál a metódy:** Retrospektívna analýza súboru pacientov, ktorí podstúpili transplantáciu amniovej membrány na Klinike oftalmológie LFUK a UN Bratislava v rokoch 2013–2015. Vyhodnotenie indikácií transplantácie amniovej membrány, jej úspešnosť, počet zlyhaní transplantácií a počet retransplantácií membrány.

**Výsledky:** V sledovanom období sme indikovali transplantáciu amniovej membrány na povrch oka (rohovka, spojovka) u 71 pacientov, ženy tvorili miernu prevahu nad mužmi v počte pacientov a o niečo väčšiu prevahu v počte zákrokov – 38 žien (53,5 %) s 52 zákrokmi (59,09 %) a 33 mužov (46,5 %) s 36 zákrokmi (40,91 %). Na ľavom oku bolo vykonaných 40 zákrokov (45,45 %), na pravom 48 zákrokov (54,54 %). Najčastejšou indikáciou bol ulcus corneae neznámej príčiny v 30,68 % u 27 očí, ďalej to bola bulóznou keratopatiou v 11,36 % u 10 očí a ulkusy pri herpetickej keratitíde v 9,10 % u 8 očí. Stav po úraze (popálenie, poleptanie) tvoril 6,82 % u 6 očí, ulkusy pri paréze n. facialis 6,82 % u 6 očí a sicca syndromu 5,68 % u 5 očí. Ulkusy po excízii bazaliómu 2,27 % u 2 očí, postradiačná keratitída 2,27 % u 2 očí, nezmáčavá škvvrna 2,27 % u 2 očí, ulcus pri ektropii 1,14 % u 1 oka, trichiasis 2,27 % u 2 očí a iné ulkusy (po perforačnej keratoplastike, retransplantácii amniovej membrány) 19,32 % u 17 očí.

U jedného pacienta sme aplikovali amnióvu membránu na krytie defektu mihalníc po úraze.

**Záver:** Amniová membrána je metódou liečby ochorení očného povrchu, keď konzervatívne spôsoby terapie zlyhávajú a môže zabrániť vykonaniu agresívnejšieho zákroku ako je keratoplastika. Po aplikácii na rohovke umožní upokojiť zápal a keratoplastika sa nevykoná ako emergentná, ale elektívna.

**Kľúčové slová:** amniová membrána, očné ochorenia

## SUMMARY

### AMNIOTIC MEMBRANE APPLICATIONS – OUR EXPERIENCE

**Introduction:** Amniotic membrane is the innermost part of the fetal and packaging for its exceptional qualities likes to be used in treating many ocular pathologies. Amniotic membrane has improved the ability to treat ocular surface disease. It has unique features like support conjunctival and corneal epithelialization.

**Material and methods:** Retrospective analysis of group patients who underwent amniotic membrane transplantation at the Department of Ophthalmology Faculty of Medicine and UN Bratislava in 2013–2015. We evaluated indications amniotic membrane transplantation, the percentage, the number of transplants and the number of failures and retransplantation of the membrane.

**Results:** In group of 71 patients (amniotic membrane covering defects of conjunctiva and cornea) male patients formed a slight predominance of males in the number of patients a slightly larger preponderance in 38 women (53.5 %) – 52 surgeries (59.09 %) and 33 male (46.5 %) in 36 interventions (40.91 %). The left eye was affected in 40 interventions (45.45 %), 48 interventions were on the right eye (54.54 %). The most common cause application of 30.68 % in 27 eyes was corneal ulcer, bullous keratopathy followed by the 11.36 % in 10 eyes, and the ulcer herpetic keratitis in 9.10 % in 8 eyes. Injury or vulnus penetrans 6.82 % in 6 eyes, ulcers caused by paresis n. facialis 6.82 % in 6 eyes and sicca syndrome 5.68 % in 5 eyes.

In 2015 we applied amniotic membrane covering the defect of eyelids after trauma in one patient.

**Conclusion:** Amniotic membrane is the appropriate treatment in a number of diseases of ocular surface when conservative methods of treatment fail. In corneal application can prevent the execution of more aggressive treatment, such as keratoplasty, or to soothe inflammation and keratoplasty is not performed as emergent, but elective.

**Key words:** amniotic membrane transplantation, eye diseases

Čes. a slov. Oftal., 72, 2016, No. 6, p. 204–208

Do redakcie doručeno dne 11. 11. 2016

Do tisku prijato dne 2. 12. 2016

MUDr. Krčová Ivana  
Klinika oftalmológie LFUK a UNB Ružinov  
Ružinovská 6  
821 01 Bratislava  
e-mail: krcivka@gmail.com

## ÚVOD

V očnéj chirurgii bolo opísaných niekoľko vlastností a mechanizmov účinku amniovej membrány, ktoré ju robia vhodným substrátom pre transplantáciu v tomto odvetví chirurgie. Mechanizmy účinku sú odvodené najmä zo zloženia membrány a nie všetky môžeme aplikovať na čerstvú aj uchovávanú membránu. Uchovávané membrány sú považované za inertné a neobsahujú teda žiadne viabilné bunky. Schopnosť takejto membrány ovplyvniť hojenie rany zmenou spektra rastových faktorov a cytokínov je obmedzená [4].

Transplantácia ľudskej amniovej membrány sa klinicky využíva najmä na rekonštrukciu korneálneho a konjunktiválneho povrchu, kde podporuje hojenie epitelu, zmiernuje zápalovú reakciu a tvorbu jaziev. Podobnosť amniovej membrány s limbálnymi výbežkami naznačila jej využitie aj ako substrát *pre ex vivo* expanziu limbálnych kmeňových buniek a ich následnú transplantáciu spolu s membránou. Táto metóda sa dnes využíva v širokej praxi. Ďalej sa membrána využíva pri glaukómových operáciách a okuloplastických zákrokoch. Medzi početné klinické indikácie využitia amniovej membrány možno zaradiť korneálne ulkusy, pterygia, chemické a termické popáleniny, operácie glaukómu, symbefaron a ďalšie [11, 12].

Amniová membrána slúži ako podkladová membrána, ktorá uľahčuje migráciu epitelových buniek, posilňuje adhézie epitelových buniek, podporuje epitelovú diferenciáciu a predchádza apoptóze epitelu. Neznámym mechanizmom taktiež zlepšuje citlivosť rohovky a stabilitu sŕz [1, 2, 4, 5].

Produkuje rôzne rastové faktory, ktoré stimulujú epitelizáciu a niektorí autori sa tiež domnievajú, že podporuje expanziu a predlžuje životnosť progenitorových epitelových buniek *in vivo* [7].

Epitelové bunky membrány produkujú mozgový natriuretický peptid (BNP) a hormón uvoľňujúci kortikotropín (CRH), ktoré pomáhajú zvyšovať bunkovú proliferáciu a hrajú úlohu i v kalciovom metabolizme [2]. Bolo zistené, že kryokonzervovaná amniová membrána exprimuje mRNA pre epidermový rastový faktor (EGF), hepatocytový rastový faktor (HGF), keratocytový rastový faktor (KGF), ako aj receptory pre tieto faktory [6].

Proteoglykány v matrici membrány sú dôležité pre bunkovú proliferáciu a diferenciáciu a tým, že viažu rastové faktory, plnia dôležitú úlohu v remodelačných procesoch [10].

Amniová membrána môže týmito mechanizmami urýchliť hojenie epitelu. Jej bazálna membrána slúži ako podklad pre rast epitelových buniek. Izofomy laminínu, ktoré sa nachádzajú v bazálnej membráne, uľahčujú adhéziu a expanziu korneálnych epitelových buniek. Táto schopnosť sa uplatňuje taktiež v liečbe čiastočného deficitu limbálnych kmeňových buniek.

Amniová membrána môže byť využitá aj ako krycia kontaktná šošovka, ktorá umožňuje epitelizáciu pod jej povrchom. Má dobrú permeabilitu, a tým poskytuje dostatočnú oxygenáciu pre epitelové bunky v porovnaní so syntetickými materiálmi [2].

Prakticky neobmedzená dostupnosť a nízke náklady na získanie a spracovanie robia z amniovej membrány dôležitý biomateriál v medicíne. Cesta od získania donorskej pla-

centy po transplantáciu amniovej membrány je komplexná. Pred klinickou aplikáciou musí prejsť skríningom na rôzne ochorenia a schváleným spôsobom spracovania, ktorý zahŕňa deepitelizáciu, sterilizáciu a konzerváciu.

Existuje viacero metód týchto postupov spracovania a každý spôsob prípravy má odlišný efekt na fyzikálne a biologické vlastnosti amniovej membrány. Preto je ťažké určiť štandardizovaný spôsob prípravy membrány.

Pri každej operácii, pri ktorej dochádza k transplantácii orgánov alebo tkanív, je určité riziko prenosu ochorenia. Preto bezpečnostné opatrenia a protokoly používané pri transplantácii orgánov sa vzťahujú aj na transplantácie amniovej membrány v očnéj chirurgii [3].

Amniová membrána je často pri vaginálnom pôrode kontaminovaná normálnou flórou pošvy, a preto sa membrána získava za sterilných podmienok od dárkyň rodiacich elektívnym cisárskym rezom.

Potenciálna dárkyňa musí prejsť skríningom na ochorenia a sociálne rizikové faktory, ktoré by znamenali riziko pre prenos infekcie. V anamnéze sa pýtame na rizikové sexuálne správanie, transfúzie krvi, intravenózne abúzy drog a tetovania. Po získaní informovaného súhlasu je čo najbližšie k termínu pôrodu krv dárkyne vyšetrená na HIV-1, 2, hepatitídu B, C (HBsAg, anti-HCV), ľudský T-bunkový lyfotropný vírus (HLTV), syfilis, cytomegalovírus (CMV), *Toxoplasma gondii* a tuberkulózu (TBC).

V Centrálnej tkanivovej banke v Bratislave pripravujú kryokonzervovanú amiovú membránu skladovanú pri  $-70\text{ }^{\circ}\text{C}$  v kryoprotekčnom médiu, ktoré obsahuje 10 % dimetylsulfoxid (DMSO). Pred použitím membránu vždy preplachujú trikrát vo vhodnom médiu, aby odstránili zvyšky kryoprotekčného roztoku.

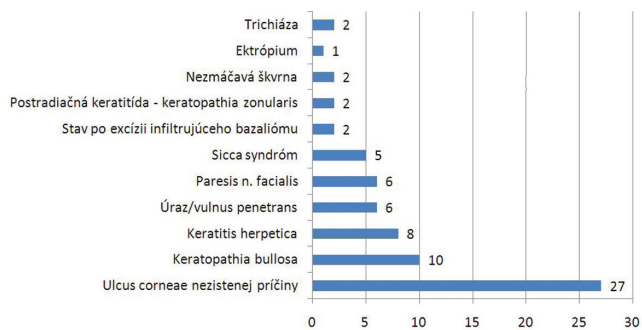
## MATERIÁL A METÓDY

Analýza pacientov, ktorí podstúpili na Klinike oftalmológie LF UK a UN Bratislava transplantáciu amniovej membrány v rokoch 2013–2015. Vyhodnotili sme indikácie transplantácií amniovej membrány, jej úspešnosť, počet zlyhaní transplantácií a počet retransplantácií membrány. Hodnotili sme základné demografické charakteristiky súboru.

## VÝSLEDKY

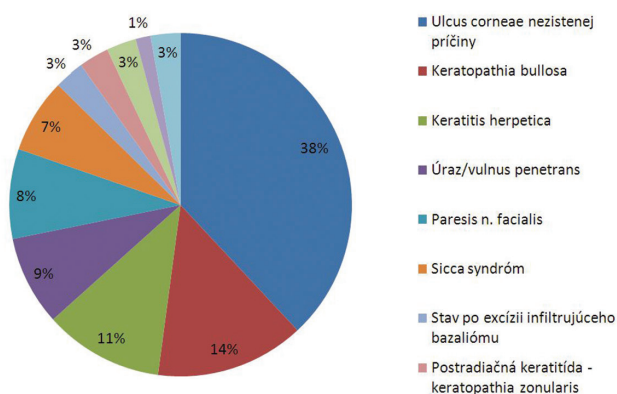
V súbore 71 pacientov, u ktorých bola indikovaná aplikácia amniovej membrány na krytie defektu na povrchu oka (spojovka, rohovka) bol priemerný vek 63,7 rokov pričom najmladší pacient mal 22 rokov a najstarší pacient zo súboru podstúpil operáciu ako 87-ročný. Medián súboru, teda stredný vek, bol 64 rokov a modus, teda najčastejšie sa vyskytujúci vek, bol 70, 71 a 73 rokov. Ženy tvorili mierne prevahu nad mužmi v počte pacientov a o niečo väčšiu prevahu v počte zákrokov – 38 žien (53,5 %) s 52 zákrokmi (59,10 %) a 33 mužov (46,5 %) s 36 zákrokmi (40,9 %). Na ľavom oku bolo vykonaných 40 zákrokov (45,45 %), na pravom 48 zákrokov (54,54 %).

**Počet pacientov**



**Graf 1** Indikácie aplikácie amniovej membrány

**Percento pacientov**



**Graf 2** Percentuálne rozdelenie indikácie aplikácie amniovej membrány

V našom súbore v roku 2013 bola amniová membrána aplikovaná v 25 prípadoch a operovaní boli viac muži, v roku 2014 bola aplikovaná v 41 prípadoch početnejšie u žien a v roku 2015 v 22 prípadoch s miernou prevahou žien (tab. 1).

V r. 2015 sme aplikovali v jednom prípade amnióvu membránu na krytie defektu mihalníc u pacienta – bezdomovca, po úraze (obr. 1–4).

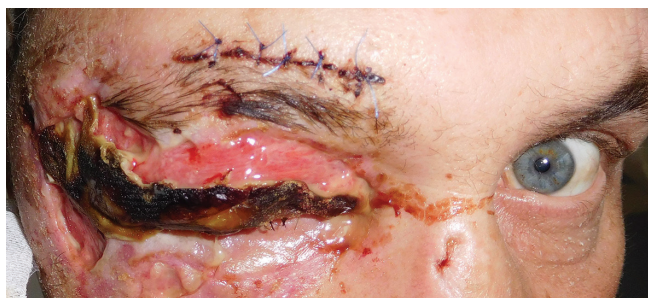Najčastejšou príčinou indikácie amniovej membrány – 30,68 % u 27 očí, bol ulcus corneae neznámej príčiny nasledovaný symptomatickou bulóznou keratopatiou v 11,36 % u 10 očí a ulkusmi pri herpetickej keratitíde v 9,10 % u 8 očí. Stav po úraze (popálenie, poleptanie) 6,82 % u 6 očí, ulkusy pri paréze n. facialis 6,82 % u 6 očí a sicca syndrome 5,68 % u 5 očí. Ulkusy po excízii infiltratívneho typu bazaliómu mihalníc 2,27 % u 2 očí, postradiačná keratitída 2,27 % u 2 očí, nezmáčavá škvrna 2,27 % u 2 očí, ulcus pri ektrópiu 1,14 % u 1 oka, trichiasis 2,27 % u 2 očí a iné ulkusy (po perforačnej keratoplastike, retransplantácia amniovej membrány) 19,32 % u 17 očí.

Najčastejšou indikáciou aplikácie amniovej membrány bola skupina pacientov s ulkusmi rohovky, ktorých príčina nebola známa alebo sa nám ju nepodarilo zistiť. V tejto indikácii bola transplantácia vykonaná 27-krát, čo predstavuje 30,68 % všetkých prípadov.

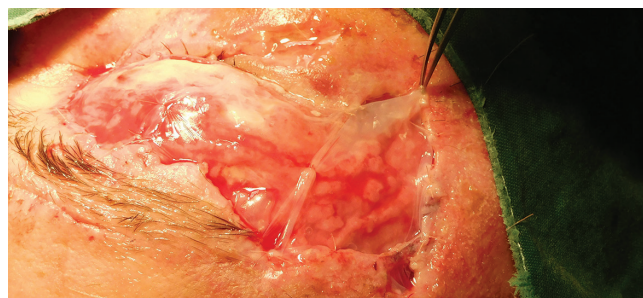
Druhou najčastejšou príčinou transplantácie amniovej membrány bola keratopathia bullosa s tvorbou vredov alebo iných povrchových defektov rohovky, kde bola našitá membrána v 10 prípadoch, čo predstavuje 11,36 % všetkých prípadov.

Graf 1 a 2 uvádza rôzne príčiny, ktoré boli indikáciou k aplikácii amniovej membrány.

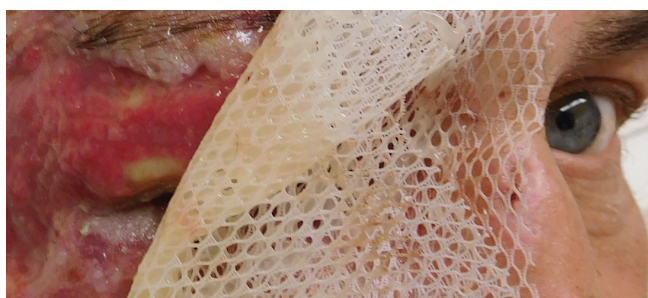Priemerná centrálna ostrosť zraku (COZ) 31 pacientov bola po operácii lepšia ako 0,1, z toho 2 pacienti majú vízus



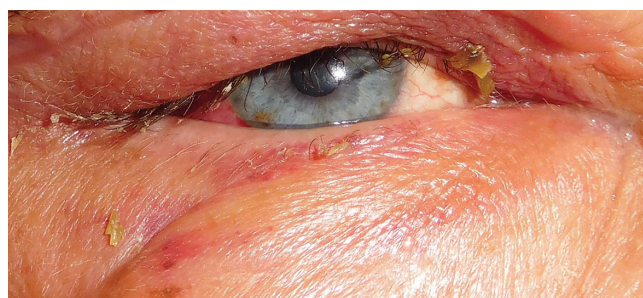
**Obr. 1** Pacient po úraze hlavy a tváre po primárnom ošetrení a suture v oblasti supercíliu s rozsiahlym defektom kože v oblasti mihalníc pravého oka



**Obr. 2** Naloženie amniovej membrány v rozsahu povrchového defektu hornej mihalnice



**Obr. 3** Priebeg hojenia pod aplikáciou masťného tylu



**Obr. 4** Stav po zhojení o 2 mesiace

1,0 a 4 pacienti vízus 0,8, u 20 pacientov bola COZ menej ako 0,1 (počíta prsty pred okom), u 14 pacientov bola COZ udaná ako pohyb ruky, u 4 pacientov svetlocit s lokalizáciou a u 2 bez svetlocitu.

Z celkového počtu pacientov k zlyhaniu liečby došlo u 17 očí (19,32 %), ak za kritérium zlyhania boli považované pretrvávajúce defekty rohovky a/alebo nutnosť retransplantácie amniovej membrány, keratoplastiky či eviscerácie bulbu.

Tarsorafía bola urobená u 9 pacientov (18 %) v sledovanom súbore. K zhojeniu došlo u všetkých pacientov po našití amniovej membrány s následnou tarsorafiou. U 2 pacientov došlo k rekurencii defektu, z toho u jednej pacientky bola tarsorafía spolu s amniovou membránou vykonaná celkovo 3-krát.

V našom súbore mali 4 pacienti transplantovanú amniovú membránu po keratoplastike. Úspešnosť bola dosiahnutá u 3 (75 %) zo 4 očí.

U 1 pacienta (25%) nedošlo k vyliečeniu perzistujúceho defektu spojeného s Fuchsovou dystrofiou v pozorovanom období.

## DISKUSIA

V štúdií Letko et al. z Harvard Medical School v Bostone porovnávali efektivitu liečby amniovou membránou u 30 pacientov s epitelovými defektami spôsobenými sicca syndrómom, infekčnými ulkusmi, radiačnou keratopatiou, jazviacim pemphigoidom, bulóznou keratopatiou, chemickým popálením, herpetickou keratitídou, atopickou keratokonjunktivitídou a ďalšími. Pacienti mali priemerne 55,3 rokov. Priemerná COZ pacientov po operácii bola 0,05 [9].

Po prvej aplikácii membrány sa zhojilo 21 očí (70 %) a v 9 prípadoch (30 %) defekt po prvej aplikácii membrány pretrvával. Rekurencia bola zaznamenaná v 6 prípadoch (29 %) z 21. Priemerný čas prvej rekurencie defektu bol 5,2 týždňa (36,7 dní). Počas sledovania bola transplantácia amniovej membrány opakovaná u 5 pacientov. U 16 pacientov bola súčasne pri prvej transplantácii spravená aj tarsorafía, u 12 (75 %) došlo k zhojeniu defektu, z toho u 4 (33 %) došlo k rekurencii. Podobné výsledky zaznamenali aj u pacientov bez tarsorafie, kde sa úspešne zhojil defekt u 9 pacientov (64 %) zo 14 a u 2 pacientov (22 %) z 9 došlo k rekurencii [8].

Tento súbor pacientov mal podobné zloženie ako pacienti v pozorovanom súbore počas 3 rokov na klinike LF UK a UN Bratislava, a tak je vhodný na porovnanie výsledkov.

U nami pozorovaných pacientov bol priemerný vek 63,72 rokov s prevahou žien a priemerná COZ pacientov po operácii bola viac ako 0,1 u 31 pacientov, u 20 pacientov počíta prsty pred okom, u 14 pacientov bola COZ udaná ako pohyb ruky, u 4 pacientov svetlocit s lokalizáciou, u 2 pacientov bez svetlocitu.

Z celkového počtu pacientov bolo amniovou membránou úspešne liečených 71 očí (80,68 %). K zlyhaniu liečby došlo u 17 očí (19,32 %), ak za kritérium zlyhania boli považované pretrvávajúce defekty rohovky a nutnosť retransplantácie amniovej membrány, keratoplastiky či eviscerácie bulbu, z toho 5 očí s nutnosťou následnej tarsorafie. Pacienti po

transplantácii amniovej membrány sú, pokiaľ im to ich celkový zdravotný stav dovolí, pravidelne sledovaní.

V štúdií Pinnita Prabhasawat et al. z Univerzity Mahidol v Bangkoku tiež vyhodnocovali efektivitu transplantácie amniovej membrány u 28 pacientov s korneálnymi defektami s alebo bez stenčenia rohovky a s korneálnymi perforáciami tiež s podobnými príčinami vzniku ako u pacientov v sledovanom súbore. Priemerný vek pacientov bol 48,7 rokov. Úspešnosť použitia amniovej membrány bola 82,1 %, oči 23 z 28 pacientov boli zhojené. K zlyhaniu transplantácie došlo u 5 pacientov (17,9 %) s nespozorovanou aktívnou infekciou (okultná fungálna ulcerácia a geografický herpetický ulkus), neurotrofickou keratopatiou (2 pacienti) a rohovkovou perforáciou. Membrána musela byť transplantovaná opakovane v 4 prípadoch zlyhania a v 4 prípadoch (17,4 % z úspešných prípadov) kvôli rekurencii ochorenia z dôvodu mihalnicových abnormalít, postradiačnej a neurotrofickéj keratopatie. V niektorých prípadoch použili operatéri ako prídavnú tarsorafiu, ale v štúdií sa nevyhodnocovala. Autori zároveň porovnávali rýchlosť reepitelizácie pri použití jednej a viacerých vrstiev amniovej membrány. Výsledkom bola signifikantne vyššia rýchlosť reepitelizácie pri viacvrstvových štepoch, čo autori spájajú s väčším množstvom matrix, ktorá poskytuje väčšie množstvo rastových faktorov [13].

V tejto štúdií bol tiež dokázaný význam použitia amniového transplantátu a sledované hodnoty sa dokonca líšili úplne minimálne. Úspešnosť v tejto štúdií bola 82,1 % a v našom súbore 84,1 %. K zlyhaniu došlo v 17,9 % vs 15,9 % u našich pacientov a rekurencia bola 17,4 % vs 15,15 %.

Keď chceme porovnať príčiny zlyhania liečby sledovaných pacientov so štúdiou, u našich pacientov došlo k zlyhaniu najčastejšie pri ulkusoch neznámej príčiny celkom u 3 pacientov (42,8 %), pri keratitise herpetica u 2 pacientov (28,6 %), a v jednom prípade pri hereditárnej dystrofii a pri liečbe nezmáčavej škrvny – keratitída (vždy po 14,3 %). Do istej miery sa dôvody prekrývajú, pretože neurotrofická keratitída alebo perforácia rohovky v štúdií môžu vzniknúť aj ako následok herpetickej keratitídy v našom súbore, či ulkus neznámej príčiny môže viesť k perforácii.

Pri porovnaní príčin rekurencií, u našich pacientov došlo k rekurencii pri sicca syndróme, paréze n. facialis, postradiačnej keratitíde, herpetickej keratitíde, bulózne keratopatii, hereditárnej dystrofii a pri ulkuse neznámej príčiny. Opäť sú príčiny porovnateľné. Okrem totožnej postradiačnej keratitídy, môžu byť viečkové abnormality spojené so sicca syndrómom a parézou n. facialis, bulózna keratopatia môže byť spôsobená veľkým počtom ochorení oka.

Seitz et al. z Univerzity Saarlandes v Nemecku robili štúdiu, pri ktorej skúmali úspech liečby epitelových defektov rohovky po perforačnej keratoplastike pomocou transplantácie amniovej membrány a ich rekurenciu. Amniová membrána môže byť použitá u pacientov s perzistentnými epitelovými defektami po predchádzajúcej keratoplastike na ochranu transplantátu rohovky, prevenciu invazívnejších zákrokov ako napr. retransplantácia, ktorá naopak zvyšuje riziko imunologickej rejekcie transplantátu.

Úspešnosť, teda kompletnú epitelizáciu dosiahlo 16 očí (70 %) a bola nepriamo úmerná počtu predchádzajúcich ke-

ratoplastik na danom oku. Zo 16 úspešne liečených očí malo 7 očí (44 %) najmenej 1 rekurenciu defektu.

Autori našli zaujímavú koreláciu medzi rekurenciou a časovým intervalom medzi transplantáciou membrány a predchádzajúcou keratoplastikou. Nebola pozorovaná žiadna rekurencia v prípadoch, kde bol interval krátky (1–7 mesiacov), alebo naopak veľmi dlhý (79–120 mesiacov). Väčšina rekurencií bola medzi 10 a 43 mesiacmi [14].

V našom súbore mali 4 pacienti transplantovanú amniotickú membránu po keratoplastike. Úspešnosť bola dosiahnutá u 3 (75 %) zo 4 očí. Rekurencia bola zaznamenaná na 1 (33 %) z 3 úspešných očí u pacientky po penetrujúcom úraze, ktorá však po opakovanej transplantácii amniotickú membránu už nebola zaznamenaná. Pacientka s rekurenciou podstúpila opakovanú keratoplastiku a doba medzi keratoplastikou a transplantáciou membrány bola 5 mesiacov.

U 1 pacientky napriek opakovanej keratoplastike nedošlo k rekurencii. U nej bol interval keratoplastika – membrána 30 mesiacov.

U 1 pacienta (25 %) nedošlo k vyliečeniu perzistujúceho defektu spojeného s Fuchsovou dystrofiou v pozorovanom období a u 1 pacienta bol v pozorovanom období stav dobrý, avšak v roku 2015 došlo k rejekcii transplantátu.

Naše výsledky sú porovnateľné so Seitzovou štúdiou, čo sa týka úspešnosti použitia v tejto indikácii s miernou odchýlkou v rekurencii. Korelácia medzi počtom predchádzajúcich keratoplastík a rekurenciou je v našom súbore nejednoznačná. Rovnako interval keratoplastika – transplantácia membrány sa nepotvrdil, čo však môže byť spôsobené nízkym počtom pozorovaných pacientov vyhovujúcim kritériám v priebehu sledovaných rokov.

Mierne odchýlky medzi výsledkami pozorovaného súboru a horeuvedenými štúdiami môžeme odôvodniť rozdielnou chirurgickou technikou, rôznymi indikáciami aplikácie a tiež ich rôznou závažnosťou a rozsahom.

## ZÁVER

Úloha amniotickú membránu v liečbe ochorení očného povrchu je nespochybniteľná. Medzi hlavné výhody amniotickú membránu patrí: stimulácia reepitelizácie očného povrchu, prevencia jazvenia, neovaskularizácie, tlmenie zápalovej reakcie. Nespúšťa imunologické reakcie, umožňuje migráciu buniek po jej povrchu a ich diferenciaciu, tvorí mechanickú bariéru pre baktérie a ochraňuje postihnuté tkanivo, umožňuje dorastanie nervových zakončení v spojovke a tým obnovuje jej senzitivitu.

## LITERATURA

1. **Arora R., Mehta D., Jain V.:** Amniotic membrane transplantation in acute chemical burns. *Nature Publishing Group. Eye* 2005; 19: 273–278.
2. **Baradaran-Rafii A., Aghayan H., Arjmand B., Javadi MA.:** Amniotic Membrane Transplantation, *Iran J Ophthalmic Res* 2007; 2(1): 58–75.
3. **Dua HS., Azura-Blanco A.:** Amniotic membrane Transplantation, *Br J Ophthalmol* 1999; 83:748–752.
4. **Dua HS., Gomes JAP., King AJ., Maharajan VS.:** The Amniotic Membrane in Ophthalmology. *Survey of Ophthalmology* 2004; 49 (1):51–77.
5. **Furdová A., Kalužáková A., Amrich M., Mozolík P.:** Ochorenia spojovky a rohovky - vybrané kapitoly. 1. vyd. Bratislava; Univerzita Komenského 2016: 155 s. ISBN 978-80-223-4174-5. Dostupné na: [http://www.fmed.uniba.sk/fileadmin/lf/sluzby/akademicka\\_kniznica/PDF/Elektronicke\\_knihy\\_LF\\_UK/Ochorenia\\_spojovky\\_a\\_rohovky\\_Furdova.pdf](http://www.fmed.uniba.sk/fileadmin/lf/sluzby/akademicka_kniznica/PDF/Elektronicke_knihy_LF_UK/Ochorenia_spojovky_a_rohovky_Furdova.pdf).
6. **Gris O., Campo Z., Wolley-Dod CH., Güell JL., Bruix A, Calatayud M, Adán A.:** Amniotic Membrane Implantation as a Therapeutic Contact Lens for the Treatment of Epithelial Disorders. *Cornea* 2002; 21(1): 22–27.
7. **Grueterich M., Tseng SC.:** Human limbal progenitor cellsexpanded on human amniotic membrane ex vivo. *Arch Ophthalmol* 2002;120: 783–790.
8. **Lee SH., Tseng SC.:** Amniotic membrane transplantation for persistent epithelial defects with ulceration. *Am J Ophthalmol* 1997; 123: 303–12.
9. **Letko E., Ttechschulte SU., Kenyon K.R. et al.:** Amniotic Membrane Inlay and Overlay Grafting for Corneal Epithelial Defects and Stromal Ulcers. *Arch Ophthalmol* 2001; 119: 659–663.
10. **Mamede AC., Botelho MF.:** Amniotic membrane, Origin, Characterization and Medical Applications, Springer; 1st ed. 2015 edition, 254p, ISBN 978-94-017-9975-1.
11. **Nakamura T, Yoshitani M, Rigby H. et al.** Sterilized, freeze-dried amniotic membrane: a useful substrate for ocular surface reconstruction. *Invest Ophthalmol Vis Sci* 2004; 45: 93–99.
12. **Niknejad H., Peirovi H., Jorjani M., Ahmadiani A., Ghanavi J, Seifalian AM.:** Properties of the amniotic membrane for potential use in tissue engineering. *European Cells and Materials* 2008 15:88-99. ISSN 1473–2262.
13. **Pinnita P., Nattaporn T., Wiwat, K.:** Single and multilayer amniotic membrane transplantation for persistent corneal epithelial defect with and without stromal thinning and perforation. *Br J Ophthalmol* 2001; 85:1455–1463.
14. **Seitz B., Das S., Sauer R., Mena, D., Hofmann-Rummelt C.:** Amniotic membrane transplantation for persistent corneal epithelial defects in eyes after penetrating keratoplasty. *Eye* (2009) 23, 840–848. Dostupné na: <http://www.nature.com/eye/journal/v23/n4/full/eye2008140a.html#tbl2>.