

EXENTERÁCIA ORBITY U PACIENTA S GENERALIZOVANÝM CHOROIDÁLNÝM MELANÓMOM

SOUHRN

Úvod: Uveálny melanóm je najčastejší primárny vnútroočný nádor u dospelých kaukazskej rasy, najčastejšie – v 75 % vychádzajúci z chorioidey. Ohrozuje pacienta nielen stratou zraku a oka, ale 50 % pacientov zomiera po viac ako 5 rokoch od liečby primárneho nádoru na vzdialené metastázy. V liečbe malých a stredných melanómov je čoraz viac snaha o bulbus zachovávajúce metódy. Takmer u polovice z celkového počtu pacientov sa však stále nevyhne enukleácii. Podstatne zriedkavejšie je indikovaná exenterácia orbity. Tieto nádory metastázujú výlučne hematogénne, pričom najčastejším miestom lokalizácie vzdialenej metastázy je pečeň. Prognóza generalizovaného ochorenia je zlá, a naše súčasné terapeutické možnosti sú málo účinné.

Materiál a metodika: Kazuistika 59-ročného pacienta s choroidálnym melanómom masívne prerastajúcim do orbity v štádiu T4 N1 M1, u ktorého boli v čase diagnózy primárneho nádoru prítomné vzdialené metastázy. Pacient podstúpil exenteráciu orbity a systémovú chemoterapiu.

Diskusia: Hoci pri transsklerálne prerastajúcich melanómoch nebol preukázaný benefit exenterácie orbity na prežívanie, zabezpečuje nám lokálnu kontrolu nádoru. Dobrý kozmetický efekt po tomto mutilujúcom zákroku má individuálne vyhotovená epitéza. Pacienti po liečbe vyžadujú doživotnú dispenzarizáciu, vzdialené metastázy sa môžu objaviť aj po mnohých rokoch. Pri liečbe generalizovaného ochorenia je dostupná systémová chemoterapia a imunoterapia len paliatívna. Najlepší efekt na prežívanie má kompletná chirurgická resekcia jedinej prítomnej metastázy. Uveálny melanóm má odlišný genetický profil ako kožný melanóm. Biologický charakter uveálneho melanómu je zrejme kľúčom k určení rizikových pacientov, ako aj k vývoju cielenej systémovej terapie.

Záver: Liečba pacientov s generalizovaným veľkým uveálnym melanómom je náročná. Lepšie poznanie jeho biologického charakteru by mohlo byť kľúčom k odhaleniu pacientov s vyšším rizikom tvorby vzdialených metastáz, ako aj k účinnej systémovej terapii.

Kľúčové slová: veľký uveálny melanóm, transsklerálne prerastanie, exenterácia orbity, liečba generalizovaného ochorenia

SUMMARY

ORBITAL EXENTERATION IN PATIENT WITH METASTATIC CHOROIDAL MELANOMA – A CASE REPORT

Introduction: Uveal melanoma is the most common primary intraocular tumour in adults in Caucasians and in 75% is arising from choroid. It threatens not only the patient's loss of vision and eye, but also 50% of patients after 5-year interval after therapy die due to distant metastases. The treatment of small and medium-sized melanoma are methods preserving eye globe. Almost half of the total number of patients is still unavoidable enucleation. Considerably rarer is indicated exenteration of an orbit. These tumors metastasize only hematogenous, while the most frequent place of localization of distant metastases is the liver. Generalized disease prognosis is poor, and our current treatment options in this stage are ineffective.

Material and methods: Case report of 59 years old patient with choroidal melanoma stage T4 N1 M1 massively infiltrating the orbit. At the time of diagnosis of the primary tumor distant metastases were present. The patient underwent exenteration of the orbit and systemic chemotherapy.

Discussion: Although choroidal melanomas with extrascleral extension and infiltration into the orbit have no better prognosis after exenteration of the orbit, surgery is providing us local tumour control. Good cosmetic effect after this mutilating procedure is offered by individually made prosthesis (epithesis). All patients with uveal melanoma require lifelong dispensation, distant metastases may occur even after many years. In the treatment of generalized disease is available systemic chemotherapy and immunotherapy only palliative. The best effect on survival has complete surgical resection of single metastasis. Uveal melanoma has a different genetic profile as cutaneous melanoma. The biological nature of uveal melanoma seems to be the key to determining risk patients, as well as the development of targeted systemic therapy.

Conclusion: Treatment of patients with generalized large uveal melanoma with extrascleral extension is difficult. A better understanding of biological interest may be the key to the detection of patients at higher risk of distant metastases formation, and to an effective systemic treatment.

Key words: large uveal melanoma, extrascleral extension, orbital exenteration, the treatment of generalized disease

Čes. a slov. Oftal., 72, 2016, No. 3, p. 92–96

Justusová P., Štubňa M.,
Veselovský M., Lipková B.

Očné oddelenie, FNŠP Žilina, primár
MUDr. Michal Štubňa, PhD.

Kazuistika bola prezentovaná na VIII. Bilaterálnom slovensko-českom oftalmologickom sympóziu 16.–18. apríla 2015 v Žiline

Autori článku prehlasujú, že vznik odborného článku, jeho publikovanie a zverejnenie nie je predmetom stretu záujmov a nie je podporené žiadnou farmaceutickou firmou.



Do redakcie doručeno dne 29. 4. 2016
Do tisku prijato dne 10. 6. 2016

MUDr. Pavlína Justusová
Očné oddelenie FNŠP Žilina
Vojtecha Spanyola 43
012 07 Žilina
e-mail: pjustusova@gmail.com

ÚVOD

Uveálny melanóm je najčastejší primárny vnútroočný nádor u dospelých kaukazskej rasy. Vrchol výskytu je u pacientov vo veku okolo 60 rokov, bez predilekcie u oboch pohlaví. Tumory lokalizované v blízkosti zadného pólu sa môžu prejavíť relatívne skoro zahmlením videnia, plávajúcimi opacitami pred okom, či pokrivením videnia pre subretinálnu tekutinu. Neskôr bývajú diagnostikované choroidálne melanómy lokalizované preekvatoriálne a najmä melanómy corpus ciliare. Tumory vychádzajúce z dúhovky majú dobrú prognózu, bývajú skoro diagnostikované vzhľadom na ich lokalizáciu a zriedkavo metastazujú, keďže ich histologicky tvoria zväčša vretenovité bunky (2, 4, 5, 13, 14).

V čase stanovenia diagnózy u väčšiny pacientov nie sú prítomné vzdialené metastázy, ktoré by bolo možné detekovať v súčasnosti dostupnými vyšetrovacími metódami. Uveálny melanóm metastazuje výlučne hematogénne, keďže uvea neobsahuje lymfatické cievy. Prvou lokalizáciou vzdialenej metastázy je v 90 % prípadov pečeň, zároveň približne u polovice pacientov ostáva aj jedinou lokalizáciou. Medzi ďalšie patria pľúca, kosti, koža, zriedkavo mozog a uveálny trakt druhého oka. Prognóza generalizovaného ochorenia je zlá, priemerné prežívanie je 6 mesiacov. Príčinou smrti je najčastejšie zlyhanie pečene alebo obštrukčný ikterus (4, 5, 20).

Terapeutický postup zahŕňa z hľadiska oftalmológa lokálnu kontrolu nádoru a v prípade prítomnosti vzdialených metastáz v spolupráci s onkológom aj liečbu systémového ochorenia. Liečba samotného nádoru závisí od viacerých faktorov, okrem veľkosti (najväčšieho priemeru a elevácie) a lokalizácie tumoru (či má pôvod v dúhovke, vráskovci, cievovke a takisto blízkosť makuly a terča zrakového nervu) je to aj prítomnosť neovaskulárneho glaukómu, zraková funkcia chorého a druhého oka a v neposlednom rade aj celkový stav a prania pacienta. Pri melanómoch malej a strednej veľkosti sa snažíme o zachovanie bulbu a pokiaľ možno aj videnia, pričom na Slovensku je v súčasnosti jedinou rádioterapeutickou možnosťou stereotaktická rádiokirurgia na lineárnom urýchľovači. V zahraničí sa používa aj brachyterapia, Leksellov gama nôž a protónová terapia (5, 12, 15, 16, 20).

Pri náleze veľkého melanómu (priemer > 15 mm, hrúbka > 10 mm) a u bolestivých a slepých bulbov pristupujeme k enukleácii. Ak tumor masívne prerastá transsklerálne, je indikovaná exenterácia orbity, teda odstránenie celého obsahu orbity vrátane periorbity a mihalníc. Pri miernom stupni extrasklerálneho šírenia niektorí autori volia subtotálnu exenteráciu, pri ktorej sa zachovávajú mihalnice a spojovka pre lepší kozmetický efekt. Rozšírená exenterácia je indikovaná pri invázii tumoru do kosti a zahŕňa jej resekciu (19, 21).

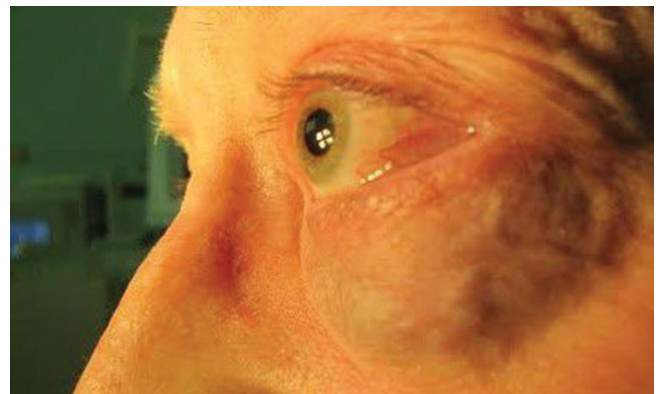
Uveálne melanómy sa z hľadiska profilu génovej expresie delia na triedu 1 (s nízkym rizikom) a triedu 2 (s vysokým rizikom). Pre triedu 2 sú charakteristické chromozómové abnormality, a to na 3. a 8. chromozóme, ktoré sú spojené s väčším rozmerom nádoru, vyšším rizikom vzniku metastáz a nepriaznivejšou prognózou. U malého percenta pacientov z triedy 1 však takisto vzniknú vzdialené metastázy. Výskum sa v súčasnosti zameriava na odhalenie biomarkerov, na zá-

klade ktorých budeme vedieť lepšie predpovedať prognózu aj u pacientov bez chromozómových abnormalít. Molekulárny profil uveálnych melanómov bude mať pravdepodobne v budúcnosti význam nielen z hľadiska prognózy pacienta a liečebného postupu, ale aj pri detekcii mikrometastáz a v systémovej chemoterapii a imunoterapii (6).

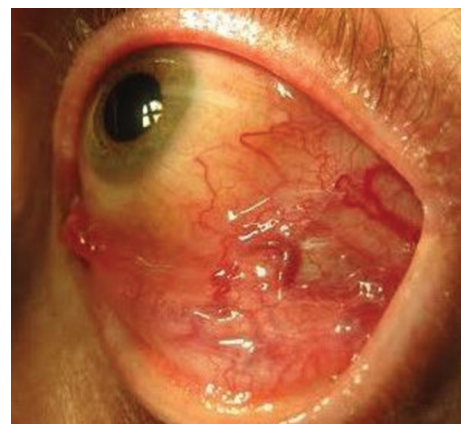KAZUISTIKA

Muž kaukazskej rasy vo veku 59 rokov prichádza na našu ambulanciu po prvýkrát vo februári 2014. Udáva približne 1 rok trvajúce ťažkosti s ľavým okom, a to bolesti a zhoršovanie videnia. Na funde ľavého oka bol prominujúci sivastohnedý útvar so zrnkami oranžového pigmentu na povrchu o priemere cca 5 mm a pod ním exsudatívna amócia sietnice. Nález bol zhodnotený ako suspektný choroidálny melanóm a pacient bol ihneď odoslaný do Onkooftalmologickej ambulancie.

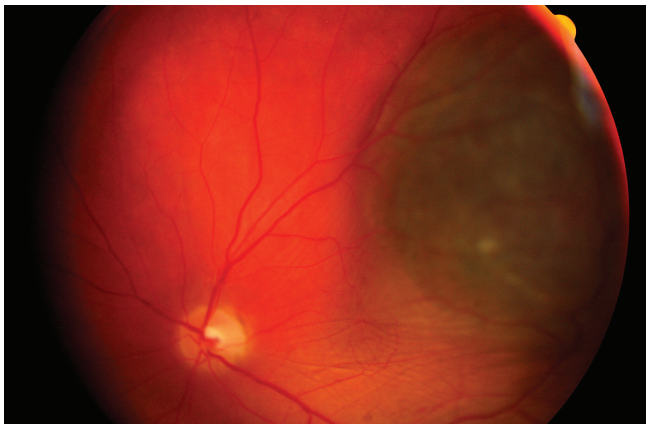Pacient však na vyšetrenie do tejto ambulancie nešiel a prichádza takmer o ďalší rok, v januári 2015 znova na naše pracovisko, udáva že ľavé oko mu „opuchlo“ a je bolestivé. Ľavý bulbus bol deviovaný hore a nazálne s obmedzenou pohyblivosťou (obr. 1, 2), pod kožou dolnej mihalnice bola hmatateľná rezistencia a pigmentový útvar na funde svoju veľkosť minimálne zdvojnásobil (obr. 3). Vizus vľavo bol pohyb ruky, vnútroočný tlak obojstranne 18 mmHg. Vi-



Obr. 1 Viditeľné prerastanie tumoru pod dolnou mihalnicou



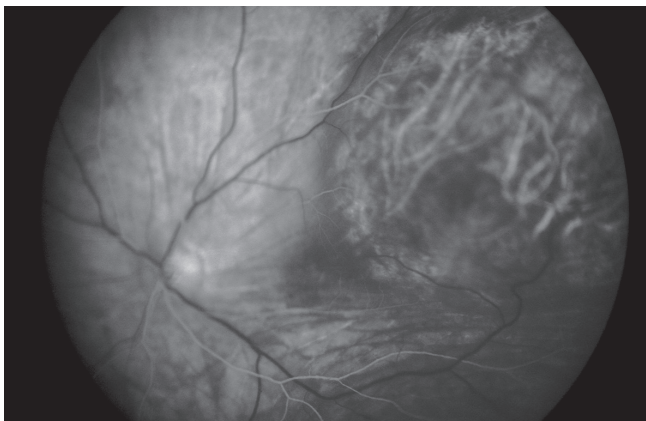
Obr. 2 Deviacia bulbu hore nazálne a dilatované prívodné cievy



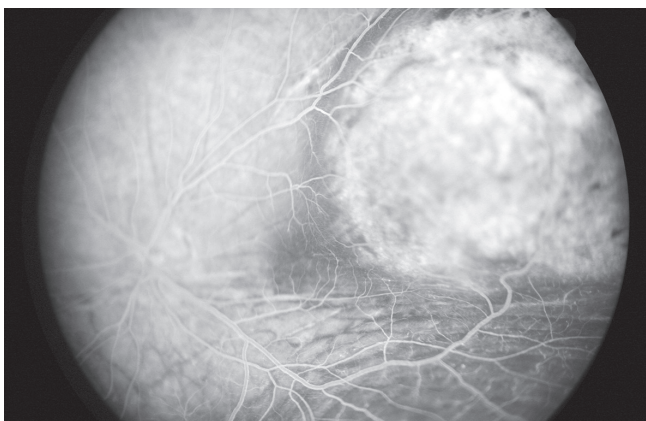
Obr. 3 Nález na zadnom póle

zus vpravo bol 6/6 s hypermetropickou korekciou, nález na prednom segmente a očnom pozadí pravého oka v norme.

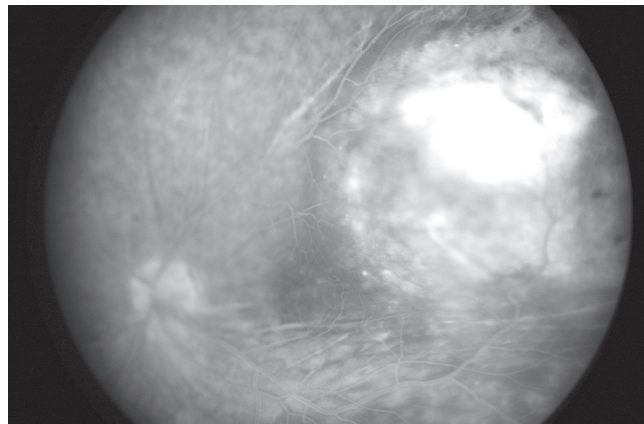
Realizovali sme fluoresceínovú angiografiu, kde bol nález typický pre choroidálny melanóm. V skorých fázach sa zobrazil dvojcirculačný vzor (obr. 4), neskôr presakujúce tzv. horúce stopy (obr. 5), z ktorých kontrastná látka presakovala a hromadila sa v oblasti tumoru do neskorých fáz – staining (obr. 6). CT potvrdilo extraokulárne prerastanie tumoru s inváziou do okoohybných svalov (m. rectus temporalis, m. obliquus inferior a m. rectus inferior) a do zrkového nervu



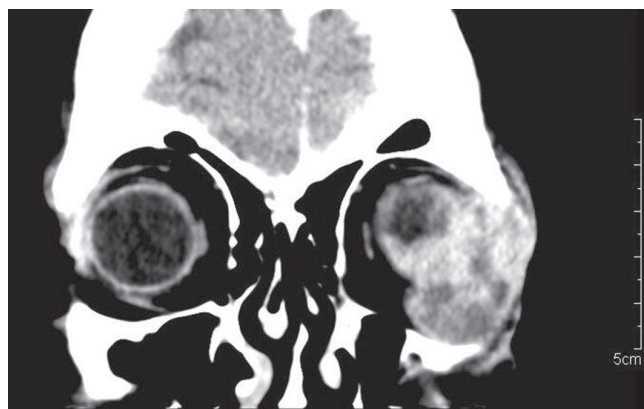
Obr. 4 Arteriálna fáza FAG – dvojcirculačný vzor



Obr. 5 Horúce stopy (hot spots) v 1. minúte FAG



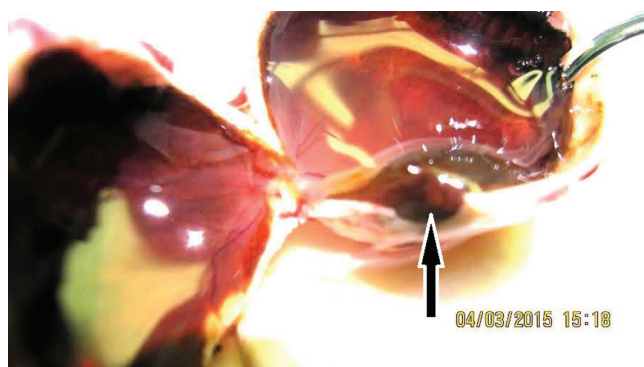
Obr. 6 Hromadenie fluoresceínu (staining) v neskorých fázach



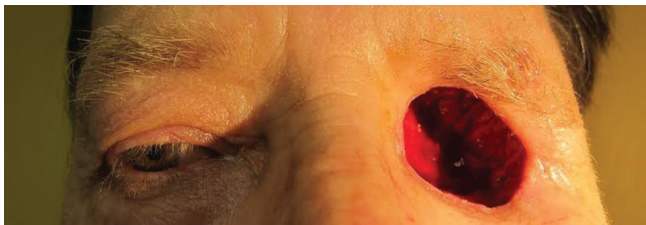
Obr. 7 Masívna infiltrácia tkanív orbity na CT

(obr. 7). Vo februári 2015 pacient absolvoval PET-CT (pozitronová emisná tomografia), kde sa zobrazili lézie charakteru metastáz do pečene, pľúc a hrudných a brušných lymfatických uzlín.

V marci 2015 bola na Klinike oftalmológie LF UK a UN Ružinov realizovaná exenterácia orbity vľavo. Veľkosť vnútroočného nádoru bola relatívne malá vzhľadom na masívne extraokulárne prerastanie (obr. 8). Histologické vyšetrenie potvrdilo malígny melanóm chorioidey, prevažne epiteloidný, menej vretenovitý B-typ, s masívnou inváziou cez skléru do peribulbárnych tkanív orbity. Pooperačné hojenie



Obr. 8 Relatívne malý intraokulárny melanóm (šípka označuje nádorové ložisko)



Obr. 9 Pacient po exenterácii



Obr. 10 Epitéza upevnená na rám okuliarov

prebehlo bez komplikácií (obr. 9) a po zhojení dutiny orbity bola pacientovi vyhotovená individuálna silikónová epitéza s protézou oka pripevnená na rám okuliarov (obr. 10).

Onkológ indikoval paliatívnu adjuvantnú chemoterapiu. Prvých 6 cyklov dakarbazínom absolvoval pacient od apríla do septembra 2015 s pomerne dobrou toleranciou, bol začatý ďalší cyklus chemoterapie karboplatinou a cisplatinou. Na PET-CT v novembri 2015 sa objavili nové ložiská v oboch lalokoch prostaty, je progresia veľkosti hepatálnej lézie. Lokálny nález dutiny orbity je zatiaľ bez známok recidívy ochorenia.

DISKUSIA

Pri generalizovanom uveálnom melanóme je exenterácia orbity považovaná za paliatívny výkon, ktorý však pri dostatočnej radikálite zabezpečí dobrú lokálnu kontrolu nádoru. Boli popísané recidívy tumoru v orbite po konzervatívnej terapii. U pacientov bez metastáz prežívania po exenterácii takisto nie je rozdielne oproti konzervatívne postup. Preto niektorí autori pri prednom extrasklerálnom šírení preferujú lokálnu resekciu doplnenú rádioterapiou (3, 9, 11, 19, 21). Náš pacient mal masívne prerastanie melanómu do orbity na bolestivom, prakticky nevidiacom bulbe, preto sme pristúpili k exenterácii v spolupráci s otorinolaryngológom. V čase sledovania je dutina orbity bez známok recidívy ochorenia.

Medzi prognostické faktory uveálneho melanómu patrí typ buniek podľa Callendera, veľkosť, transsklerálne šírenie, mitotická aktivita, umiestnenie predného ohraničenia tumoru, invázia do zrakového nervu (4, 16). Na Slovensku zatiaľ budúcnosťou je profilovanie génovej expresie. U nášho pacienta sa jednalo o veľký melanóm s prerastaním extrasklerálne a do zrakového nervu, histologicky prevažne epiteloidný, menej vretenovitý B typ, čo svedčí pre agresívny charakter tumoru.

V čase stanovenia diagnózy sú vzdialené metastázy prítomné relatívne zriedkavo, len u 2–3 % pacientov. Na vznik metastáz je totižto potrebných asi 30 delení (bunkových cyklov) nádoru, čo trvá približne 2,2 roku (5). V čase, keď sa náš pacient rozhodol pre dodiagnostikovanie a liečbu svojich ťažkostí, však tieto mali už 2-ročné trvanie, čo znamená, že to isté obdobie bolo u neho pravdepodobne prítomné aj ochorenie. Na prvom PET-CT sa zobrazili metastázy do lymfatických uzlín, pečene a pľúc a po 6 mesiacoch ďalšie lézie charakteru metastatických ložísk v prostate.

Na liečbu metastázujúceho uveálneho melanómu sa používa niekoľko liečebných modalít, avšak zatiaľ sa u žiadnej z možností systémovej liečby nedokázal významný benefit na prežívanie. Najdlhší medián prežívania bol u pacientov so solitárnou metastázou v pečeni alebo na inom mieste, kde ju bolo možné kompletne chirurgicky resekovať. Nanešťastie sa to týka menej ako 10 % pacientov. Frenkel a kol. v skupine 74 pacientov po resekcii jedinej metastázy v pečeni bez adjuvantnej liečby dokázali predĺžiť prežívanie 3,7-násobne (5, 7, 8). U nášho pacienta táto možnosť pre prítomnosť viacerých metastatických ložísk nebola realizovateľná.

Chemoterapia ako liečba metastázujúceho uveálneho melanómu bola testovaná s použitím viacerých chemoterapeutík a ich kombinácií, pričom najdlhšie prežívanie (medián 14 mesiacov) zatiaľ dosiahol Pfohler a kol. v skupine 14 pacientov s použitím kombinácie treosulfan a gemcitabin (22). Pri použití kombinácie dakarbazín, karmustín, cisplatin a tamoxifen, kde bola odpoveď u metastázujúceho kožného melanómu 33 %, sa dosiahla odpoveď u metastázujúceho uveálneho melanómu len 10 % (1). Prežívanie nášho pacienta je od začatia systémovej chemoterapie dakarbazínom, cisplatinou a karboplatinou do doby písania tohto článku 12 mesiacov.

Ipilimumab je monoklonálna protilátka proti anti-cytotoxickému T-lymfocytárnemu antigénu 4 (CTLA-4), ktorá sa používa ako imunoterapia pokročilého (nereseckabilného alebo metastázujúceho) kožného melanómu. Zatiaľ nie sú relevantné dáta o efekte na melanóm uvey. Mechanizmus účinku je blokáda antigénu CTLA-4 na T-lymfocytoch, ktorý pôsobí ako negatívny regulátor, čím môže zosilniť odpoveď T-lymfocytov proti nádorovým bunkám (17).

Uveálny melanóm má špecifický génový profil, čo ho robí atraktívnym kandidátom na objavenie cielej molekularnej terapie. Liečba by sa mala zamerať na reguláciu bunkového cyklu, inhibíciu molekúl ovplyvňujúcich invazitu a metastázovanie a inhibíciu angiogenézy. Na rozdiel od kožných melanómov, BRAF mutácia je u uveálnych melanómov výnimočná. Väčšina uveálnych melanómov (viac ako 75 %) preukazuje mutáciu v GNAQ a GNA11 génoch, ktoré kódujú heterotrimérické proteíny viažuce guanínové nukleotidy na bunkovom povrchu, ktoré majú úlohu v intracelulárnych signálnych dráhach (18, 23).

Popri systémovej liečbe existujú aj lokálne metódy liečby metastáz, a to chemoembolizácia, immunoembolizácia, intraarteriálna chemoterapia a rádioembolizácia (5).

Neoddeliteľnou súčasťou starostlivosti o pacientov po mutilujúcom zákroku, akým je exenterácia orbity, je dopad

kozmetického efektu operácie na ich sociálny život. Dutina orbity po exenterácii granuluje a preepitelizuje sa zväčša do 3 mesiacov. Niektorí autori prekryjú dutinu hneď po exenterácii kožným lalokom, pričom výsledná zhojená dutina orbity je hlbšia ako pri spontánnom hojení (10, 19). Každý pacient má nárok na individuálne zhotovenú epitézu, ktorá mu uľahčuje návrat do sociálneho života. Epitézu oka môže u nás predpísať oftalmológ na lekársky poukaz a v plnej miere ju preplácajú všetky tri zdravotné poisťovne. Nášmu pacientovi bola vyhotovená epitéza upevnená na rám okuliarov s dobrým kozmetickým efektom.

ZÁVER

Liečba pacientov s generalizovaným veľkým uveálnym melanómom je náročná. Pri masívnom extrasklerálnom prerastaní nám exenterácia orbity zabezpečí dobrú lokálnu kontrolu nádoru aj napriek tomu, že chirurgická radikalita tu nepreukázala benefit na prežívanie pacientov. Potrebné sú ďalšie výskumy zameriavajúce sa na biologický charakter uveálneho melanómu, čo by mohlo byť kľúčom k odhaleniu pacientov s vyšším rizikom tvorby vzdialených metastáz, ako aj k efektívnej systémovej terapii.

LITERATURA

1. **Albert, D. M., Ryan, L. M., Borden, E. C.:** Metastatic ocular and cutaneous melanoma: a comparison of patient characteristics and prognosis. In *Arch Ophthalmol*, 1996; 114(1): 107.
2. **Baráková, D., et al.:** *Nádory oka*, Grada Avicenum, Praha, 2002, 152 s.
3. **Bianco, G.:** Diagnosis and treatment of orbital invasion in uveal melanoma. *Can J Ophthalmol*, 2004; 39: 388–396.
4. **Bowling, B.:** *Kanski's Clinical Ophthalmology*, 8th edition. Elsevier, 2016, 917 p.
5. **Damato, B., Singh, A. D.:** *Clinical Ophthalmic Oncology, Uveal Tumours*, 2. vydanie. Springer, 2014, 382 p.
6. **Field, M. G., Decatur, C. R., Kurtenbach, S.:** PRAME as an Independent Biomarker for Metastasis in Uveal Melanoma. *Clinical Cancer Research*. 2016; 22(5): 1234–42.
7. **Fournier, G. A., Albert, D. M., Arrigg, C. A., et al.:** Resection of solitary metastasis. Approach to palliative treatment of hepatic involvement with choroidal melanoma. *Arch Ophthalmol*, 1984; 102(1): 80.
8. **Frenkel, S., Nir, I., Hendler, K., et al.:** Long-term survival of uveal melanoma patients after surgery for liver metastases. *Bri J Ophthalmol*, 2009; 39(8): 1042.
9. **Furdová, A.:** Extrasklerálne prerastanie malígneho melanómu choroidey po endoresekcii. *Čes a slov Oftalmol*, 2012(4): 163–168.
10. **Furdová, A., Ferková, A., Krásnik, V., et al.:** Exenterácia očnice pre malígnu melanóm choroidey v štádiu T4; možnosti epitetického riešenia. *Čes a slov Oftalmol*, 2015(3): 150–156.
11. **Furdová, A., Chynoranský, M., Krajčová, P.:** Orbital melanoma. *Bratislava Medical Journal – BLL*. 2011; 112 (8): 466–468.
12. **Furdová, A., Strmeň, P., Šramka, M.:** Complications in patients with uveal melanoma after stereotactic radiosurgery and brachytherapy. In *Bratislava Medical Journal – BLL*. 2005, 106(12): 401–406.
13. **Furdová, A., Oláh, Z.:** *Malígnu melanóm v uveálnom trakte*. Bratislava, Asklepios, 2002, 172 s.
14. **Furdová, A., Oláh, Z.:** *Nádory oka a okolitých štruktúr*. Brno, CERM, 2010, 152 s.
15. **Furdová, A., Šramka, M.:** *Uveal malignant melanoma and stereotactic radiosurgery*. Saarbrücken: LAP LAMBERT Academic Publishing, 2014, 181 s.
16. **Furdová, A., Šramka, M., Waczulíková, I.:** Stereotaktická rádiokirurgia (LINAC) uveálnych melanómov; postradiačné komplikácie. *Čes a slov Oftalmol*, 2015; (3): 134–142.
17. **Hodi, F. S., O'Day, S. J., McDermott, D. F., et al.:** Improved survival with ipilimumab in patients with metastatic melanoma. *New England Med*, 2010; 363(8): 711.
18. **Onken, M. D., Worley, L. A., Long, M. D., et al.:** Oncogenic mutations in GNAQ occur early in uveal melanoma. *Invest Ophthalmol Vis Sci*, 2008; 49(12): 5230.
19. **Migliori, M. E.:** Enucleation, Evisceration and Exenteration. In *Albert & Jakobiec's Principles & Practice of Ophthalmology*. Philadelphia, Elsevier, 2008, 3519–28.
20. **Nathan, P., Cohen, V., Coupland, S., et al.:** Uveal Melanoma UK National Guidelines. *Eur J Cancer*, 2015; 51(16): 2404–12.
21. **Perry, J. D., Singh, A. D.:** *Clinical Ophthalmic Oncology, Orbital Tumours*. Berlin, Springer, 2014, 221 p.
22. **Pfohler, C., Cree, I. A., Ugurel, S. et al.:** Treosulfan and gemcitabine in metastatic uveal melanoma patients: results of a multicenter feasibility study. *Anticancer drugs*, 2003; 14(5): 337.
23. **Van Raamsdonk, C. D., Griewank, K. G., Crosby, M. B. et al.:** Mutations in GNA11 in uveal melanoma. *New England Med*, 2010; 363(23): 2191.