

CHIRURGICKÉ ŘEŠENÍ IDIOPATICKÉ MAKULÁRNÍ DÍRY 25-GAUGE PARS PLANA VITREKTOMIÍ S PEELINGEM VNITŘNÍ LIMITUJÍCÍ MEMBRÁNY ASISTOVANÉ BRILANTOVOU MODŘÍ A PLYNOVOU TAMPONÁDOU

SOUHRN

Cíl: Zhodnocení anatomických a funkčních výsledků operace idiopatické makulární díry pomocí 25-gauge pars plana vitrektomie s peelingem vnitřní limitující membrány (MLI) asistované brilantovou modří (BB) a tamponádou expanzivním plynem.

Soubor a metodika: Retrospektivní analýza. Do hodnoceného souboru bylo zařazeno 53 očí 52 pacientů (39 žen, 13 mužů) průměrného věku 68,8 roků (58–83), kteří byli na Oftalmologické klinice FNKV operováni pro idiopatickou makulární díru (stadia II–IV dle Gasse) od 6/2012–7/2014. Všichni pacienti podstoupili 25-gauge pars plana vitrektomii včetně peelingu MLI obarvené brilantovou modří. Jako tamponáda byl použit expanzivní plyn (ve 35 případech 15 % C3F8, v 18 případech 20 % SF6). 50 operací (94,3 %) bylo provedeno v retrobulbární anestezii, 3 operace v anestezii celkové. Po operaci bylo doporučeno udržovat hlavu v pronační poloze 3 dny. Hodnocena byla změna nejlépe korigované zrakové ostrosti (NKZO), nález na optické koherenční tomografii a výskyt komplikací.

Výsledky: Průměrná sledovací doba činí 6 měsíců (1–22). Makulární díra byla uzavřena u 49 očí (92,5 %). Průměrná NKZO se zlepšila z 0,16 (0,5–0,05) na 0,5 (1,0–0,1). U 42 očí (79,2 %) se zraková ostrost zlepšila o 3 a více řádků ETDRS optotypů.

Závěr: 25-gauge pars plana vitrektomie s peelingem MLI obarvené brilantovou modří a plynovou tamponádou je efektivní a bezpečná metoda léčby idiopatické makulární díry s vysokou pravděpodobností anatomického i funkčního úspěchu.

Klíčová slova: makulární díra, 25-gauge, MLI peeling, brilantová modř, plynová tamponáda

SUMMARY

SURGICAL TREATMENT OF THE IDIOPATHIC MACULAR HOLE BY MEANS OF 25-GAUGE PARS PLANA VITRECTOMY WITH THE PEELING OF THE INTERNAL LIMITING MEMBRANE ASSISTED BY BRILLIANT BLUE AND GAS TAMPONADE

25-gauge pars plana vitrectomy with brilliant blue assisted internal limiting membrane peeling and gas tamponade for idiopathic macular hole

Purpose: The evaluation of anatomic and visual outcomes in idiopathic macular holes treated with 25-gauge pars plana vitrectomy, brilliant blue (BB) assisted internal limiting membrane (ILM) peeling and gas tamponade.

Materials and methods: Retrospective analysis. 53 eyes of 52 patients (39 women, 13 men) of mean age 68,8 years (58–83) with the diagnosis of stage 2, 3, or 4 macular holes according to Gass Classification from 6/2012 to 7/2014 were included. All patient undergone 25-gauge pars plana vitrectomy with brilliant blue assisted ILM peeling, gas tamponade (35 cases 15 % C3F8, 18 cases 20 % SF6). 50 cases (94,3 %) were performed in retrobulbar anesthesia, 3 cases in general anesthesia. Face-down positioning should have been maintained for three days. Best corrected visual acuity (BCVA), optical coherence tomography findings and complications were evaluated.

Results: The mean follow-up time was 6 months (1–22). Macular hole closure was achieved in 49 eyes (92,5 %). The mean BCVA improved from 0,16 (0,5–0,05) to 0,5 (1,0–0,1). BCVA was improved by 3 and more ETDRS lines in 42 eyes (79,2 %).

Conclusion: 25-gauge pars plana vitrectomy with brilliant blue assisted internal limiting membrane peeling and gas tamponade is safe and effective method of macular hole therapy with high anatomic and functional effect.

Key words: macular hole, 25-gauge, ILM peeling, brilliant blue, gas tamponade

Čes. a slov. Oftal., 71, 2015, No. 3, p. 170–174

Veith M., Straňák Z., Penčák M., Studený P.

Oftalmologická klinika FN Královské Vinohrady a 3. LF UK, Praha, přednosta prof. MUDr. Pavel Kuchynka, CSc.

Autoři práce prohlašují, že vznik i téma odborného sdělení a jeho zveřejnění není ve střetu zájmu a není podpořeno žádnou farmaceutickou firmou.

Do redakce doručeno dne 11. 11. 2014
Do tisku přijato dne 10. 4. 2015

MUDr. Miroslav Veith
Oftalmologická klinika FNKV
Šrobárova 50
100 34 Praha 10
e-mail: mveith@email.cz

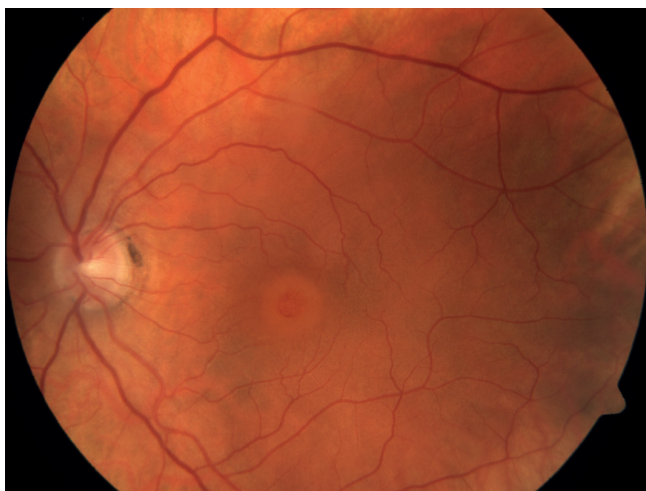
ÚVOD

Idiopatická makulární díra (IMD) představuje defekt centra fovey v její plné tloušťce od membrana limitans interna (MLI) až po zevní segmenty fotoreceptorů, který vede ke ztrátě centrálního vidění (obr. 1 a 2). Jedná se o věkem podmíněné onemocnění, jež nejčastěji diagnostikujeme mezi 60. a 70. rokem. Ženy jsou postiženy dvakrát častěji než muži. V 10–20 % bývají postiženy obě oči, ale vzácně současně. Riziko rozvoje IMD na druhém oku je kolem 15 % v průběhu 5 let u očí s neodloučeným sklivcem. Prevalence idiopatické makulární díry jsou přibližně 3 případy na 1000 obyvatel (19, 24, 25, 26, 30, 40).

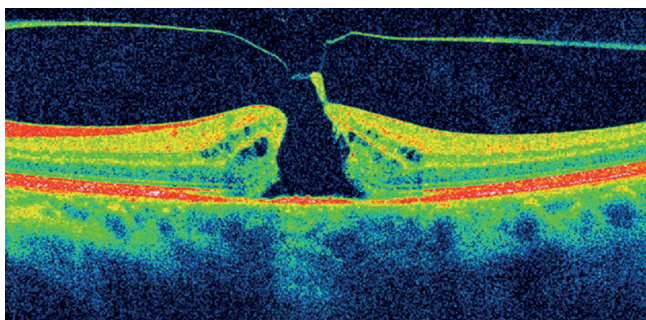
Idiopatická makulární díra vzniká, dle Gassovy teorie z roku 1988, působením vitreoretinálních trakčních sil, a to jak tangenciálních, tak předozadních. Dle Gassovy klasifikace klinicky rozlišujeme ve vývoji IMD čtyři stádia (13). Pro stanovení diagnózy, stadia onemocnění a také ke sledování vývoje makulární díry i úspěchu terapie je zcela suverénní metodou optická koherenční tomografie (OCT).

Onemocnění bylo považováno za neléčitelné až do té doby, co Kelly a Wendel v roce 1991 jako první publikovali zprávu o úspěšném řešení makulární díry pomocí pars plana vitrektomie (PPV) s plynovou tamponádou (27). Díky této zprávě zájem o tuto chorobu a její léčbu opět vzrostl.

Operace se provádí nejčastěji standardní 3-portovou pars plana vitrektomií, ať již 20-gauge, či za využití některé z bez-



Obr. 1 Barevná fotografie makulární díry před PPV



Obr. 2 OCT nález před PPV

stehových technik 23-gauge, 25-gauge, případně i zatím nejméně rozšířené 27-gauge. Výsledky operací IMD jsou vynikající, uzávěru je obvykle dosaženo v rozmezí 85 až 100 % (4, 40, 41). Zrakovou ostrost 6/12 a lepší má 25–40 % operovaných pacientů (16, 23, 37, 43). Vysoký anatomický i funkční úspěch operačního řešení idiopatické makulární díry je dán faktem, že se nejedná o defekt ztrátový, ale centrifugální trakci došlo k odtažení sítnice s fotoreceptory od centra makuly. Uvolněním těchto patologických sil mohou být okraje díry opět přiloženy (2).

Novou možností terapie IMD o průměru $\leq 400 \mu\text{m}$ je enzymatická vitreolýza intravitálně aplikovaným preparátem ocriplasmin (Jetrea, ThromboGenics). K uzavření makulární díry u pacientů léčených tímto přípravkem došlo ve 40,6 % oproti 10,6 % pacientů, kterým byla podána simulovaná injekce (45).

Cílem naší práce je retrospektivní zhodnocení anatomických a funkčních výsledků operací idiopatické makulární díry pomocí bezstehové 25-gauge pars plana vitrektomie s peelingem vnitřní limitující membrány asistované briliantovou modří a tamponádou expanzivním plynem.

METODIKA A SOUBOR

U každého pacienta jsme před operací vyšetřili nejlepší korigovanou zrakovou ostrost (NKZO) na ETDRS optotypech. Na šterbinové lampě jsme vyšetřili přední segment, biomikroskopicky jsme zhodnotili nález na zadním segmentu oka. Standardní součástí vyšetření každého pacienta bylo rovněž provedení OCT a měření nitrooční tenze (NOT). Stejně spektrum vyšetření jako před operací bylo provedeno také na všech pooperačních kontrolách. Pokud došlo v pooperačním období k rozvoji či progresi katarakty, byla operována standardní fakoemulzifikací s implantací zadněkomorové nitrooční čočky.

Operační technika: Všechny pacienty operoval jeden chirurg (MV) pomocí 25-gauge pars plana vitrektomie na přístroji Constellation (Alcon). Po zavedení trokářů transkonjunktivně přes pars plana 3,5–4 mm od limbu byla provedena jádrová vitrektomie. V případě fixace zadní sklivcové membrány k zadnímu pólu oka byla po označení krystalickým kortikosteroidem (betametazon) sáním vitrektomu uvolněna přibližně do oblasti ekvátoru. Peeling MLI (případně také přítomné epiretinální membrány) byl proveden pomocí Eckardtovy mikropinzety a makulární čočky. Ke snažší identifikaci membrán a jejich bezpečnému a kompletnímu odstranění byla použita briliantová modř (Ocublue Plus, Aurolab), která byla aplikována do sklivcového prostoru vyplněného sterilním roztokem, tedy bez jeho výměny za vzduch. Briliantovou modř aplikujeme při vypnuté infuzi, následně je infuze prakticky ihned otevřena a barvivo odsáto. Rozsah peelingu MLI byl 2–3 PD (papila diameter) v průměru. Před ukončením výkonu byla zkontrolována periferie sítnice za účelem detekce trhlin pomocí sklerální indentace. Následovala inkompletní, přibližně 90 %, výměna tekutiny za vzduch a instilace expanzivního plynu – 20 % SF6 nebo 13 % C3F8. Po extrakci trokářů byla zkontrolována těsnost sklerotomií. Po

operaci bylo doporučeno udržovat hlavu v pronační poloze 3 dny, s největším důrazem na dodržení této polohy prvních 24 hodin po operaci (každý pacient obdržel po operaci také instruktážní kreslené schéma).

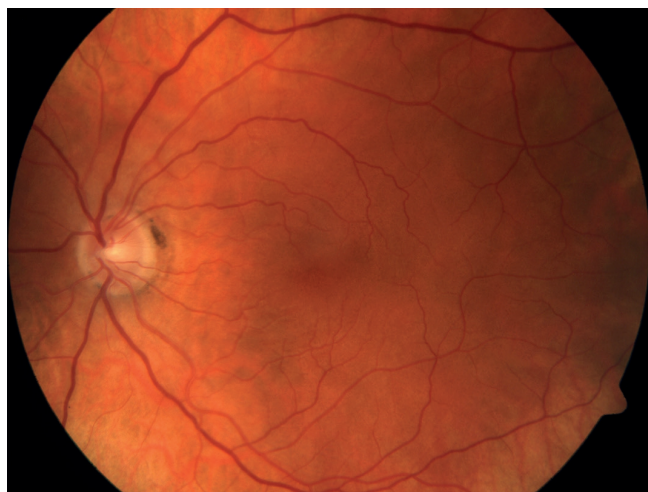
V období od 6/2012–7/2014 jsme na Oftalmologické klinice FNKV operovali idiopatickou makulární díru u 53 očí 52 pacientů (39 žen, 13 mužů), průměrného věku 68,8 roků (58–83). K operaci jsme indikovali pacienty s idiopatickou makulární dírou stadia 2–4 dle Gasseho klasifikace. Průměrná vstupní NKZO byla 0,16 (0,5–0,05). U 13 očí byla již v předoperačním období operovaná katarakta, 40 očí bylo fakických.

Ve 35 případech byl jako tamponáda použit 15% C3F8, v 18 případech 20% SF6 (dle aktuální dostupnosti). U 46 očí (86,8 %) byla ZSM přiložená a bylo ji tedy nutné uvolnit. U 23 očí (43,4 %) byla současně přítomna epiretinální membrána. Ve třech případech jsme indikovali celkovou anestezii, ostatní výkony byly provedeny v anestezii retrobulbární.

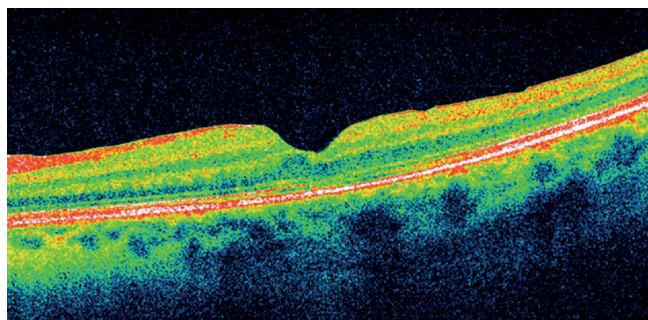
Jako anatomický úspěch jsme hodnotili stav, kdy došlo k oploštění a uzavření okrajů makulární díry.

VÝSLEDKY

Průměrná sledovací doba činí 6 měsíců (1–22). Anatomického úspěchu, tedy plného uzavření makulární díry bylo dosaženo u 49 očí (92,5 %) (obr. 3 a 4). Průměrná NKZO se



Obr. 3 Barevná fotografie očního pozadí po operaci makulární díry



Obr. 4 OCT nálezy po PPV

zlepšila na 0,5 (1,0–0,1). Zraková ostrost zůstala stejná u 3 očí (5,7 %), ve všech ostatních případech došlo k jejímu zlepšení (94,3 %). U 42 očí (79,2 %) se zraková ostrost zlepšila o 3 a více řádků ETDRS optotypů (zlepšení o více než 3 řádky zaznamenaly i 2 ze 4 očí, u kterých se makulární díra neuzavřela). Na konci operace všechny sklerotomie těsnily dostatečně a nebylo je tedy nutné zašívát. V pooperačním období jsme hypotonii nezaznamenali. Operace katarakty byla pro její progresi ve sledovacím období provedena u 12 ze 40 fakických očí (30 %).

Četnost komplikací byla relativně nízká. V 7 případech (13,2 %) jsme na konci zákroku při kontrole periferní sítnice detekovali drobné trhliny sítnice, ve dvou případech v oblastech lattice degenerací. Trhliny jsme ošetřili laserovou fotokoagulací či kryopexí. V pooperačním období byla u 4 očí (7,5 %) naměřena vyšší NOT, kterou se dařilo rychle upravit lokální antiglaukomovou terapií. Jiné pooperační či pooperační komplikace jsme v tomto souboru nezaznamenali.

DISKUSE

Gassova teorie patogeneze vzniku IMD působením vitreomakulárních trakčních sil je stále platná. Přerušením těchto sil dochází ke spontánnímu uzavření u 5–12 % makulárních děr stadia 2–4. Pacienti s makulární dírou stadia 1 mají 50–60 % šanci na její spontánní uzavěr (7). Makulární díry stadia 1, pokud nejsou symptomatické, tedy běžně k operačnímu řešení neindikujeme, navíc je zde i riziko, že pooperačně dojde k rozvoji plného defektu. V rozsáhlé multicentrické studii sledující výsledky pars plana vitrektomie u makulárních děr „The Vitrectomy for Prevention of Macular Hole Study“ se plná makulární díra vytvořila u 37 % očí po PPV ve srovnání se 4 % očí, které byly randomizovány do skupiny k observaci (7).

Kelly a Wendel v roce 1991 jako první publikovali zprávu o úspěšných operacích makulární díry pomocí PPV s plynovou tamponádou (27). Makulární díru se jim podařilo uzavřít u 58 % pacientů, 73 % z nich zaznamenalo také zlepšení NKZO o 2 a více řádků Snellenových optotypů. Tento chirurgický přístup se od té doby stal standardem řešení IMD, a to od stadia 2, kdy má pacient více než 90 % šanci na anatomický úspěch zákroku (4, 41). S dalším rozvojem vitreoretinální chirurgie se anatomické a funkční úspěchy této operace ještě dále zvýšily (3, 35, 40). Chirurgický postup se na jednotlivých pracovištích lehce liší dle zkušeností chirurga, zvyklostí a možností pracoviště.

Na naší klinice využíváme k operacím makulární díry výhradně bezstehových technik 25-gauge, případně 23-gauge. Ve srovnání se standardní 20-gauge pars plana vitrektomií jsou minimálně stejně bezpečné, nepřinášejí pacientům větší riziko komplikací (21, 34, 38). Naopak zkracují dobu rekonvalescence, zvyšují pacientův pooperační komfort (49) a nezanedbatelnou výhodou je také zkrácení operačního času, což je výhodné i s ohledem na použití lokální anestezie.

Peeling MLI se stal standardním krokem operace makulární díry. Většina autorů potvrzuje význam peelingu MLI pro uzavření makulární díry (3, 6, 12, 28, 29, 44). Kwok a kol. (32)

zaznamenali anatomický úspěch operace u 89 % pacientů s makulární dírou stadia 3 a 4, kde byl peeling MLI proveden, oproti 59 % pacientů bez provedení peelingu. Odstranění MLI zvyšuje nejen šanci na anatomický efekt zákroku, nýbrž zlepšuje také výsledný funkční efekt (1, 19, 32). V našem souboru byl peeling MLI proveden u všech pacientů s anatomickým úspěchem v 92,5 %.

Protože je MLI tenká a transparentní, pro bezpečnější, rychlejší a kompletní odstranění je vhodná její vizualizace pomocí speciálních barviv. Mezi nejčastěji používaná barviva patří indocyaninová zeleň (ICG), trypanová modř (TB) a brilantová modř (BB). Nejdéle používaná je ICG, se kterou jsou však spojovány četnější toxické účinky, jako výpadky zorného pole, poškození buněk retinálního pigmentového epitelu či gangliových buněk (10, 14, 46, 47, 50). Trypanová modř má vysokou afinitu především k epiretinální membráně (39). Také při jejím použití byly zaznamenány toxické účinky na buňky retinálního pigmentového epitelu, i když méně často, než u ICG (33, 37). Pokud se ale používá v nižších koncentracích, pak toxické účinky pozorovány nebyly (5, 15). Na našem pracovišti používáme brilantovou modř, která selektivně barví MLI (9, 20, 40). U tohoto barviva vedlejší účinky či toxicita zaznamenány nebyly, pouze ve vysokých koncentracích došlo na zvířecích modelech k formování vakuol v buňkách vnitřních vrstev sítnice, ale ne k jejich apoptóze (8, 20). Brilantová modř se navíc snadno používá, před její aplikací není zapotřebí provádět výměnu sterilního roztoku za vzduch.

Zásadní význam pro uzávěr makulární díry má nitrooční tamponáda a pooperační polohování. Nejčastěji zvolenou tamponádou je expanzivní plyn (3, 4, 11, 19, 27, 28, 29). Objevují se ale také práce, které prokazují dostatečný efekt

pouze vzduchové tamponády (17, 48). Výhodou vzduchové tamponády je menší kataraktogenní efekt a kratší doba tamponády, což zvyšuje pacientův pooperační komfort. Nejasná zůstává potřeba trvání tamponády a tedy polohování, které je pro pacienta obvykle velmi náročné a nepříjemné. Nejčastěji se setkáváme s doporučením pronační polohy hlavy, a to po dobu 3–14 dnů (3, 11, 28, 29, 40). Publikovány jsou ale také práce, kde měli pacienti udržovat pooperačně hlavu pouze ve čtecí poloze 3–5 dnů, a to s podobnými operačními úspěchy (11, 22, 36). Před vlastní instilací plynu je obvykle doporučeno kompletní odsátí tekutiny a dehydratace sklivcové dutiny. Naopak někteří autoři uvádějí, že jednou z možných příčin operačního neúspěchu je obstrukce makulární díry zbytky sklivcových vláken, které plavou na hladině infuzního roztoku. Po jeho odsátí se pak dostávají do makulární díry a stávají se překážkou migrace gliálních buněk potřebných k jejímu uzavření (42). Proto ve shodě s těmito autory malé množství tekutiny v oku necháváme a při změně polohy hlavy do polohy pronační tekutina se zbytky sklivcových vláken odteče do oblasti předního segmentu oka.

ZÁVĚR

Pars plana vitrektomie s peelingem MLI obarvené brilantovou modří a plynovou tamponádou je efektivní a bezpečná metoda léčby idiopatické makulární díry s vysokou pravděpodobností anatomického i funkčního úspěchu. Bezsteheové techniky pak přinášejí další benefit v podobě zkrácení operačního výkonu, rychlejší rekonvalescence a vyššího pooperačního komfortu.

LITERATURA

1. **Al-Abdulla NA., Thompson JT., et al.:** Results of macular hole surgery with and without epiretinal dissection or internal limiting membrane removal. *Ophthalmology*, 2004; 111(1): 142–149.
2. **Allen C. HO et al.:** Macular Hole. Survey of Ophthalmology, Volume 42, Number 5, March-April 1998.
3. **Almeida DR., Wong J., et al.:** Anatomical and visual outcomes of macular hole surgery with short-duration 3-day face-down positioning. *Retina*, 2012 Mar; 32(3): 506–10.
4. **Benson WE., Cruickshanks KC., et al.:** Surgical management of macular holes: a report by the American Academy of Ophthalmology. *Ophthalmology*, 2001; 108(7): 1328–1335.
5. **Beutel J., Dahmen G., et al.:** Internal limiting membrane peeling with indocyanine green or trypan blue in macular hole surgery: a randomized trial. *Arch Ophthalmol*, 2007; 125(3): 326–332.
6. **Brooks HL. Jr.:** Macular hole surgery with and without internal limiting membrane peeling. *Ophthalmology*. 2000;107(10): 1939–1948.
7. **de Bustros S.:** Vitrectomy for prevention of macular holes. Results of a randomized multicenter clinical trial. Vitrectomy for Prevention of Macular Hole Study Group. *Ophthalmology*, 1994 Jun; 101(6): 1055–9.
8. **Enaida H., Hisatomi T., et al.:** Preclinical investigation of internal limiting membrane peeling and staining using intravitreal brilliant blue G. *Retina*, 2006, 26(6): 623–630.
9. **Enaida H., Hisatomi T., et al.:** Brilliant blue G selectively stains the internal limiting membrane. *Retina*. 2006; 26(6): 631–636.
10. **Ferencz M., Somfai GM., et al.:** Functional assessment of the possible toxicity of indocyanine green dye in macular hole surgery. *Am J Ophthalmol*, 2006; 142(5): 765–770.
11. **Forsaa VA., Raeder S., et al.:** Short-term postoperative non-supine positioning versus strict face-down positioning in macular hole surgery. *Acta Ophthalmol*, 2013 Sep; 91(6): 547–51.
12. **Foulquier S., Glacet-Bernard A., et al.:** Study of internal limiting membrane peeling in stage-3 and -4 idiopathic macular hole surgery. *French. J Fr Ophthalmol*, 2002; 25(10): 1026–1031.
13. **Gass JD.:** Idiopathic senile macular hole. Its early stages and pathogenesis. *Arch Ophthalmol*, 1988 May; 106(5): 629–39.
14. **Haritoglou C., Ebert O., et al.:** Paracentral scotoma: a new finding after vitrectomy for idiopathic macular hole. *Br J Ophthalmol*, 2001; 85(2): 231–233.
15. **Haritoglou C., Eibl K., et al.:** Functional outcome after trypan blue-assisted vitrectomy for macular pucker: a prospective, randomized, comparative trial. *Am J Ophthalmol*, 2004; 138(1): 1–5.
16. **Haritoglou C., Reiniger IW., et al.:** Five-year follow-up of macular hole surgery with peeling of the internal limiting

- membrane: update of a prospective study. *Retina* 2006; 26: 618–22.
17. **Hasegawa Y., Hata Y., et al.:** Equivalent tamponade by room air as compared with SF(6) after macular hole surgery. *Graefes Arch Clin Exp Ophthalmol*, 2009 Nov; 247(11): 1455–9.
 18. **Hassan T., Williams GA.:** Counterpoint: To peel or not to peel: is that the question? *Ophthalmology*, 2002; 109(1): 11–12.
 19. **Hejsek L., Langrová H., et al.:** Příspěvek k vyšetřování funkce makulární krajiny při chirurgické léčbě idiopatické makulární díry. *Čes a slov Oftal*, 67, 2011, No. 5–6, p. 159–164.
 20. **Hisatomi T., Enaida H., et al.:** Staining ability and biokompatibility of brilliant blue G: preclinical study of brilliant blue G as an adjunct for capsular staining. *Arch Ophthalmol*, 2006; 124(4): 514–519.
 21. **Cha DM., Woo SJ., et al.:** Intraoperative iatrogenic peripheral retinal break in 23-gauge transconjunctival sutureless vitrectomy versus 20-gauge conventional vitrectomy. *Graefes Arch Clin Exp Ophthalmol*, 2013 Jun; 251(6): 1469–74.
 22. **Iezzi R., Kapoor KG.:** No face-down positioning and broad internal limiting membrane peeling in the surgical repair of idiopathic macular holes. *Ophthalmology*, 2013 Oct; 120(10): 1998–2003.
 23. **Jaycock PD., Bunce C., et al.:** Outcomes of macular hole surgery: implications for surgical management and clinical governance. *Eye*, 2005; 19: 879–84.
 24. **Kalvodová B., Karel I., et al.:** Operace katarakty u vitrektomovaných očí pro idiopatickou makulární díru. *Čes a Slov Oftal*, 2001, No. 2, 75–79.
 25. **Kaňovský R., Jurečka T., et al.:** Analýza prognostických faktorů anatomického a funkčního výsledku operace idiopatické makulární díry. *Čes a Slov Oftal*, 65, 2009, No. 3, 91–96.
 26. **Karel I., Kalvodová B., et al.:** Vitrektomie a koncentrát autologních trombocytů v léčbě idiopatických makulárních děr. *Čes a Slov Oftal*, 1999, No. 4, 191–202.
 27. **Kelly NE., Wendel RT.:** Vitreous surgery for idiopathic macular holes. Results of a pilot study. *Arch Ophthalmol*. 1991; 109(5): 654–659.
 28. **Kolář P., Vlková V.:** Dlouhodobé výsledky chirurgického řešení idiopatické makulární díry s peelingem vnitřní limitující membrány. *Čes a slov Oftal*, 62, 2006, No. 1, 34–41.
 29. **Korda V., Dusová D., et al.:** Chirurgické řešení makulární díry. *Čes. a slov. Oftal.*, 61, 2005, No. 5, 316–320.
 30. **Krásnik V., Strmeň P., et al.:** Dlhodobé sledovanie zrakových funkcií po anatomicky úspešnej chirurgickej liečbe idiopatickej diery makuly. *Čes a slov Oftal*, 2001, No. 2, 80–87.
 31. **Kuhn F.:** To peel or not to peel, that is the question. *Ophthalmology*, 2002; 109(1):9–11.
 32. **Kwok AK., Lai TY., et al.:** Macular hole surgery with or without indocyanine green stained internal limiting membrane peeling. *Clin Experiment Ophthalmol*, 2003; 31(6): 470–475.
 33. **Kwok AK., Yeung CK., et al.:** Effects of trypan blue on cell viability and gene expression in human retinal pigment epithelial cells. *Br J Ophthalmol*, 2004; 88(12): 1590–1594.
 34. **Le Rouic JF., Becquet F., et al.:** Does 23-gauge sutureless vitrectomy modify the risk of postoperative retinal detachment after macular surgery? A comparison with 20-gauge vitrectomy. *Retina*, 2011 May; 31(5): 902–8.
 35. **Maier MM., Rass S., et al.:** Transconjunctival sutureless pars plana vitrectomy and Brilliant Peel (BP)-assisted ILM peeling in patients with macular holes. *Klin Monbl Augenheilkd*. 2013 Jul;230(7): 701–6.
 36. **Nadal J., Delas B., et al.:** Vitrectomy without face-down posturing for idiopathic macular holes. *Retina*. 2012 May; 32(5): 918–21.
 37. **Polk TD., Smiddy WE., et al.:** Bilateral visual function after macular hole surgery. *Ophthalmology*, 1996; 103: 422–6.
 38. **Rizzo S., Belting C., et al.:** Incidence of retinal detachment after small-incision, sutureless pars plana vitrectomy compared with conventional 20-gauge vitrectomy in macular hole and epiretinal membrane surgery. *Retina*, 2010 Jul-Aug; 30(7): 1065–71.
 39. **Rodrigues EB., Maia M., et al.:** Vital dyes for chromovitrectomy. *Curr Opin Ophthalmol*. 2007;18(3):179–187.
 40. **Sanisoglu H., Sevim MS., et al.:** Outcomes of 23-gauge pars plana vitrectomy and internal limiting membrane peeling with brilliant blue in macular hole. *Clin Ophthalmol*, 011;5: 1177–83.
 41. **Scott IU, Moraczewski AL, et al.:** Long-term anatomic and visual acuity outcomes after initial anatomic success with macular hole surgery. *Am J Ophthalmol*. 2003;135(5):633–640.
 42. **Schubert HD., Kuang K., et al.:** Macular holes: migratory gaps and vitreous as obstacles to glial closure. *Graefes Arch Clin Exp Ophthalmol*. 1997; 235: 523–529.
 43. **Smiddy WE., Feuer W., et al.:** Internal limiting membrane peeling in macular hole surgery. *Ophthalmology*, 2001; 108: 1471–8.
 44. **Spiteri Cornish K., Lois N., et al.:** Vitrectomy with internal limiting membrane peeling versus no peeling for idiopathic full-thickness macular hole. *Ophthalmology*, 2014 Mar; 121(3): 649–55.
 45. **Stalmans P., Benz MS., et al.:** MIVI-TRUST Study Group. Enzymatic vitreolysis with ocriplasmin for vitreomacular traction and macular holes. *N Engl J Med*, 2012 Aug 16; 367(7): 606–15.
 46. **Stanescu-Segall D., Jackson TL.:** Vital staining with indocyanine green: a review of the clinical and experimental studies relating to safety. *Eye (Lond)*. 2009;23(3):504–518.
 47. **Tsuiki E., Fujikawa A., et al.:** Visual field defects after macular hole surgery with indocyanine green-assisted internal limiting membrane peeling. *Am J Ophthalmol*, 2007;143(4): 704–705.
 48. **Usui H., Yasukawa T., et al.:** Comparative study of the effects of room air and sulfur hexafluoride gas tamponade on functional and morphological recovery after macular hole surgery: a retrospective study. *Ophthalmic Res*, 2013; 50(4): 227–30.
 49. **Wimpfing B., Kellner L., et al.:** 23-Gauge versus 20-gauge system for pars plana vitrectomy: a prospective randomised clinical trial. *Br J Ophthalmol*, 2008 Nov; 92(11): 1483–7.
 50. **Yip HK., Lai TY., et al.:** Retinal ganglion cell toxicity caused by photosensitizing effects of intravitreal indocyanine green with illumination in rat eyes. *Br J Ophthalmol*, 2006; 90(1): 99–102.