

# SYNDRÓM OMRZNUÝCH VETIEV RETINÁLNÝCH CIEV

Janurová K.<sup>1</sup>, Žiak P.<sup>1</sup>, Šesták M.<sup>1</sup>, Sanchez-Chicharro D.<sup>1</sup>, Šafrová R.<sup>2</sup>

<sup>1</sup>Očná klinika JLF UK v Martine a UN Martin, prednosta MUDr. Peter Žiak, PhD.

<sup>2</sup>Očná ambulancia MUDr. Šafrová Ružena, s.r.o., Trstená

Časť práce bola prednesená na výročnom kongrese SOS v Žiline 12. 11. 2009.

✉ Do redakcie doručeno dne 31. 1. 2014

📄 Do tisku prijato dne 9. 9. 2014

MUDr. Katarína Janurová  
Očná klinika JLF UK v Martine a UN Martin  
Kollárova ul.č.2  
036 59 Martin  
Slovenská republika  
e-mail: katarina.kabacova@seznam.cz

## SÚHRN:

Autori uvádzajú kazuistiku 20-ročného pacienta s obrazom atypickej bilaterálnej vaskulitídy spojenej s bilaterálnym makulárnym edémom a poklesom centrálnej zrakovkej ostrosti. Na základe klinického obrazu bola stanovená diagnóza syndrómu omrznutých vetiev retinálnych ciev. Pacientovi v spádovej očnej ambulancii nasadená širokospektrálna antibiotická terapia bola ponechaná, pričom došlo k postupnému zlepšovaniu zrakovkej ostrosti, po nasadení systémovej kortikoterapie sa stav upravil ad integrum. Podľa autorom známych údajov sa jedná o prvý diagnostikovaný prípad syndrómu omrznutých vetiev v Slovenskej republike.

**Kľúčové slová:** frosted branch angiitis, vasculitis, angiitis.

## SUMMARY:

### Frosted Branch Angiitis Syndrome

The authors present a case report of a 20-year-old patient with an atypical clinical picture of bilateral vasculitis associated with bilateral macular oedema and decrease in visual acuity. On basis of the clinical picture, frosted branch angiitis was diagnosed. The patient was instructed to continue the broad-spectrum antibiotic therapy prescribed by an ophthalmic practitioner of the appropriate catchment area. The visual acuity progressively improved and after application of systemic corticosteroid therapy the patient's health state improved completely.

According to the author's knowledge, this is the first diagnosed case of frosted branch angiitis in the Slovak Republic.

**Key words:** frosted branch angiitis, vasculitis, angiitis

Čes. a slov. Oftal., 70, 2014, No. 5, p. 201–205

## ÚVOD

Obojstrannú vaskulitídu u 6-ročného japonského chlapca popísali r. 1976 Ito so spolupracovníkmi. Klinický obraz vaskulitídy pripomínal omrznuté vetvy stromov, preto autori použili názov frosted branch angiitis [1]. Toto ochorenie na Slovensku doposiaľ popísané nebolo. V Českej republike Říhová a kol. r. 2004 prvý krát popisujú toto ochorenie a navrhli názov syndróm omrznutých vetiev retinálnych ciev [2].

Syndróm omrznutých vetiev retinálnych ciev sa klinicky manifestuje prednou uveitídou, vitritídou a vaskulitídou. Vetvy retinálnych ciev sú obalené zápalovým infiltrátom od terča zrakového nervu (TZN) až do periférie, a to častejšie vény ako artérie. Pri vyšetrení fluoresceínovou angiografiou (FAG) sú prítomné známky neskorého presakovania z ciev, ale bez zníženého prietoku krvi alebo známok cievnej oklúzie. V neskorých štádiách boli u niektorých pacientov pozorované v periférii sietnice geografické atrofické lézie. Väčšina autorov uvádza veľmi dobrý liečebný efekt po celkovo podaných kortikoste-

roidoch. Syndróm omrznutých vetiev retinálnych ciev postihuje najčastejšie mladých zdravých jedincov. Niektorí z nich prekonalí chrípkové ochorenie niekoľko týždňov pred očnými ťažkosťami [1].

Kleiner (1997) upozornil na fakt, že podobné očné nálezy ako u syndrómu omrznutých vetiev retinálnych ciev sa môžu vyskytovať aj u pacientov so systémovou alebo hematologickou chorobou, u imunokompetentných alebo imunodeficitných jedincov v spojení s infekciou, najčastejšie vírusovou [3].

Ak je infiltrácia ciev spôsobená malígnymi bunkami pri lymfóme alebo leukémii, ide o syndróm podobný omrznutým vetvám. Ak je nález prejavom imunokomplexovej vaskulitídy spôsobenej vírusovou infekciou alebo autoimunitnou chorobou, ochorenie sa nazýva sekundárna vaskulitída s omrznutými vetvami. Ak etiologický agens nie je dokázaný, ide o akútnu idiopatickú vaskulitídu s omrznutými vetvami [4]. V tomto prípade je vaskulitída spôsobená imunitnými pochodmi zapríčinenými doposiaľ nejasnými stimulmi.

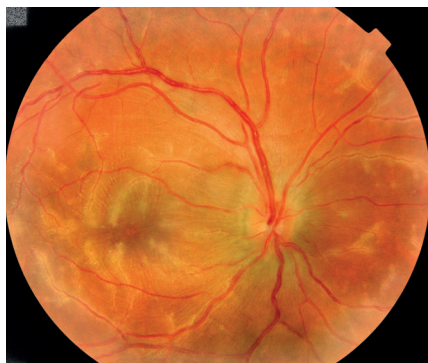V našej práci uvádzame kazuistiku pacienta s klinickým obrazom syndrómu omrznutých vetiev retinálnych ciev.

## KAZUISTIKA

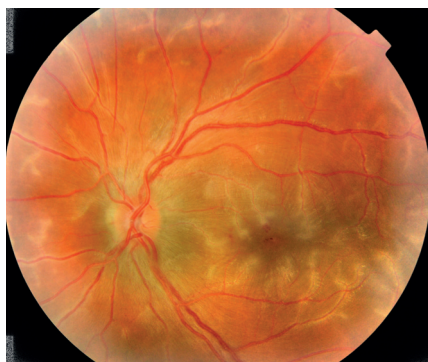Zdravý 20-ročný muž prekonal v polovici decembra 2008 vírusové ochorenie horných dýchacích ciest. Po 4 týždňoch, v polovici januára 2009 bol vyšetrený pre 3 dni trvajúce obojstranné zhoršenie videnia v ambulancii spádového oftalmológa. Spádový oftalmológ stanovil pracovnú diagnózu obojstranná difúzna retinitída nejasnej etiológie a pacientovi doporučil nasledovnú terapiu: celkovo Rovamycin 3 MIU a 12 hodín 1 tableta (tbl.), Tebocan 3-krát denne 1 tbl., lokálne do obidvoch očí Unilophen kvapky (gtt.) 5-krát denne. Pre neobvyklý očný nález a diagnostické doriešenie pacientovi bolo doporučené na ďalší deň vyšetrenie na Očnej klinike JLF UK a UN v Martine.

Pacient bol vyšetrený 16. januára v ambulancii Očnej kliniky JLF UK a UN v Martine.

Osobná anamnéza 20-ročného muža až na aktuálny pokles vízu a virózu pred 4 týždňami bola negatívna. Študent vojenskej akadémie absolvoval pravidelné zdra-



**Obr. 1** Pravé oko pacienta pri prijatí. Zápalové infiltráty okolo vetiev retinálnych ciev, TZN pri hornom a dolnom póle mierne zmazaných hraníc. NKZO: 6/18.



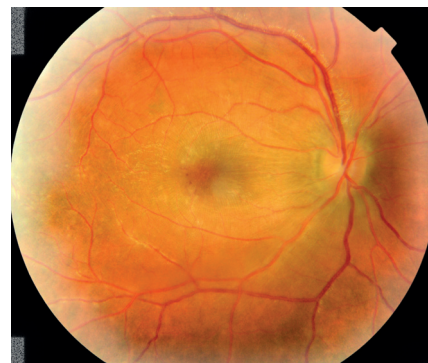
**Obr. 2** Ľavé oko pacienta pri prijatí. Zápalové infiltráty okolo vetiev retinálnych ciev, TZN pri hornom a dolnom póle mierne zmazaných hraníc, s retinálnymi hemorágiami v centre makulárnej krajiny. NKZO:6/18

votné prehliadky (vrátane očného vyšetrenia) v predchorobí bez patologického nálezu. V rodinnej anamnéze sme nezaznamenali závažnejšie očné ani systémové choroby.

Z očného hľadiska nemal doteraz žiadne očné problémy. Pri prvom vyšetrení v našej ambulancii, naturálny vizus bilaterálne 6/38, najlepšia korigovaná centrálna zraková ostrosť (NKZO) bilaterálne 6/18. Vnútroočný tlak v norme (12 a 13 mmHg). Obojstranne na prednom segmente boli mierne známky prednej uveitídy (drobné negranulomatózne precipitáty na endoteli rohovky, v prednej komore hemorágie), zrenice boli voľné, bez zadných synechií, šošovky číre. Sklovce boli jemne skalené, TZN edematózne, makulárna krajina edematózna, v klinickom obraze dominovali zápalové infiltráty okolo vetiev retinálnych ciev sprevádzané retinálnymi hemorágiami (obr. 1, 2).

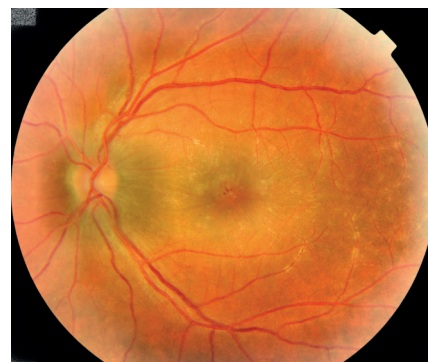Pri vyšetrení optickým koherentným tomografom (OCT) (Stratus, Zeiss) foveolárna kontúra bola zachovaná, neuroretina v oblasti fovey zhrubnutá, elevovaná, s prítomnými nonreflektívnymi cystoidnými priestormi. Hrúbka foveoly vpravo 507  $\mu\text{m}$ , vľavo 552  $\mu\text{m}$  (obr. 3).

Pri vyšetrení sme určili pracovnú diagnózu syndróm omrznutých vetiev retinálnych ciev a pacienta hospitalizovali. Ďalšie laboratórne a celkové vyšetrenia smerovali k určeniu konkrétneho typu syndrómu a k vylúčeniu alebo potvrdeniu infekč-



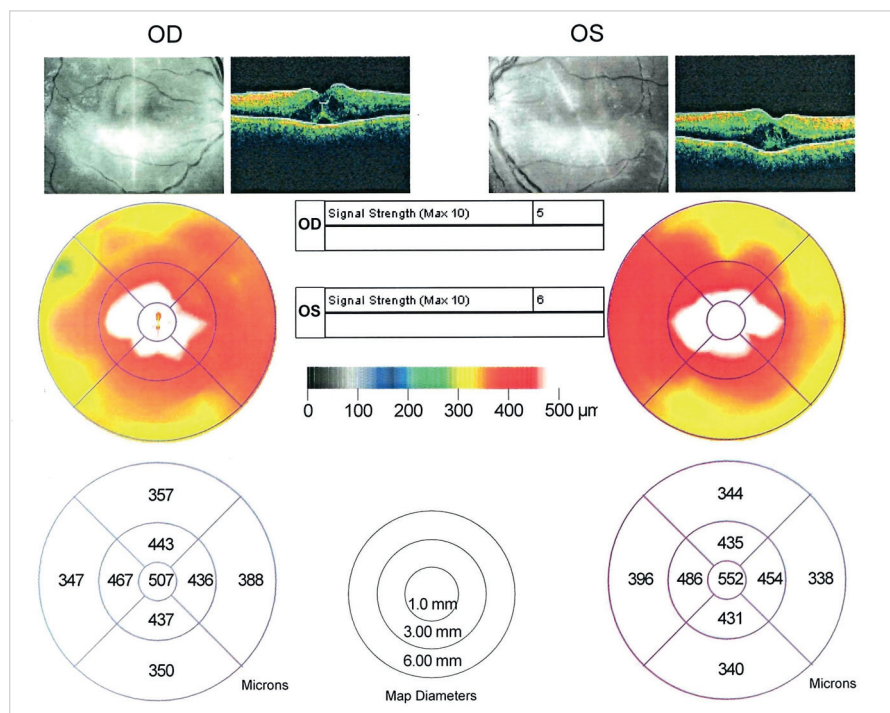
**Obr. 4** Pravé oko pacienta v 4. deň hospitalizácie.

Zápalové infiltráty redukované, hemorágie čiastočne zresorbované.



**Obr. 5** Ľavé oko pacienta v 4. deň hospitalizácie.

Zápalové infiltráty takmer zresorbované, hemorágie čiastočne zresorbované.

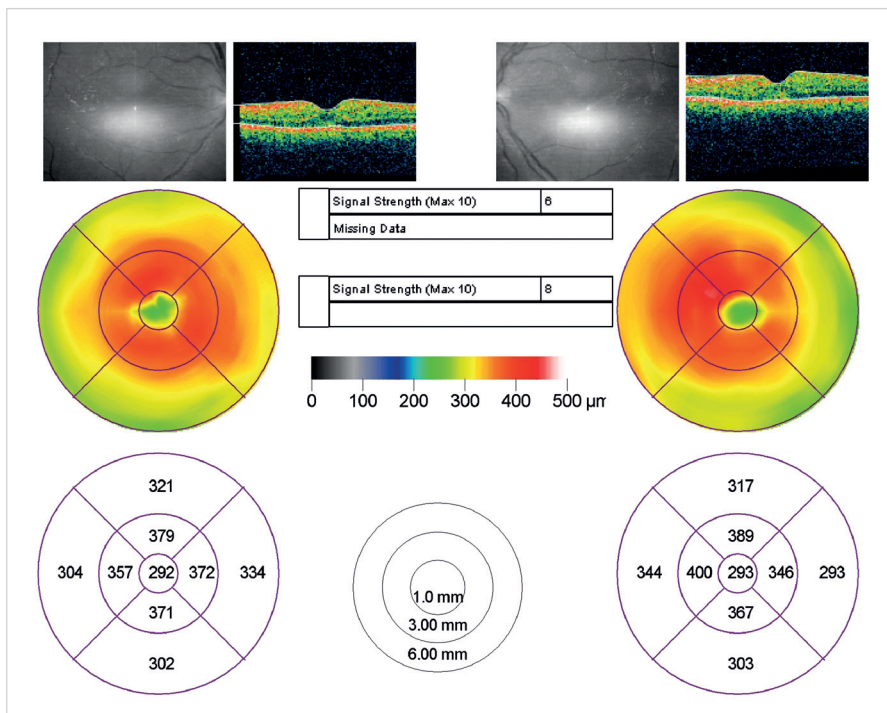


**Obr. 3** OCT nález pacienta pri prijatí. Zachovaná foveolárna kontúra, neuroretina v oblasti fovey elevovaná, s cystoidnými nonreflektívnymi priestormi. Hrúbka foveoly vpravo 507  $\mu\text{m}$ , vľavo 552  $\mu\text{m}$ .

nej etiológie vaskulitídy, prípadne jeho spojenia s hematologickým alebo iným celkovým ochorením.

Na základe faktu, že infiltráty okolo vetiev retinálnych ciev sa nevyskytovali jednostranne, ale obojstranne a vyšetrenie krvného obrazu a diferenciálneho krvného obrazu bolo v rámci fyziologických hodnôt, infiltráciu ciev malignými bunkami sme vylúčili už v deň prijatia. Nešlo o hematologické ochorenie, ale o imuno-komplexovú vaskulitídu, bez dokázaného etiologického agens. Napriek tomu, že väčšina autorov [1, 3, 5, 8, 10, 11, 12] uvádza u tejto klinickej jednotky zlepšenie klinického obrazu a vízu po periokulárnej a celkovo podaných kortikoidoch, pre možné ovplyvnenie výsledkov prietokovej cytometrie sme kortikoterapiu nasadili až v 4. deň hospitalizácie (pri zlepšovaní nálezu aj bez kortikoterapie).

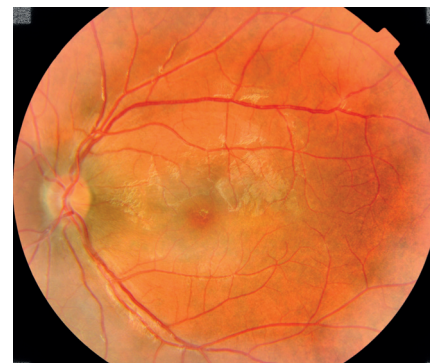Pri prijatí sme k liečbe nasadenej spádovým oftalmológom, (Rovamycin 3 MIU á 12 hod. 1 tbl., Tebocan 3-krát denne 1 tbl., lokálne do oboch očí Uniclophen gtt. 5-krát denne), pridali Ibalgin 400 mg 3-krát denne 1 tbl. a Ascorutin 3-krát denne 2 drg. Už počas prvých dní sledovania



**Obr. 6** OCT snímky pacienta v 4. deň hospitalizácie. Pokles edému vo foveole vpravo o 215 µm, vľavo o 259 µm.

sa najlepšia korigovaná centrálna zraková ostrosť a nález na očnom pozadí výrazne zlepšovali. V 4. deň hospitalizácie, ešte pred nasadením kortikoterapie, sa NKZO obojstranne zlepšila na 6/12, zápalové infiltráty takmer úplne vymizli, hemorágie sa

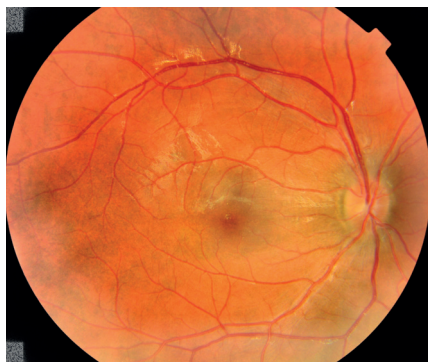zovali. Počas troch dní sme intravenózne aplikovali Solumedrol v dávke 250 mg/deň. V kortikoterapii sme pokračovali Prednizonom 1 mg/kg/deň, po úprave objektívneho očného nálezu sme dávky Prednizonu v 7. deň postupne začali zni-



**Obr. 8** Ľavé oko pacienta na prvej kontrole po prepustení. TZN ohraničený, ružový, bez edému, zápalové exsudáty aj hemorágie úplne vymizli, v makule nariasená lamina limitans interna, v oblasti foveoly jemná atfia RPE.

žovať o 10 mg každé 3 dni na udržiavaciu dávku 10 mg ob deň, celkovo po dobu 2 mesiacov. Počas liečby kortikoidmi sme nezaznamenali žiadne vedľajšie nežiadúce účinky alebo komplikácie.

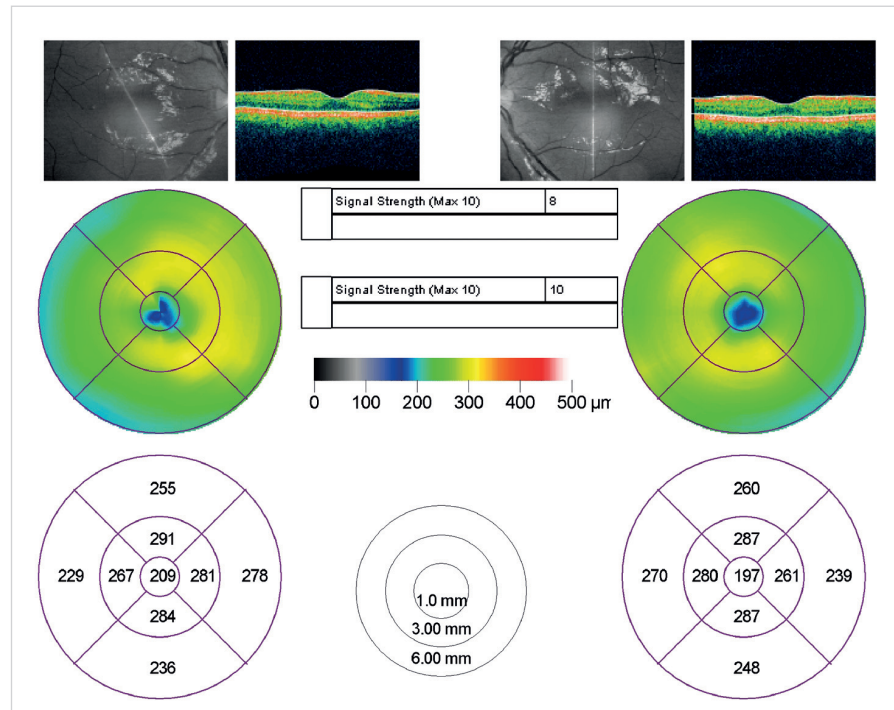
Výsledok elektroforézy bielkovín v sére, imunochemické vyšetrenie, vyšetrenie prietokovej cytometrie, fagocytárnej aktivity a quantiferonový test vylúčili poruchu imunity. Reumatoidný faktor, antinukleárne protilátky (ANA) a protilátky proti cytoplazme neutrofilov (ANCA), sérologické vyšetrenie protilátok proti boreliám, mykoplazmám, yersíniám, vírusu herpes sim-



**Obr. 7** Pravé oko pacienta na prvej kontrole po prepustení. TZN ohraničený, ružový, bez edému, zápalové exsudáty aj hemorágie úplne vymizli, nariasenie lamina limitans interna, v oblasti foveoly jemná atfia RPE.

častočne zresorbovali (obr. 4, 5). Edém vo foveole vpravo poklesol o 215 µm, vľavo o 259 µm. (obr. 6).

Napriek čiastočnému zlepšeniu očného nálezu sme plánované zahájenie kortikoterapie po odbere vzorky krvi na vyšetrenia prietokovou cytometriou a fagocytárnej aktivity v 4. deň hospitalizácie zreali-



**Obr. 9** OCT nález pacienta na prvej kontrole po prepustení. Fyziologický nález, neuroretina bez edému, bez cystoidných nonreflektívnych priestorov či mikrocystickkej prestavby.

plex (HSV), vírusu herpes zoster (HZV), cytomegalovírus (CMV), vírusu Epsteina-Barrovej (EBV), rubeola a VDRL boli negatívne.

V rámci diferenciálnej diagnostiky na vylúčenie sarkoidózy realizované RTG vyšetrenie hrudníka, pneumologické vyšetrenie a vyšetrenie celulárneho imunostatusu z bronchoalveolárnej laváže na doporučenie pneumológa boli však tiež negatívne.

Positívne boli protilátky triedy IgA a IgG proti *Chlamýdii trachomatis*. Preto bol konzultovaný infektológ, ktorý napriek doužívanému Rovamycinu ešte raz doporučil preliečenie pacienta Deoxymykoinom v dávke 100 mg 2-krát denne.

Na prvej kontrole po prepustení 9. 2. 2009 bola NKZO obojstranne 6/4, predný segment bol fyziologický, bez známk zápalu, sklovce číry, TZN ohraničený, ružový, sietnicové cievy bez známk vaskulitídy, exsudáty úplne zresorbované, len v oblasti foveoly jemná atfia retinálneho pigmentového epitelu (RPE), v celej makule nariasená lamina limitans interna, ostatný nález bez patológie, hemorágie úplne vstrebané (obr. 7, 8). Podľa OCT snímok foveolárna kntúra je prítomná, nie sú prítomné cystoidné nonreflektívne priestory, ani nie je prítomná mikrocystická prestavba neuroretiny (obr. 9). Na ďalšej kontrole o pol roka pacient je subjektívne bez očných ťažkostí, korigovaná zraková ostrosť obojstranne 6/4, lokálny nález bez zmeny.

## DISKUSIA

Po prvý krát bol syndróm omrznutých vetiev retinálnych ciev v r. 1976 pozorovaný v Japonsku [1]. Najväčší podiel pacientov majú Japonci (75 %). Do roku 1988 s touto diagnózou nebol mimo Japonska zaznamenaný žiadny pacient [5]. Nami uvádzaný pacient je prvým popísaným prípadom na Slovensku. Ochorenie obvykle postihuje mladších inak zdravých jedincov.

Walker r. 2004 udáva charakteristickú bimodálnu distribúciu s jedným vrcholom v detskom veku a druhým v tretej dekáde života [5]. Najmladší pacient, u ktorého bol diagnostikovaný syndróm omrznutých vetiev retinálnych ciev, mal 2 roky [8] a najstarší 42 [10]. V počte prípadov je výrazná prevaha žien (61 %) ku počtu mužov (39 %). Náš pacient bol muž, mal 20 rokov a okrem toho, že asi mesiac pred prvými príznakmi zhoršeného videnia prekonal chrípkové ochorenie, sa na nič neliečil.

Najčastejšie sa vyskytujúcim symptómom syndrómu omrznutých vetiev retinálnych ciev je subakútna strata zraku. Zra-

ková ostrosť môže byť značne znížená, dokonca na vnímanie svetla. Takmer 75 % pacientov popísaných prípadov malo bilaterálne postihnutie. Typický syndróm omrznutých vetiev retinálnych ciev má nápadný základný obraz, bilaterálna retinálna vaskulitída s perivaskulárnym exsudátom, s obrazom omrznutých vetiev. Vetvy retinálnych ciev sú obalené od terča zrkovéhho nervu až do periférie, a to častejšie vny ako artérie. Niekedy sú prítomné aj intraretinálne hemorágie, mierna až stredná uveitída a vitritída. Podľa rozsahu ochorenia býva prítomné aj presiaknutie makuly a edém terča zrkovéhho nervu. Na základe literárnych údajov sa domnievame, že náš pacient spĺňal kritéria syndrómu omrznutých vetiev retinálnych ciev.

Pri vyšetrení fluoresceínovou angiografiou (FAG) sú obvykle prítomné známky neskorého presakovania z ciev, ale bez zníženého prietoku krvi alebo známk cievnej oklúzie. My sme v akútnej fáze ochorenia FAG vyšetrenie z technických príčin nerealizovali.

Väčšina autorov [1, 3, 5, 8, 10, 11, 12] uvádza veľmi dobrý liečebný efekt po celkovo podaných kortikosteroidoch. Kadoya a kol. [6], Isobe a kol. [7], Browning a kol. [9], Yoshida a kol. [13], Narita a kol. [14], Vander a kol. [15] a ďalší však na základe svojich skúseností vyjadřili pochybnosti o význame kortikosteroidov u tejto choroby. Browning [9] popísal jednostrannú miernu formu frosted branch periphlebitis u 28-ročnej zdravej ženy. K regresii papilitídy a vaskulitídy došlo po subkonjunktívnej injekcii 30 mg Triamcinolonu. Vander a kol. [15] popisujú ústup vaskulitídy len po lokálnej liečbe kortikosteroidmi. U nášho pacienta sme zaznamenali rýchle zlepšovanie zrakových funkcií a objektívneho nálezu ešte pred začatím kortikoterapie. Pacient celkovo užíval antiflogistiká a antibiotiká. Boli zistené pozitívne protilátky triedy IgA a IgG proti *Chlamýdii trachomatis*. Rovamycin doporučený spádovým oftalmológom mohol byť účinný. Po doužívaní Rovamycinu na doporučení infektológa bol pacient ešte preliečený Deoxymykoinom.

Obraz vaskulitídy s klinickým obrazom omrznutých vetiev retinálnych ciev bol popísaný aj u pacientov s celkovou chorobou. Ridley a kol. [16] r. 1992 na základe vyšetrenia vzorky sklovca určili diagnózu veľkobunkového vnútroočného lymfómu. Kim a kol. [17] popísali jednostranný obraz tohto syndrómu u 18-ročného pacienta s akútnou lymfoblastickou leukémiou. Quillen a kol. [18] u 37-ročného muža s Crohnovou chorobou. Johura a kol. [19] u pacientky s aseptickou meningitídou. Celkovo podané kortikoidy

priaznivo ovplyvnili očné aj neurologické príznaky.

Ďalšie práce poukázali na možnú súvislosť medzi retinálnou vaskulitídou a infekčnou etiológiou. Grécki autori [20] dokázali u 30-ročného muža s vaskulitídou s omrznutými vetvami v prednokokorovej tekutine HSV2 metódou PCR.

Recidívy ochorenia zatiaľ neboli popísané.

Od nášho pacienta, ktorý pracuje v súčasnosti v zahraničí, nemáme informácie o celkových alebo očných problémoch.

Podľa dostupných údajov prognóza nie je vždy priaznivá. Kleiner a kol. [4] popisujú u jedného pacienta s frosted retina periphlebitis vznik disciformnej jazvy. Popísali tiež neskoré komplikácie, neovaskularizácie ako následok venózne oklúzie a u jedného pacienta zaznamenali trhlinu sietnice, s abláciou zadnej sklovceovej membrány s adhéziou k sietnici. Ito a kol. [1] popisujú atrofiu TZN.

Z doposiaľ publikovaných prác je zrejme, že klinický obraz retinálnej vaskulitídy s omrznutými vetvami môže byť spôsobený rôznymi chorobami. Na tento fakt upozornil r. 1997 Kleiner [3]. Na základe literárnych údajov sa domnievame, že u nášho pacienta išlo o sekundárnu vaskulitídu s omrznutými vetvami, s pozitívitou sérologie na *Chlamýdia trachomatis*.

## ZÁVER

Presná príčina syndrómu omrznutých vetiev retinálnych ciev nie je známa. Typický začiatok po multifaktoriálnej prodromálnej chorobe vedie k domnienke, že ide o hypersenzitívnu reakciu na rôzne infekčné agensy, ktoré môžu iniciovať vznik syndrómu omrznutých vetiev retinálnych ciev cestou tvorby imunokomplexov. Tento fakt u pacientov s ťažkou poruchou centrálnnej zrakové ostrosti podporuje indikáciu systémovej kortikoterapie. Pretože výsledky centrálnej zrakové ostrosti u pacientov s alebo bez systémovej kortikoterapie nie sú jasné, doposiaľ neboli stanovené kritéria pre liečbu kortikoidmi u pacienta so syndrómom omrznutých vetiev retinálnych ciev. Syndróm omrznutých vetiev retinálnych ciev je nutné považovať za klinický očný syndróm, alebo klinický príznak celkového ochorenia. Ku pacientovi s týmto ochorením je nutné pristupovať individuálne a pátrať po možnej príčine.

Do stanovenia etiológie ochorenia je nutné zvažovať spôsob liečby na základe závažnosti poklesu centrálnej zrakové ostrosti a tiež klinického obrazu.

## LITERATURA

1. **Ito, Y., Nakano, M., Kyu, N. et al.:** Frosted branch angiitis in a child. *Jpn. J Clin Ophthalmol*, 30; 1976: 797–803.
2. **Řihová, E., Šišková, A., Kovařík, Z. et al.:** Syndrom omrzlých větví retinálních cév, Čes. a Slov. Oftal, 2; 2004: 98–103.
3. **Kleiner, R. C.:** Frosted branch angiitis: clinical syndrome or clinical sign? *Retina*, 17; 1997: 370–371.
4. **Řihová, E.:** Uvea. In Kuchynka, P. et al. (Ed), *Oční lékařství*, Praha, Grada, 2007: 427–477.
5. **Walker, S. et al.:** Frosted branch angiitis: a review. *Eye*, 18; 2004: 527–533.
6. **Kadoya, K., Obara, J., Chikuda, M. et al.:** A case of frosted – branch angiitis in an adult. *Nihon Ganka Kyo (Folia Ophthalmol Jpn)*, 4; 1987: 273–278.
7. **Isobe, J., Yamamoto, T.:** Two juvenile case o frosted-branch angiitis of the retina. *Ganka Rinsho Ito (Jpn Rew Clin Ophthalmol)*, 84; 1990: 1507–1511.
8. **Hikichi, T., Yoshida, A., Nara, Y. et al.:** A case of frosted retinal periphlebitis in a 21/2-year-old girl. *Nihon Ganka Kyo (Folia Ophthalmol Jpn)*, 40; 1989: 1752–1755.
9. **Browning D. J.:** Mild frosted branch periphlebitis. *Am J Ophthalmol*, 114; 1992: 505–506.
10. **Ohta, A., Oguro, Y., Satoh, K. et al.:** Unilateral frosted branch retinal angiitis. *Am J Ophthalmol*, 112; 1991: 477–478.
11. **Watanabe, Y., Taked, N., Adachi – Usami, E.:** A case of frosted branch angiitis. *Br Y Ophthalmol*, 71; 1987: 553–558.
12. **Atmaca, LS., Gunduz, K.:** Acute frosted retinal periphlebitis. *Acta Ophthalmol*, 71; 1993: 856–859.
13. **Yoshida, S., Kadoga, K., Osada, M. et al.:** Longterm followup in a case of frosted retina vasculitis. *Ganka Rinsho Iho (Jpn Rev Clin Ophthalmol)*, 84; 1990: 296–302.
14. **Narita, K., Sato, A.:** Systemic acyclovir was effective in a case of reccurent retinal angiigtis. *Rinsho Ganka (Jpn J Clin Ophthalmol)*, 44; 1990: 739–743.
15. **Vander, J. F., Masciulli, L.:** Unilateral frosted branch angiitis. *Am J Ophthalmol*, 112; 1991: 477–478.
16. **Ridley, M. E., McDonald, H.R., Sternberg, P.jr. et al.:** Retinal manifestation of ocular lymphoma (reticulum cell sarcoma). *Ophthalmology*, 99; 1992: 1153–1161.
17. **Kim, T.S., Duker, J.S., Hedges, T.R.:** Retinal angiopathy resembling unilateral frosted branch angiitis in a patient with relapsing acute lymphoblastic leukemia. *Am J Ophthalmol*, 117; 1994: 806–807.
18. **Quillen, D. A., Stathopoulos, N. S., Blankenship, G. W. et al.:** Lupus asociated frosted branch periphlebitis and exudative maculopathy. *Retina*, 17; 1997: 449–454.
19. **Jokhura, K., Hara, A., Hattori, O. et al:** Frosted branch angiitis associated with aseptic meningitis. *Eur J Neurol*, 47; 2000: 241.
20. **Markomichelakis, N. N., Barampouti, F., Zafirakis, P. et al.:** Retinal vasculitis with frosted branch angiitis – like response due herpes simplex virus type 2. *Retina*, 19; 1999: 455–457.