

LYMFANGIOM ORBITOPALPEBRÁLNÍ OBLASTI

Krásný J.¹, Baráková D.¹,
Chodounský Z.², Šach J.³

¹Oční klinika Fakultní nemocnice
Královské Vinohrady, Praha,
přednosta:

prof. MUDr. P. Kuchynka, CSc.

²Oddělení radioterapie Fakultní
nemocnice Královské Vinohrady, Praha,
přednosta: prim.

MUDr. Z. Chodounský, CSc. (+)

³Ústav patologie 3. LF a Fakultní
nemocnice Královské Vinohrady, Praha,
přednosta:

prof. MUDr. V. Mandys, CSc.

Předneseno jako pilotní studie na
6. výročním sjezdu ČOS v roce 1998
v Hradci Králové

SOUHRN

Cíl: Autoři referují o pěti pacientech s lymfangiomech rozličného typu, kteří byli sledováni na Oční klinice Fakultní nemocnice Královské Vinohrady v období 1995–2013 a to individuálně v rozmezí 5–17 let. Problematika lymfangiomu orbitopalpebrální oblasti je zde uvedena z hlediska posouzení vývoje, histologické verifikace, léčby a jejích výsledků.

Metoda: U čtyř chlapců se objevily první příznaky tumoru v podobě exoftalmu a krvácení do spojivky či do kůže víček do 5 let věku. Histologicky byl orbitální lymfangiom verifikován u všech čtyř nemocných již v počátku onemocnění. U tří pacientů se jednalo o orbitální typ a jednom případě o frontální a oboustrannou orbitální lymfangiomatózu. U jediné dívky byly přítomny pouze změny ve spojivce a to v podobě jednostranných hyperplastických změn, pro které byla od svých 13 let sledována pod falešnou diagnózou chronické konjunktivitidy. Definitivní histologické ověření pouze spojivkového lymfangiomu bylo provedeno z diagnostické probatorní biopsie až po deseti letech obtíží po neúspěšné lokální léčbě.

Výsledky: U pacientky s povrchovým spojivkovým lymfangiomech a pacienta s lymfangiomatózou bylo doporučeno jen sledování. U dvou pacientů s extraokálním typem orbitálního tumoru byla provedena totální, respektive subtotalní resekce. V následujících letech již trvala remise onemocnění. U pacienta s převážně intrakonálním typem nádoru, který vyvolal pokles vízu v důsledku neuropatie zrakového nervu a cystoidního makulárního edému byla provedena cílená aktinoterapie lineárním urychlovačem v dávce 30 Gy po předchozím vypuštění čokoládových cyst pod ultrazvukovou kontrolou. Regrese nádoru a normalizace zrakových funkcí přetrvávala 17 let.

Závěr: Za účelnou metodu léčby se u extraokálních lymfangiomů jeví jeho resekce a u intrakonální lokalizace nádoru cílená aktinoterapie lineárním urychlovačem.

Klíčová slova: lymfangiom orbity, lymfangiom spojivky, lymfangiomatóza, resekce nádoru aktinoterapie lineárním urychlovačem

SUMMARY

Lymphangioma of the Orbitopalpebral Area

Aim: The authors refer about five patients with different types of lymphangioma, who were followed-up at the Department of Ophthalmology, Faculty Hospital Královské Vinohrady (King's Vineyards), Charles University, Prague, Czech Republic, E.U., during the period 1995 – 2013; the follow-up period lasted from 5 to 17 years. The lymphangioma of the orbitopalpebral area is discussed according to the evaluation of the tumor development, histological verification, treatment, and its results.

Methods: In four boys, the first signs of tumor were eyeball protrusion (exophthalmos) and bleeding into the conjunctiva or palpebral skin before the age of 5 years. In all four patients, the histological confirmation of the orbital lymphangioma was performed in the beginning of the disease. In three cases, it was the orbital type, and the fourth one was frontal type with bilateral orbital lymphangiomatosis. In one girl, there were present conjunctival changes only, appearing as one-sided hyperplastic changes. For these changes, she was followed-up since her 13 years of age under the false diagnosis of chronic conjunctivitis. The definite histological confirmation of only conjunctival lymphangioma was done from the diagnostic probatory biopsy not until ten years of symptoms and unsatisfactory treatment.

Results: In the girl with superficial conjunctival lymphangioma and in the patient with lymphangiomatosis, the follow-up was recommended only. In two patients with extraconal type of orbital tumor, the total or sub-total resection was performed. In the years of the follow-up, the remission of the disease was observed. In the patient with mostly intraconal type of the tumor, causing decrease of the visual acuity according to the optic nerve neuropathy and macular cystoid edema, the focused actinotherapy by means of linear accelerator treatment with the dose of 30 Gy after previous evacuation of chocolate cysts under ultrasound control. The regression of the tumor and normalized visual functions lasted for 17 years.

Conclusion: As method of treatment of extraconal lymphangiomatosis, it seems, it is its resection, and in the intraconal localization of the tumor it is the focused actinotherapy by means of linear accelerator.

Key words: orbital lymphangioma, conjunctival lymphangioma, lymphangiomatosis, tumor resection, linear accelerator actinotherapy

Čes. a slov. Oftal., 70, 2014, No. 4, p. 152–159

✉ Do redakce doručeno dne 14. 6. 2014

✍ Do tisku přijato dne 18. 7. 2014

MUDr. Jan Krásný
Oční klinika FN Královské Vinohrady
Šrobárova 50
10 034 Praha 10
jan.krasny@fnkv.cz

ÚVOD

Lymfangiom vzniká na vrozeném základě a řadí se spolu s hemangiomem mezi hamartomy. Jejich vznik je vázán na tkáň, které jsou normálně v očnici přítomny, což pro lymfatické cévy všeobecně neplatí. Lymfangiom se řadí pro svojí buněčnou strukturu mezi benigní nádory, ale z klinického hlediska si toto označení nezaslouží. Nemá pouzdro, roste difúzně a infiltruje okolní tkáň. Mikroskopicky je lymfangiom tvořen sítí lymfatických prostorů vystlaných endotelem a řídkým stromatem s různým stupněm lymfocytární infiltrace, v rámci které mohou být formovány lymfoidní folikuly. Lokálním chováním v orbitě se tak podobá nádorům maligním, na rozdíl od nich nemetastazuje [39]. Rozlišují se tři základní klinické formy. Povrchný lymfangiom postihuje pouze spojivku projevující se jako cystoidní edém, dále je to samostatný orbi-

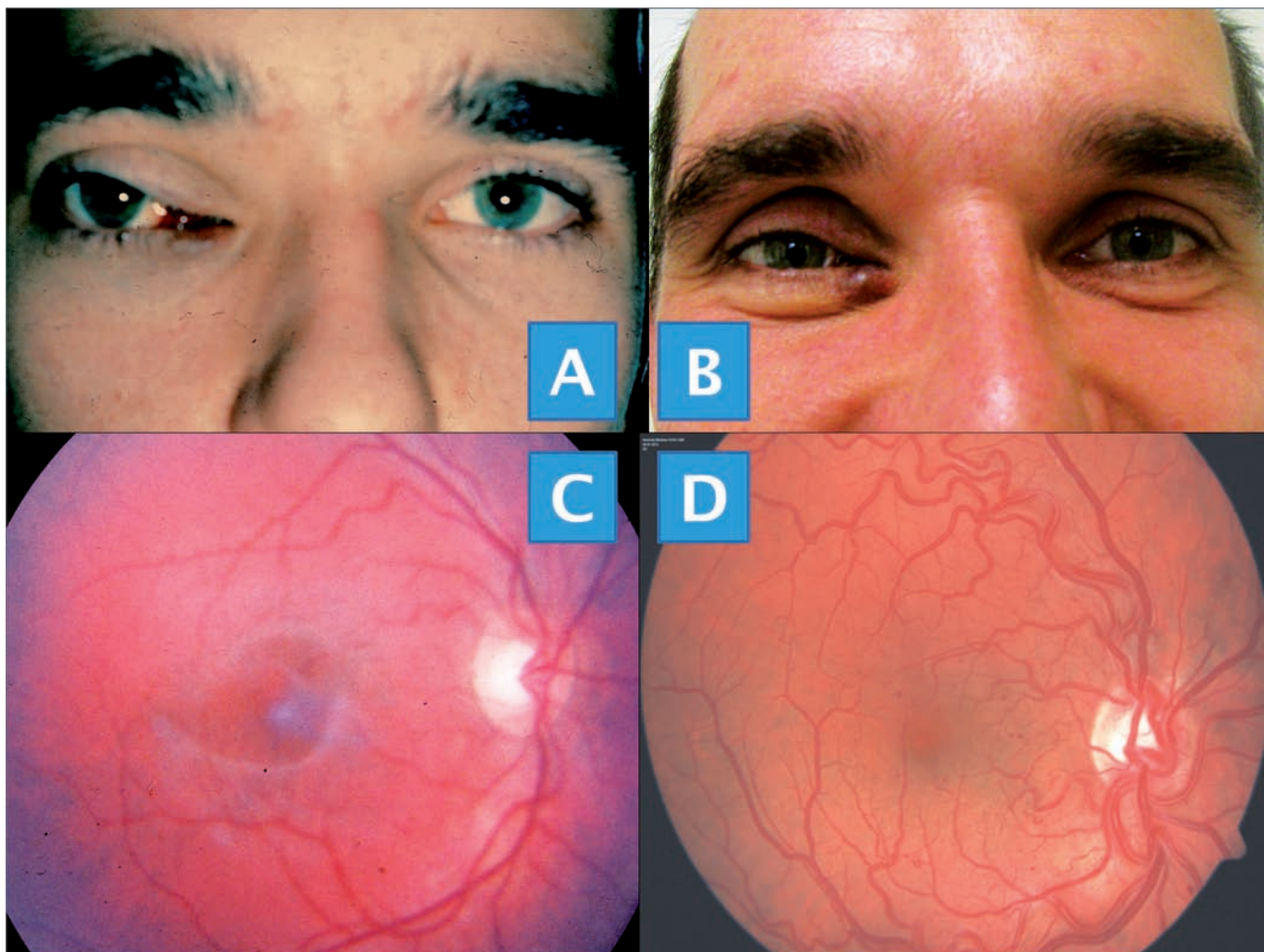
tální typ, který postihuje postseptálně orbitu. Kombinovaná forma se projevuje pre a postseptálně ve spojení s lokalizací lymfangiomu v ústní dutině a ve tváři [13]. Roste pomalu a vytrvale bez tendence ke spontánní involuci, naštěstí v dospělosti se většinou růst stabilizuje. Bývá jednostranný, přináší problémy kosmetické, ale i funkční poruchy jako je stejnostranný strabismus a amblyopie. K základnímu příznaku patří asymetrie obličeje a očních štěrbin, a to plnější tvář a zduřením víček na straně postižení. Spojivka bývá postižena v kterékoliv části z počátku v podobě sklovité chemózy, která přechází v cystický charakter s lymfangiektaziemi. Klinický obraz dokresluje zvětšení kostěné části očnice. Protruze a dislokace bulbu je proměnlivá v souvislosti s náhlým masivním krvácením do nádoru, které může být těžkou komplikací ohrožující samotný bulbus. Na spojivce se projevuje opakovanými sufuzemi. Zrak je potom ohrožen natažením optiku či kompresí jeho nutričních cév [39].

VLASTNÍ POZOROVÁNÍ

V předchozí desetileté studii [28] o onemocněních očnice v dospělosti na Oční klinice FN Královské Vinohrady v letech 1998–2007 nebyl lymfangiom zařazen, neboť vznik tohoto onemocnění u všech současně uváděných pěti nemocných byl v dětství. Rozhodli jsme se proto připomenout problematiku lymfangiomu z klinického, histologického i terapeutického hlediska v rámci dlouhodobého sledování 1996–2013, tedy v průběhu 17 let.

Pacient č. 1

Prvním pozorováním naší sestavy byl postižený, který jako jediný byl sledován, i když nepravidelně, po celou dobu naší studie. V roce 2013 bylo nemocnému 32 let. Počátek příznaků se datuje od jeho pěti let (1985), kdy pravostrannou protruzi bul-



Obr. 1 Pacient č. 1.

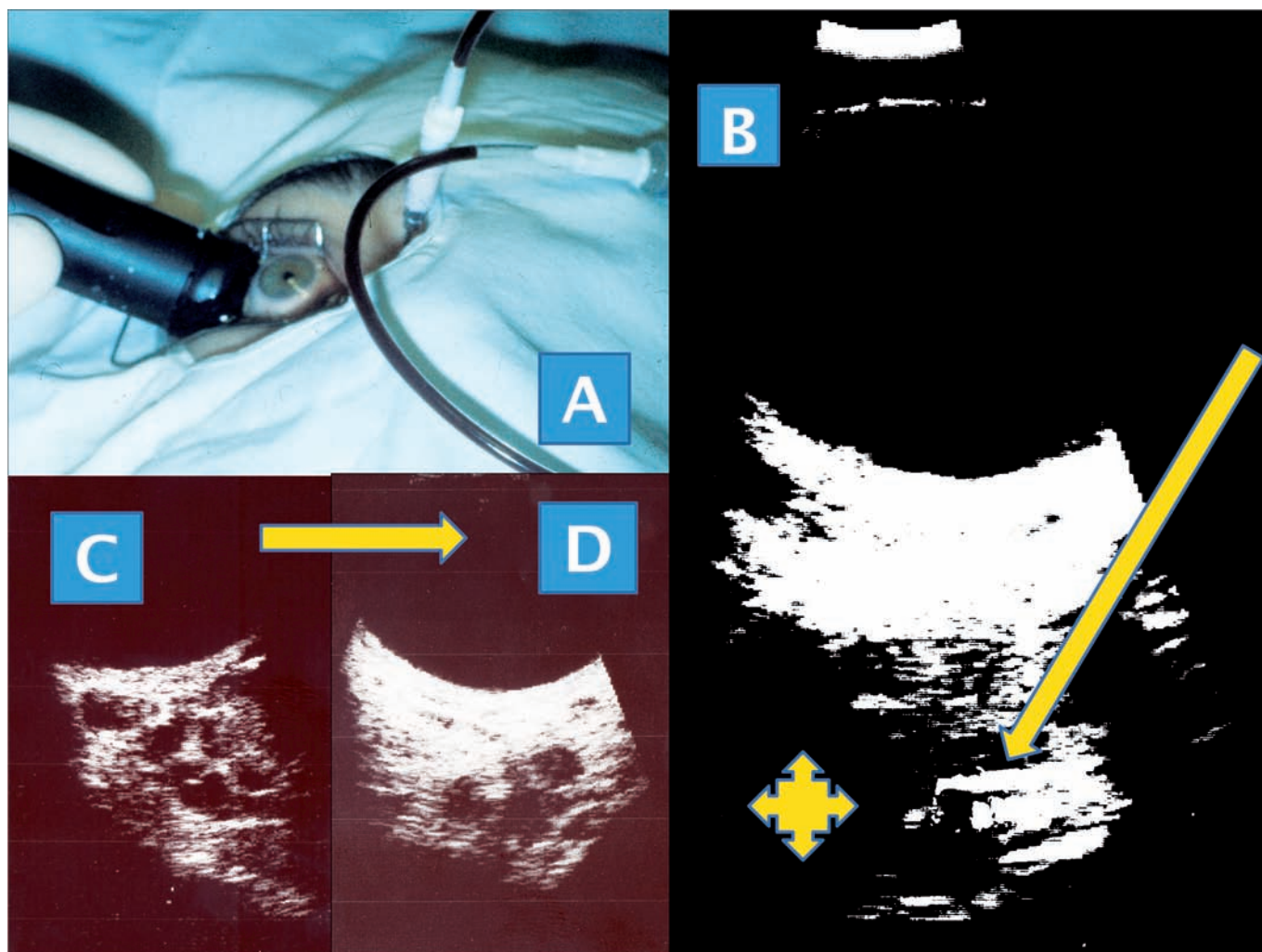
a – klinický obraz před odsátím čokoládových cyst a aktinoterapií.
b – klinický obraz po léčbě po 17 letech.

c – nálezná na fundu pravého oka s CME před léčbou.
d – nálezná na fundu pravého oka po 17 letech.

bu provázelo krvácení do spojivky. Na krajském mimopražském pracovišti bylo provedeno komplexní vyšetření. Tumor podle CT ještě nezasahoval za ekvádor bulbu. Byla provedena probatorní excize, která odhalila diagnózu lymfangiomu. Po třech letech následovala aktinoterapie celého orbitálního prostoru v dávce 16,7 Gy/lož. Stav dále několik let neprogredoval, ale opakovalo se krvácení do spojivky. V průběhu roku 1995 se znovu objevila postupně progredující protruze. V září 1995 CT prokázalo intraorbitálně nazálně nepravidelný útvar o průměru asi 17 mm o denzitě 50 H_j, která se postkontrastně jen mírně zvýraznila. Dále byl retrobulbární prostor směrem do hrotu očníce vyplněn nehomogenními masami stejné denzity jako útvar nazálně. Stav dále progredoval, proto byl v únoru 1996 přijat na Oční kliniku FNKV k rozhodnutí o dalším postupu. Pravý bulbus byl v 5 mm protruzi a deviován zevně o 10 mm s omezenou motilitou v addukci. Pod spojivkou nazálně ve vnitřním koutku

prolaboval prokrvácený tumor, který byl reduktibilní směrem do orbity (obr. č. 1a). Ostatní nález na předním segmentu byl fyziologický. Na očním pozadí byl patrný cystoidní makulární edém (CME), lehce zúžené cévy a papila zrakového nervu byla ohraničená (obr. 1c). VOP 0,33 s +1,0, J.č. 6 kor. nelepší. (Vlevo zevní i nitrooční nález byl fyziologický, VOL 1,0 nat., J.č. 1 nat.). Transokulární B scan očníce prokázal tumor cystického charakteru s echografickými známkami typickými pro lymfangiom: nepravidelná vnitřní struktura, vysoká reflektivita sept a nízká reflektivita interseptálních prostor vyplněných stromatem. Jedna z větších cyst vykazovala ve srovnání s ostatními vyšší vnitřní reflektivitu. Jednalo se o tzv. čokoládovou cystu, která byla vyplněna pravděpodobně kolikvovanou krví (obr. 2c). Po konzultaci s radioterapeuty jsme se rozhodli pro opakování aktinoterapie. Pro její vyšší účinnost bylo nejprve nutno vypustit obsah cyst, s cílem odlehčit tlak na zrako-

vý nerv. Parciální odsátí obsahu cyst jsme provedli v celkové anestézii pod kontrolou ultrazvuku (obr. 2a,b). Následný ústup protruze i zevní deviace o několik mm doprovázela i změna obrazu na transokulárním B scanu, kde bylo patrné zmenšení průměru cyst (obr. 2d). Následná aktinoterapie proběhla v dubnu 1996 v patnácti sezeních po 2 Gy/lož (celková dávka 30 Gy/lož). Použit byl lineární urychlovač a plánovací schéma vykrývalo retrobulbární prostor až do hrotu očníce v podobě „dna kalíšku“. Tři měsíce po ukončení ozarování se protruze zmenšila na 1 mm a zevní deviace poklesla na pouhé 3 mm. Motilita bulbu byla již zcela volná. Nález na předním segmentu oka byl fyziologický, na očním pozadí se normalizoval nález v oblasti makulární krajiny, VOP 0,66 nat., J.č. 2. Tři roky po aktinoterapii pravé orbity, byl již prokázán normoflamus jen s náznakem zevní deviace. Nález na předním segmentu byl fyziologický až na počínající projev postradiační katarakty



Obr. 2 Pacient č. 1.

a – odsávání čokoládových cyst pod UZ kontrolou.

b – UZ obraz odsávání: jehla s akustickým stínem u čokoládové cysty (šipka).

c – orbitální prostor s čokoládovými cystami.

d – regrese nálezu po odsátí.

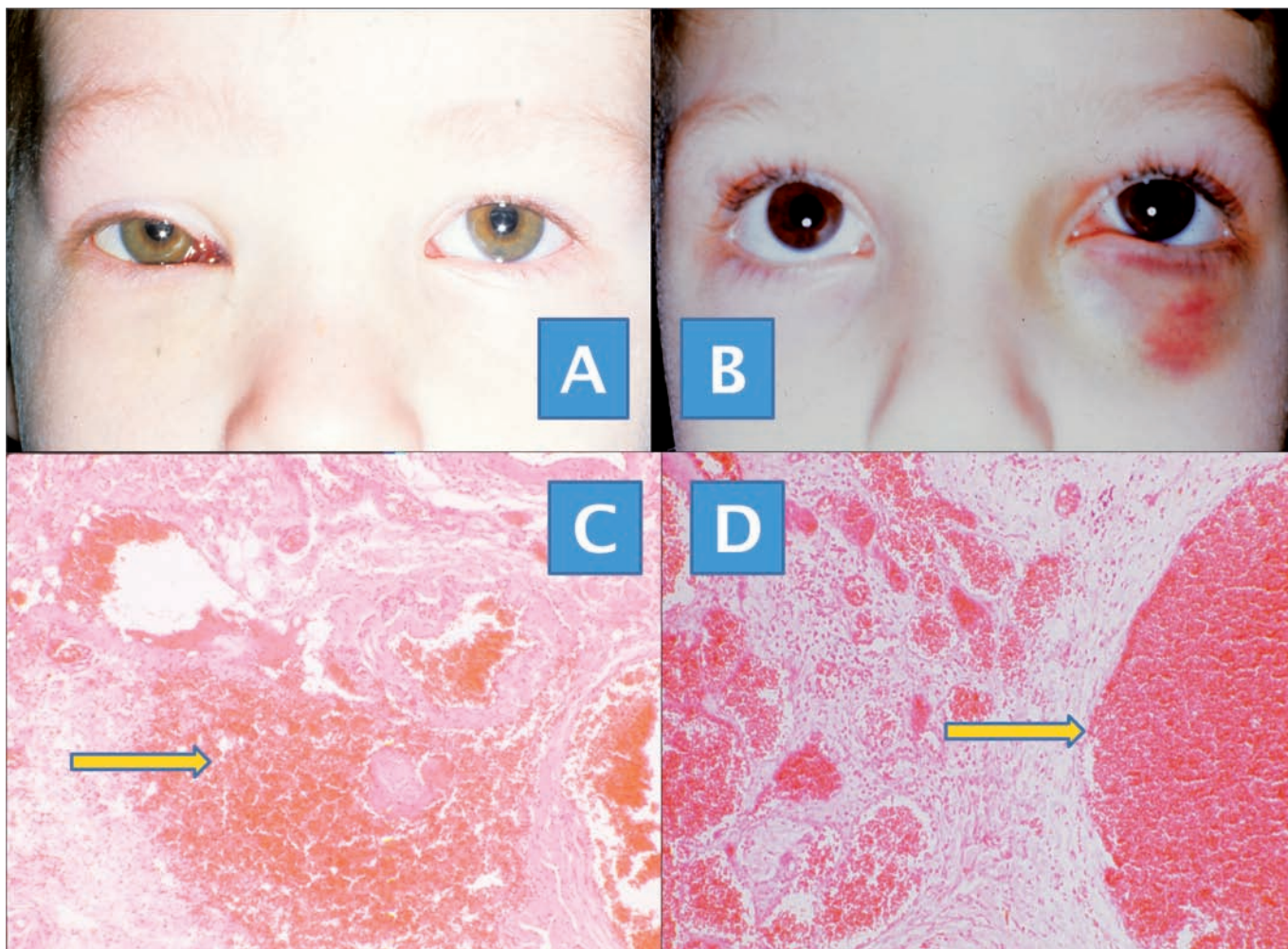
v zadní koře v podobě miskovitého 2–3 mm zkalení. Na očním pozadí byl fyziologický nález. VOP 0,66 s +2,5/80 a J.č. 2 obt. s +2,5/80. Pacientovi byly doporučeny pravidelné oční kontroly v místě bydliště, které však z vlastní vůle neabsolvoval. Na naši kliniku se znovu dostavil až v lednu 2013 na žádost lékaře z psychiatrické léčebny, kde byl pacient sledován pro schizofektivní poruchu. Během pobytu v léčebně se objevilo u pacienta opakované krvácení do spojivky ve vnitřním koutku na postižené straně. Při vyšetření na naší klinice bylo postavení i poloha bulbu vpravo zcela fyziologické, motilita volná a také prostorové vidění bylo v normě (stereoskop, Randot). Ve vnitřním koutku byla patrná drobná sufuze zduřelé spojivky (obr. 1b). V dalším nálezu na předním segmentu byly zřejmé jen nepravidelné opacity v čočce pod zadním pouzdrém. Na fundu byla papila zrakového nervu celkově světlejší než na levé straně, makulární krajina již fyziologické kontury, cévy

normálního kalibru a lehce vinutější (obr. 1d). VOP 0,8 – 0,9 s +0,5/50 a J.č.2 s +0,5/50. Citlivost na kontrast byla v 3, 6, 12 c./st. na hranici normy, jen 18 c./st. mírně snížena (CSV 1000). Tuto změnu poklesu potvrdila normální citlivost na kontrast na levém oku, kde byl nález celkově fyziologický VOL 1,0 nat., J. č. 1.

Celkově byl stav hodnocen po aktinoterapii za vysoce uspokojivý. Nález na čočce po ozáření neprokazoval progresi, neboť počáteční změny ustoupily i s praktickou normalizací refrakce. Mírná atrofizace zrakového nervu mohla být následkem vedlejšího efektu ozáření, ale i dozvukem poruchy výživy hlavy zrakového nervu útlakem nutričních cév vlastním tumorem. Prokrvácení ve vnitřním koutku dokreslovalo možné reziduum tumoru, neboť tato oblast byla jen minimálně ozářena, a to v rámci první aktinoterapie v roce 1988. Subjektivní obtíže suchosti pravého oka zlepšující se po aplikaci lubrikancí souvisely s KCS po ozáření.

Pacienti. č. 2 a 3

Další dva nemocní byli čtyřletí chlapci, u kterých bylo shodně důvodem léčebné péče krvácení ve spojivkově orbitální oblasti bez anamnézy traumatu. Celkové laboratorní vyšetření u obou dvou včetně sedimentace erytrocytů bylo negativní. U pacienta č. 2 si rodiče zpočátku všimli krvácení pod spojivkou ve vnitřním koutku vpravo, které se pozvolně proměnilo ve zvětšující útvar, který vytlačoval oko zevně. Při prvním vyšetření v roce 1998 na našem pracovišti byla protruze pravého bulbu již 2 mm se zevní deviací o 5 mm (obr. 3a) po třítydenní anamnéze. Motilita bulbu byla volná bez diplopie. Další nález na předním segmentu oka i nález nitrooční byl oboustranně fyziologický, VOP = VOL 1,0 nat. UZ vyšetření prokázalo ve vnitřní části orbity preekvatoriálně, nepravidelně ohraničený laločnatý útvar 6 x 5 x 6 mm, lokalizovaný retroseptálně. Vzhledem k charakteru klinického obrazu a rychlosti nástupu při-



Obr. 3 Pacient č. 2 vpravo a pacient č. 3 vlevo.
a – klinický obraz lymfangiomu vpravo.
b – klinický obraz lymfangiomu vlevo.

c – histologická verifikace pravostranného lymfangiomu orbity (zakrvácení tumoru – šipka).
d – histologická verifikace levostranného lymfangiomu orbity (hemorragicky dilatovaný prostor, budoucí čokoládová cysta – šipka).

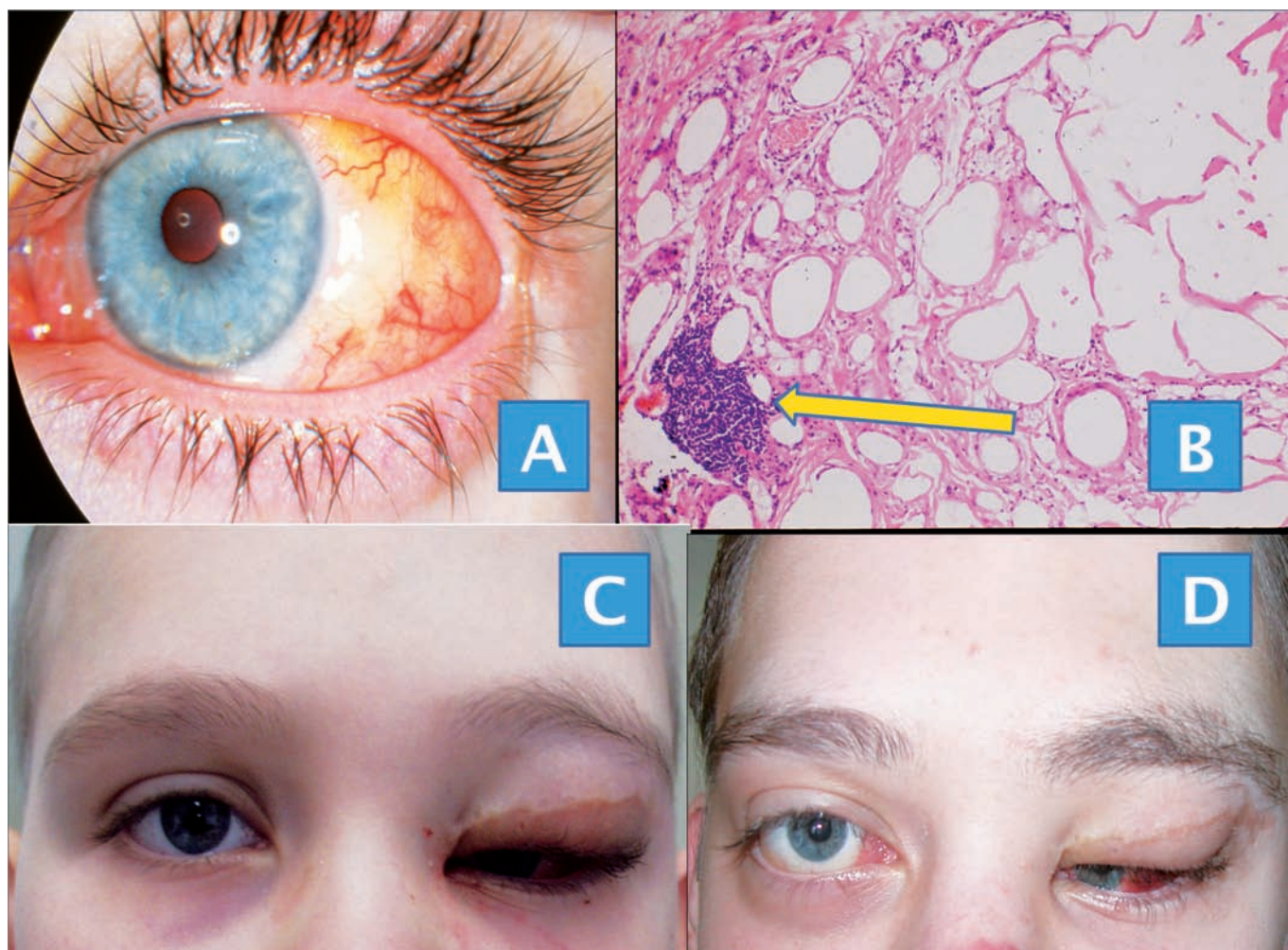
znaků jsme přistoupili k probatorní excizi pro histologické ověření podstaty tumoru. Vzhledem k minimálnímu krvácení v průběhu operace jsme provedli parciální resekci útvaru. V histologickém obraze byla zjištěna kromě hemoragických struktur lymfangiomu jizevnatá regrese a vazivové přeměny některých partií tumoru s jeho mikroskopickými rezidui (obr. 3c). Po půl roce se normalizovala poloha i postavení pravého bulbu, v dalším průběhu několikaletého sledování se již neprojevil relaps tumoru. Důvodem hospitalizace u třetího nemocného naší sestavy rovněž v roce 1998 byl deset dní trvající hematom v oblasti dolního víčka levého oka s dislokací bulbu nahoru a zevně o 2 mm (obr. 3b). Jeho motilita byla volná, bez diplopie. Další nález na předním segmentu oka i nález nitrooční byl oboustranně fyziologický, VOP = VOL 1,0 nat. UZ vyšetření prokázalo ve vnitřní části orbity relativně dobře ohraničený oválný útvar nepravidelné vnitřní struktury a velikosti 5 x 4 x 3 mm ležící retroseptálně a preekvatoriálně.

Z nazální orbitotomie jsme provedli totální resekci tumoru, kdy peroperačně byly patrné drobné cystické útvary s nahnědlou tekutinou, které byly hodnoceny jako „čokoládové cysty“. Histologicky byl verifikován lymfangiom, kde mezi sekundárními změnami dominovalo zejména prokrvácení prostor tumoru vedoucí místy až k jejich trombotické výplni, která při svých sekundárních změnách dávala vznik tzv. čokoládovým cystám (obr. 3d). Pooperační období vlastního hojení provázela pouze epifora. Po půl roce byla orbita bez klinicky zřejmé patologické rezistence. Již v roce 1998 následovala monokanalikulární dakryocystorinostomie vlevo pro přerušení slzných cest v rámci předchozí resekce lymfangiomu. Byl odebrán kontrolní histologický vzorek z jizevnaté tkáně, který prokázal zajižené reziduum angiomatózního tumoru tvořený velmi hustou fibrózní tkání. Přes dvě reoperace v dalším průběhu se nepodařilo slzné cesty do roku 2003 plně uspokojivě zprůchodnit. Orbitální nález se neměnil. UZ vyšetřením nebyla prokázána žádná

zřejmá patologická rezistence. V roce 2006 byla indikována MR z důvodu opětovného ověření léčebného výsledku resekce tumoru, která vyloučila lymfangiomatickou infiltraci. Chlapec je dále sledován v místě bydliště.

Pacientka č. 4

Ve čtvrtém případě zařazeném do sestavy se jednalo o dvacetitiletou ženu, která byla odeslána z obvodu v roce 1996 pro pouze jednostrannou chronickou hyperplastickou konjunktivitidou s recidivami prozáknutí a prokrvácení. Anamnesticky obtíže trvaly již přes deset let. Podspojivkové zduření bylo gelatinózního charakteru s dilatací kapilár a dosahovalo od limbu do hloubi obou fornixů (obr. 4a), Rozhodli jsme se pro probatorní excizi podspojivkové tumorózní tkáně. Histologická verifikace prokázala chronicky zánětlivou infiltraci, ale také struktury charakteristické pro lymfangiom (obr. 4b), a to systém propojených lymfatických prostorů, fokálně v jejich okrajích s ostrůvky



Obr. 4 Pacientka č. 4 nahoře a pacient č. 5 dole.

a – samostatný lymfangiom bulbární spojivky.

b – histologická verifikace spojivkového lymfangiomu (lymfatická tkáň – šipka).

c – levostranný lymfangiom orbitopalpebrální oblasti v roce 2006.

d – lymfangiomatóza postihující již obě orbity v roce 2011.

lymfatické tkáni. Radikální operační postup jsme již neindikovali a stav doporučili řešit v době zvýrazněné sekundární spojivkové injekce lokální aplikací kolyrií, a to kombinace antihistaminik s adstringentním účinkem a fluorometholonu.

Pacient č. 5

Posledním pacientem naší sestavy, odeslaným ke konzultaci v roce 2006, byl desetiletý chlapec (obr. 4c). První příznaky tumorózního onemocnění levé orbity se objevily již ve třech letech. Následná parciální resekce tumoru z oblasti horního víčka ve snaze zmírnit pseudoptózu, na neofthalmologickém pracovišti, neměla předpokládaný kosmetický efekt. Histologickým vyšetřením byl verifikován lymfangiom. Jednalo se o kombinovaný typ lymfangiomu orbity, který infiltroval i tvář na postižené straně a zasahoval do ústní dutiny. Vzhledem k tomu, že se později a šířil se na čelo i na druhou stranu obličeje, byl nález uzavřen jako kombinovaná venózně lymfatická vaskulární malformace, a to frontální oblasti a obou orbit. Rozsah postižení potvrdilo vyšetření MR v roce 2011, které prokázalo obdobný cystický útvar také v pravé orbitě. Vlevo infiltrativní zduření horního víčka i dorzonazální útvar v orbitě byl stacionární. Vyšetření neodhalilo další intrakraniální změny. Vlastní klinický nález se projevoval náznakem axiální protruze vpravo a na spojivce ve vnitřním koutku gelatinózním zduřením lososovité barvy. Vlastní orbita byla bez hmatné rezistence, bulbus byl reduktibilní a volně pohyblivý. Vlevo výrazné zduření horního víčka omezovalo jeho motilitu a zužovalo oční štěrbinu, bulbus byl deviován dolů a do 20 st. konvergence (obr. 4d). Nález na předním segmentu i nález nitrooční byl oboustranně fyziologický. Na poklesu vidění vlevo (VOL 0,3 s korekcí – 0,75 = +2,0/100, VOP 1,0 naturálně) se podílela amblyopie ze sekundárního poklesu horního víčka nádorem. Další intervenci vzhledem k výše uvedené diagnóze jsme již nedoporučili a nemocný zůstává nadále v našem sledování.

DISKUSE

Od vydání monografie doc. MUDr. J. Otrádovce, CSc. (1986) [39], jsme v české a slovenské literatuře nezaznamenali rozsáhlejší sdělení o tomto vrozeném hamartomu očníce. Přesto zde uvedená pozorování a poznatky jsou stále literární zdrojem, a to i pro bohatou češtinu. Rovněž i počet sdě-

lení na téma onkologické orbitologie po rozdělení Československa v základním periodiku obou oftalmologických společností v následujících dvou desetiletích nedosahuje průměrně ani jeden článek ročně. Pedoofthalmologické problematice je věnováno devět prací [1, 9, 10, 11, 12, 24, 26, 40, 43], tři studie jsou zaměřeny na kliniku dospělého věku [19, 28, 29], samostatně operativu orbity uvádějí čtyři články [20, 25, 27, 33] a na speciální diagnostiku se soustřeďují dvě sdělení [34, 42]. Poslední rozdílně rozsáhlé přehledy o lymfangiomu jsou uvedeny ve slovenské monografii prof. MUDr. A. Gerince, CSc. (2005) [13], dále v 16. a 17. kapitole české atestační učebnice Oční lékařství od prof. MUDr. P. Kuchynky, CSc. a kol. (2007) [30].

Lymfangiom patří k nádorům dětského věku s projevy nálezů i v dospělosti a je poměrně vzácný, jeho četnost se udává mezi 1–5 % [39]. Souhrnné hodnocení literárních citací hlavních pedoofthalmologických souborů na konci minulého století se udává jeho četnost do 3 % [26]. Nejpočetnější retrospektivní studie ve všech věkových kategoriích za třicet let, která posuzuje 1264 nemocných s orbitálními tumory a stimulačními stavy, udává 4% četnost lymfangiomu [46]. V asijské populaci je výskyt vaskulárních tumorů v dětství vyšší, dvacetijednoletá studie 244 případů orbitálních nádorů vykazovala ve věku do 9 let 11 % zastoupení lymfangiomu [37]. Jedno z prvních posouzení tumorů orbity u dětí je soubor 174 nemocných z období 1923–1977, kdy lymfangiom byl diagnostikován u deseti dětí (5,7 %) [21]. Ve dvou slovenských osmiletých sledováních, dosud jediných studiích o dětských orbitálních nádorech v našem regionu, se 78 dětskými pacienty 1987–1994 [10] a 130 nemocnými dětmi (1992–1999) [12] byl lymfangiom diagnostikován vždy dvakrát. Naše pozorování dětských nemocných s lymfangiomem v orbitopalpebrální oblasti navazuje na předchozí desetiletou sestavu nádorů orbity u 87 dospělých pacientů, neboť všech pět postižených bylo různou dobu sledováno v době této studie [28]. Malá četnost tohoto nádoru v populaci a nejasná klinická symptomatologie z počátku onemocnění musí vždy vést k diferenciální diagnostické rozvaze. Akutní začátek projevu lymfangiomu způsobený intratumorózním zakrvácením se projeví náhlým exoftalmem, což může patřit do obrazu maligního procesu. V dětském věku je diferenciálně diagnosticky zvažován hlavně maligní rhabdomyosarkom orbity. Projev prvotního prokrvácení kůže víček a spojivky mohou být také např. prvním projevem metastáz Ewingova sarkomu kostí a především neuroblastomu, kde na tuto možnost

ukáže zvýšení sedimentace erytrocytů [26]. Problematika orbitálních cyst u dětí je rozsáhlá, kde obtížněji rozlišitelné jsou procesy primárně bez cyst, které ale mohou mít cystickou komponentu. Patří k nim adenoidně cystický karcinom, ale i rhabdomyosarkom a právě lymfangiom. Vyšetření pomocí CT i MR pomáhá k jejich odlišení, ale není patognomické [49]. Přítomnost tzv. čokoládových cyst, které vznikají kolikvací krve v hematomech vzniklých krvácením do tumoru [8], pomůže k odlišení lymfangiomu od kapilárního hemangiomu. V detekci hemoragických cyst napomáhá paramagnetická vlastnost hemoglobinu a u tumoru bohatě zásobených cévami, je to tzv. fenomén průtoku [4]. U metodiky MR vysokého rozlišení se používá povrchová cívka, která zlepšuje diagnostické informace u vaskulárních tumorů (kavernózní hemangiom, lymfangiom, varixy či AV malformace), zatímco diferenciace u solidních nádorů je obtížnější a histologická verifikace je nezbytná [32].

Ultrazvukové vyšetření orbitálního prostoru patří mezi vyšetřovací metody, které mají zásadní význam z hlediska diferenciální diagnostiky a léčby orbitálních afekcí. Jedná se o neinvazivní, rychle dostupné vyšetření, které může být provedeno ambulantně, u lůžka i na operačním sále. Vzhledem k nenáročnosti vyšetření pro pacienta a neškodnosti pro lidský organismus lze toto vyšetření provádět opakovaně a to nejen u dospělých, ale i u dětí. V případě lymfangiomu očníce je v B i A zobrazení echografický obraz natolik charakteristický, že většinou nečiní diagnostické obtíže. Jedná se o měkký, kompresibilní tumor bez známek interní vaskularizace. Vzhledem k infiltrativnímu charakteru je v B scanu nádor hůře ohraničený a jeho povrch bývá nepravidelný. Lymfangiom očníce je tvořen sítí lymfatických prostor vyplněných řídkým stromatem s lymfocytární infiltrací. Tomu echograficky odpovídá nepravidelná vnitřní struktura i reflektivita v B scanu, střídání vyšších ech (septa) a nižších ech (stroma) v A scanu. V případě krvácení do nádoru zaznamenáme zvýšenou reflektivitu interseptálních prostor [2]. Moderní metodiku představuje pulsní Dopplerova technika pro popis nitrotumorózní vaskularity, což má význam k odlišení hemangiomu a lymfangiomu [7]. Výsledek UZ vyšetření u našich dvou malých čtyřletých chlapců (pacienti č. 2 a 3) byl pro chirurgickou intervenci natolik průkazný, že děti byly operovány již třetí den po přijetí. Sestava našich pěti nemocných zahrnovala jednu nemocnou s lymfangiomem spojivky, kdy radikální řešení nebylo možné, protože lymfangiom infiltroval celou bulbární spojivku až do obou fornixů. Ojedinelé pozorování lym-

fangiomatózy, uváděné jako kongenitální venózní a lymfatické malformace při dvou lokalitách na lebce [6], u našeho nemocného postihovalo primárně orbitu a horní víčko vlevo, z kterého přecházelo přes frontální oblasti kůže lebky do orbity vpravo. Zatím není u toho onemocnění známo komplexní řešení. Hlavní komplikací jsou popisované nenavazující intrakraniální cévní malformace [23], což u našeho pacienta naštěstí nebylo potvrzeno. Byla popsána kombinace orbitálního lymfangiomu s mozkovou arteriovenózní malformací a trombocytopenií označované jako Kasabachův – Merrittův syndrom [50]. V diferenciální diagnóze se musí uvažovat u těchto lymfaticko-venózních malformací také o etiologii kavernózního hemangiomu. Má obdobné příznaky ptózy, patologického poklesu vidění a deviace bulbu. Na rozdíl od lymfangiomatické etiologie malformace je na MR vyšetření patrný dobře ohraničený útvar, přesto je pro diagnózu nutná histologická verifikace [16].

Hlavní zastoupení v sestavě pěti tumorů představovaly orbitální lymfangiomy u tří chlapců, kdy výsledek léčebné snahy byl dobře patrný v krátké době po totální, ale i parciální resekcí tumoru. Vliv na příznivou odpověď redukcí tumoru po jeho částečném odstranění měla již jizevnatá regrese a vazivové přeměny některých partií tumoru po jeho prokrvácení ještě před chirurgickou intervencí. Nález potvrdilo histologické vyšetření po roce v rámci dacryocystostomie a kontrolní MR o osm let později. Výsledek aktinoterapie byl vysoce efektivní, navíc bez vedlejšího efektu na postradiční změny v čočce a ostatních nitroočních tkáních i po 17 letech. Podstatou dobré efektu bylo využití lineárního urychlovače, který umožnil velice přesné a cílené zaměření aktinoterapie.

Obě metodiky jsou základními léčebnými postupy [39], ale výsledky ozáření byly ještě v minulém století nepřesvědčivé [22]. Také se zkoušela opakovaná excize malých lézí s následnou kryoterapií [44]. Základní postupem stále přetrvává chirurgické řeše-

ní. Difúzní orbitální lymfangiom lze řešit pomocí Krönleinovy operační techniky a subtotální resekcí dosáhnout dobrého efektu s klinickou remisí [3]. Extrakraniální lymfangiom lze resekovat plně efektivně bez relapsu v krátké době. U intrakraniálního uložení tumoru je možnost jen subtotálního efektu s nebezpečím neuropatie optického nervu [15]. Zlepšení úspěšnosti chirurgického řešení může napomoci aplikace tkáňového lepidla na bazi fibrinu k navýšení efektivity resekce a zabránění relapsu [5, 17]. Celková kortikosteroidní terapie se u několika dětí použila pouze jako doplnění léčby po chirurgické intervenci u lymfangiomu orbity [48]. Naopak u kapilárního hemangiomu jsou celkově podávané kortikosteroidy základní terapií [13, 30], někdy se uplatňuje i intratumorózní aplikace depotního kortikosteroidu [9]. Na základě zkušeností se sklerotizací lymfangiomatických lézí v krčně obličejové oblasti [35, 36] se začalo ojedinele jí využívat u lymfangiomu i v orbitální oblasti. Všeobecně byly používány dva preparáty. Prvním lékem je OK-432 (komerčně Picibanil, Chugai Pharmaceuticals Co.): metanolacetonový extrakt ze *Streptococcus pyogenes*, který aktivuje NK buňky, makrofágy a T-cytotoxické lymfocyty, běžně slouží jako adjuvans onkologické léčby. Druhým lékem je peptidové antibiotikum Bleomycin (komerčně Bleoxane, Bleocin): produkt plísně *Streptomyces verticillus*, které je cytostatikem interferující DNA indukci zlomů a interkorporací thymidinu, aplikuje se u rozličných typů lymfomů. Ve srovnání chirurgického postupu a aplikace jednoho z uvedených preparátů byl optimální efekt u OK-432 [35]. Vedlejším efektem byla lokální zánětlivá reakce, která ale nevedla k poškození či zajištění okolní kůže, ale s odstupem 13 let skleroterapie lymfangiomu u dětí už nebyla hodnocena jako plně efektivní [36]. U jednoduchých cyst a makrocyst byl efekt OK-432 lepší než chirurgická intervence, ta zase byla efektivnější u mikrocyst a kavernózních útvarů [38]. Použití OK-432 v dávce od 0,02 až 0,05 mg/ml pro sklerotizaci lymfangiomu

orbity je zatím ojedinelé [31, 49, 51]. Jako vedlejší efekt se objevila přechodně ptóza [51] a hodnocení nebylo zcela příznivé především pro lokální zánětlivou reakci [31]. Přesto metodika sklerotizace tohoto tumoru, dříve využívaná především ve východoasijském regionu pro vyšší výskyt lymfangiomu, se dále rozvíjí. Stále se posuzují další možnosti nechirurgicky invazivní léčby orbitálních projevů lymfangiomu či jiných vaskulárních lézí. Zkoušel se 5% roztok morrhuaatu sodného jako cyto redukce nádoru bez významných vedlejších účinků [47]. Chemoablace pomocí ethanolu v kombinaci s intracystickým sodným tetradecyl sulfátem při transkutánní aplikaci byla efektivní u makrocystických i mikrocystických lymfatických malformací orbit jako primární léčba, ale i pro relapsy po chirurgických intervencích celkově u dvaceti nemocných [18]. Injekce pingyangmycinu do lézí orbitálních vaskulárních malformací u 13 nemocných redukovala její vaskularitu a provázela ji jen střední zánětlivá reakce [52]. V terapii vaskulárních nádorů se uplatňují i celkově podávané betablokátory, např. u kapilárního hemangiomu orbity [14]. Rovněž si našly uplatnění zatím ojedinelé u lymfangiomu [40], ale podle PUBMEDu mimo orbitální oblast, což je ve shodě s pedoofthalmologickou učebnicí [13].

ZÁVĚR

Lymfangiom spojivky ani raritní pozorování lymfangiomatózy nejsou zatím komplexně léčebně ovlivnitelné. Extrakraniální lokalizace nádoru byla u dvou pacientů úspěšně řešena chirurgickou intervencí, a to totální, respektive subtotální resekcí. Pro intrakraniální lymfangiom s vyvolanou neuropatií provázenou CME byla dobrou volbou aktinoterapie lineárním urychlovačem, který umožnil cílené zaměření tumoru bez vedlejších dopadů ozáření na čočku a další nitrooční struktury.

LITERATURA

1. **Anton, M., Holoušová, M., et al.:** Histiocytóza X a dětská oční ce. *Čs Oftal*, 48; 1998: 176–180.
2. **Baráková, D.:** Echografie v oftalmologii. Professional Publishing., Praha, 152 s.
3. **Berthout, A., Jacomet, P.V., et al.:** Surgical treatment of diffuse adult orbital lymphangioma: two case studies. *Fr J Ophthalmol*, 31; 2008: 1006–1017.
4. **Bond, J.B., Haik, B.G., et al.:** Magnetic resonance imaging of orbital lymphangioma with and without gadolinium contrast enhancement. *Ophthalmology*, 99; 1992: 1316– 324.
5. **Boulos, P.R., Harissi-Dagher, M., et al.:** Intralesional injection of Tisseel fibrin glue for resection of lymphangiomas and other thin-walled orbital cysts. *Ophthal. Plast Reconstr Surg*, 21; 2005: 171–176.
6. **Di Emidio, P., Chibbaro, S. et al.:** Double skull lymphangioma. Case report and review of the literature. *Orbit*, 28; 2009: 293–296.
7. **Dudea, S.M., Seceleanu, A., et al.:** Doppler ultrasound assessment of intraocular and orbital tumors. *Oftalmologia*, 51; 2007: 87–92.
8. **Eiferman, R.A., Gushard, R.H.:** Chocolate cyst of the orbit. *Ann Ophthalmol*, 18, 1986: 156–157.
9. **Gerinec, A., Galbavý, Š.:** Efektivnost liečby kapilárneho hemangiomu orbity lokálne podávanými kortikosteroidmi. *Čs Oftal*, 52; 1996: 356–361.

10. Gerinec, A., Elízová, I., Chynoranský, M.: Ochorienia orbity u dětí. *Čs Oftal*, 52; 1996: 279–285.
11. **Gerinec, A., Chynoranský, M., Galbavý, Š.:** Rhabdomyosarkóm orbity. *Čs Oftal*, 53; 1997: 11–17.
12. **Gerinec, A.:** Diagnostické problémy tumorov orbity u dětí. *Folia Strabolo Neuroophthalmol*, 3; 2000, suppl.1.: 41–43.
13. **Gerinec, A.:** *Detská oftalmológia*, Osveta, Martin, 2005, s. 204.
14. **Gondová, G., Sejnová, D., et al.:** Liečba kapilárneho hemagiomu orbity betablokátormi. *Folia Strabolo Neuroophthalmol*, 10; 2009, suppl. 1.: 82–83.
15. **Gündüz, K., Demirel, S., et al.:** Correlation of surgical outcome with neuroimaging findings in periocular lymphangiomas. *Ophthalmology*, 113; 2006: 1231–1238.
16. **Gündüz, K., Kurt, R.A.:** Well-circumscribed orbital venous-lymphatic malformations with atypical features in children. *Br J Ophthalmol*, 93; 2009: 656–659.
17. **Hayasaki, A., Nakamura, H., et al.:** Successful treatment of intraorbital lymphangioma with tissue fibrin glue. *Surg Neurol*, 72; 2009: 722–724.
18. **Hill, R.H. 3rd., Shields, W.E. 2nd., et al.:** Percutaneous drainage and ablation as first line therapy for macrocystic and microcystic orbital lymphatic malformations. *Ophtal Plast Reconstr Surg*, 28; 2012: 119–125.
19. **Chynoranský, M., Furdová, A., Olah, Z.:** Exoftalmus podmíneň ochorením slzné žlázy. *Čs Oftal*, 50; 1994: 48–51.
20. **Chynoranský, M., Furdová, A., Olah, Z.:** Exenteracia očnice. *Čs Oftal.*, 50, 1994: 92–97.
21. **Illif, V.J.:** Orbital tumors in children. In Jakobiec, F.A.: *Ocular and adnexal tumors*. Aesculapius, Birmingham, 1978, p. 669–684.
22. **Illif, V.J., Green, V.R.:** Orbital lymphangiomas. *Ophthalmology*, 86; 1979: 914–929.
23. **Katz, S.E., Rootman, J., et al.:** Combined venous lymphatic malformation of the orbit (so-called lymphangiomas). Association with non-contiguous intracranial vascular anomalies. *Ophthalmology*, 105; 1998: 176–184.
24. **Kostolná, J., Gerinec, A., et al.:** Odontogenná dermoidná cysta orbity (kazuistika). *Čes a Slov Oftal*, 67; 2001: 101–103.
25. **Kozák, J., Pochop, P., Hubáček, M.:** Chirurgické řešení následků onkologické léčby. *Čes a Slov Oftal*, 59; 2003: 113–118.
26. **Krásný, J.:** Nádory oka a jeho adnex v dětství. III. Orbita. *Čes a Slov Oftal*, 54; 1998: 50–55.
27. **Krásný, J., Novák, V., Otradovec, J.:** Orbitální protéza po exenteraci očnice se zachováním víček a spojivkového vaku. *Čes a Slov Oftal*, 62; 2006: 94–99.
28. **Krásný, J., Šach, J., et al.:** Orbitální tumory u dospělých – deseti-letá studie. *Čes a Slov Oftal*, 64, 2008: 219–227.
29. **Krist, P., Plesník, J.:** Maligní lymfom orbity. *Čes a Slov Oftal*, 58; 2002: 247–253.
30. **Kuchynka, P. a kol.:** *Oční lékařství*, Grada, Praha, 2007, s. 627 a 650.
31. **Lanuz, G.A., Banon, N.R., et al.:** Unsuccessful treatment with OK-432 pibanil for orbital lymphangioma. *Arch. Soc. Esp Oftalmol*, 87; 2012: 17–19.
32. **Lemke, A.J., Kazi, I., et al.:** Differential diagnosis of intraconal orbital masses using High-resolution MRI with surface coils in 78 patients. *Rofo*, 176; 2004: 1436–1446.
33. **Matoušek, P., Lipina, R. et al.:** Transnazální endoskopická chirurgie nádorů očnice. *Čes a Slov Oftal*, 68; 2012: 202–206.
34. **Novák, Z., Pábl, L., et al.:** Stereotaktická biopsie nádorů očnice. *Čes a Slov Oftal.*, 53, 1997: 220–222.
35. **Ogita, S., Tsuto, T., et al.:** Treatment of lymphangiomas arising around cervico-facial region: Surgery, bleomycin and OK-432 therapy. *Nihon Geka Gakkai Zasshi*, 90; 1989: 1389–1391.
36. **Ogita, S., Tsuto, T., et al.:** OK-432 therapy in 64 patients with lymphangioma. *J Pediatr Surg*, 29, 1994: 784–785.
37. **Ohtsuka, K., Hashimoto, M., Suzuki, Y.:** A review of 244 orbital tumors in Japanese patients during a 21-year period: origins and locations. *Jpn J Ophthalmol*, 49; 2005: 49–55.
38. **Okazaki, T., Iwatani, S., et al.:** Treatment of lymphangioma in children: our experience of 128 cases. *J Pediatr Surg*, 42; 2007: 386–389.
39. **Otradovec, J.:** *Choroby očnice*, Avicenum, Praha, 1986, s. 111, 249–251.
40. **Ozeki, M., Kanda, K., et al.:** Propranolol as an Alternative Treatment Option for Pediatric Lymphatic Malformation. *Tohoku J Exp Med*, 229; 2013: 61–66.
41. **Pliskvová, J., Pernica, P., Omelková, A.:** Rhabdomyosarkom orbity. *Čs Oftal*, 48; 1998: 295–300.
42. **Pochop, P., Čumlivská, E., Kodet, R.:** Využití CT pro lokalizování biopické jehly při odběru tkáně z očnice. *Čes. a Slov. Oftal.*, 58, 2002: 165–170.
43. **Řehůřek, J., Aufrata, R.:** Ke klinické diagnostice rhabdomyosarkomu dětské očnice. *Čs Oftal*, 53, 1997: 215–219.
44. **Saroux, H., Laroche, L., et al.:** Lymphangioma of the orbit. *J Fr Ophthalmol*, 8, 1985: 579–584.
45. **Shields, J.A., Shields, C.L.:** Orbital cysts of childhood-classification, clinical features, and management. *Surv Ophthalmol*, 49; 2004: 281–299.
46. **Shields, J.A., Shields, C.L., Scartozzi, R.:** Survey of 1264 patients with orbital tumors and simulating lesions: The 2002 Montgomery Lecture, Part 1., *Ophthalmology*, 111; 2004: 997–1008.
47. **Schwarz, R.M., Ben Simon, G.J., et al.:** Sclerosing therapy first line treatment for low flow vascular lesions of the orbit. *Am J Ophthalmol*, 141; 2006: 333–339.
48. **Sires, B.S., Goins, C.R., et al.:** Systematic corticoid use in orbital lymphangioma. *Ophtal Plast Reconstr Surg*, 17; 2001: 85–90.
49. **Suzuki, Y., Obana, A., et al.:** Management of orbital lymphangioma using intralesional injection of OK-432. *Br J Ophthalmol*, 84; 200: 614–617.
50. **Vachharajani, A., Paes, B.:** Orbital lymphangioma with non-contiguous cerebral arteriovenous malformation, manifesting with thrombocytopenia (Kasabach-Merritt syndrome) and intracranial hemorrhage. *Acta Paediatr*, 91, 2002: 98–99.
51. **Yoon, J.S., Coi, J.B., et al.:** Intralesional injection of OK-432 for vision-threatening orbital lymphangioma. *Graef Arch Clin Exp Ophthalmol*, 245; 2007: 1031–1035.
52. **Yue, H., Qian, J., et al.:** Treatment of orbital vascular malformations with intralesional injection of pingyagmycin. *Br J Ophthalmol*, 97; 2013: 739–745.