

DRÚZOVÁ PAPILA – SÚČASNÉ DIAGNOSTICKÉ MOŽNOSTI

Žiak P., Jarabáková K.,
Koyšová M.

Očná klinika JLF UK a UN Martin, prednosta MUDr. Peter Žiak, PhD.

SÚHRN

V práci uvádzame nálezy dvoch pacientov s drúzami zrakového nervu a prehľad súčasných vyšetrovacích metód pri diagnostike drúz zrakového nervu zahrňajúce ultrazvukové vyšetrenie, fundusfotografiu, fluoresceinová angiografiu, počítačovú perimetriu, vyšetrenie fundu autofluorescenciou, vyšetrenie vrstvy nervových vlákien pomocou optického koherentného tomografu (OCT) alebo analyzátora nervových vlákien (GDx). V prvom prípade pacientovi bolo doporučené sledovanie, bez nutnosti terapie. U druhej pacientky vzhľadom na perimetrický nález, úbytok vo vrstve nervových vlákien a eleváciu vnútroočného tlaku bola nasadená lokálna antiglaukómová liečba.

Kľúčové slová: drusae papillae nervi optici, optic disc drusen

SUMMARY

Optic Disc Drusen – Current Diagnostic Possibilities

Authors present the findings of two patients with optic nerve drusen, and an overview of current examination techniques in the diagnostics of optic nerve drusen including ultrasound examination, fundus photography, fluorescein angiography, computerized perimetry, auto-fluorescence fundus examination, examination of the nerve fibre layer using optical coherence tomography (OCT) or nerve fibres layer analyzer (GDx). In the first case, the patient was recommended to be supervised without any therapy. The second patient with regard to perimeter finding, loss of nerve fibre layer and increase of the intraocular pressure was prescribed local anti-glaucoma therapy.

Key words: drusae papillae nervi optici, optic disc drusen

Čes. a slov. Oftal., 70, 2014, No. 1, p. 30–35

✉ Do redakcie doručeno dne 10. 2. 2014

✍ Do tisku prijato dne 20. 3. 2014

MUDr. Peter Žiak, PhD.
Očná klinika JLF UK a UN Martin
Univerzitná nemocnica Martin
Kollárova 2
036 59 Martin
ocnesekr@unm.sk

ÚVOD

Pojem drúzová papila označuje prítomnosť hyalinných depozít v hlave zrakového nervu pred lamina cribrosa (1). Patogeneticky sú dôsledkom kongenitálnej alebo vaskulárnej poruchy, vznikajú nahromadením proteínov a mukopolysacharidov v hlbokých častiach disku pri poruche metabolizmu axónov (2, 3). Drúzy obsahujú tiež aminokyseliny, RNA, DNA a železo (4). Postupne kalcifikujú, zväčšujú sa a začínajú prominovať (3). Drúzy predstavujú jednu z hlavných príčin pseudoedému papily zrakového nervu, ich prítomnosť musí byť preto známa (10). Drúzy zrakového nervu bývajú spojené s viacerými vaskulárnymi komplikáciami, ako sú nonarteritická predná ischemická neuropatia zrakového nervu (NAION), oklúzia centrálnej retinálnej artérie (CRAO), oklúzia centrálnej retinálnej vény (CRVO) (4), a to hlavne u pacientov s rizikovými faktormi, ako je arteriálna hypertenzia, užívanie kontraceptív, migréna,

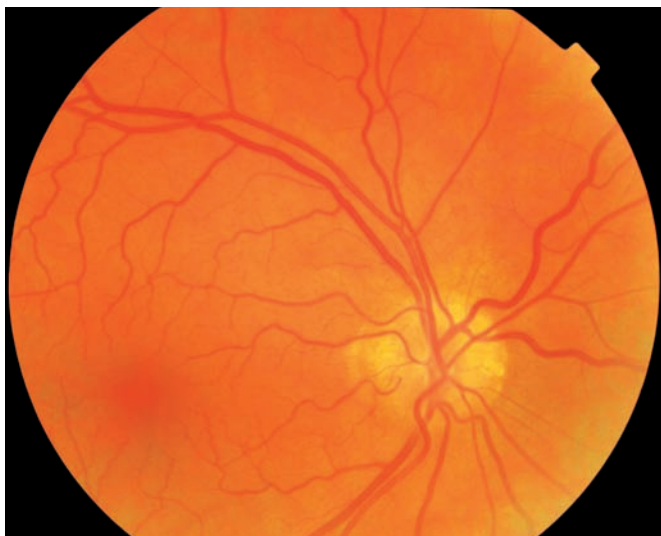vysoká nadmorská výška a atrioseptálny defekt (4). U mladých ľudí môže vzniknúť neovaskulárna membrána prilahlá k disku zrakového nervu. Drúzy zrakového nervu bývajú asociované s retinitis pigmentosa, pseudoxanthoma elasticum a angioid streaks (4). K detekcii drúz sa používa B-scan echografia, fluoresceinová angiografia, optická koherenčná tomografia (OCT) autofluorescencia, CT vyšetrenie. Perimetrické vyšetrenie je nevyhnutné k posúdeniu a sledovaniu defektov v zornom poli, OCT vrstvy nervových vlákien (RNFL) a polarimetrická analýza RNFL prístrojom GDx k monitorovaniu hrúbky vrstvy nervových vlákien v peripapilárnej oblasti.

KAZUISTIKY

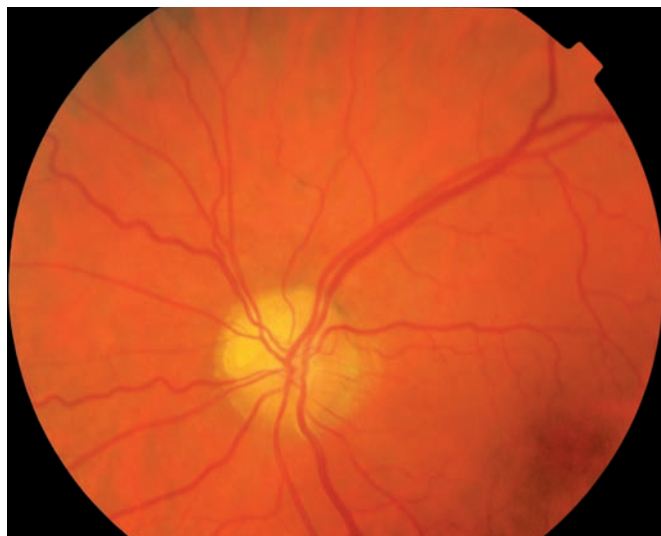
Pacient č. 1.

V máji 2012 bol na našej klinike vyšetrený 59-ročný muž. Pacient je sledovaný

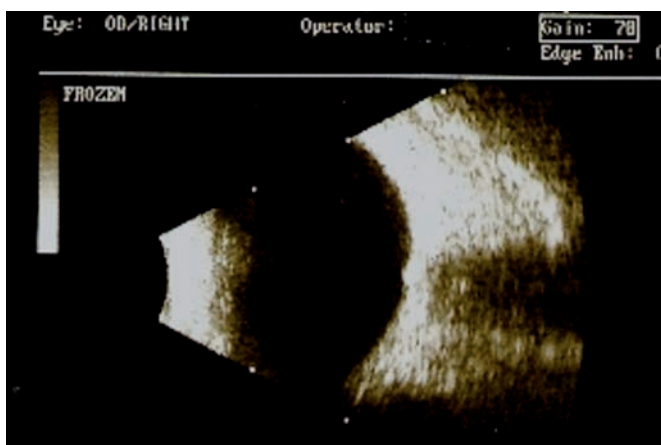
v spádovej očnej ambulancii, kam bol odslaný diabetológom za účelom zhodnotenia nálezu na očnom pozadí pri diabete a artériovej hypertenzii. Pri vyšetrení boli ako vedľajší nález diagnostikované drúzy papily zrakového nervu, pacient bol odslaný na vyšetrenie na naše pracovisko. Pacient je z očného hľadiska asymptomatický. Naturálny vizus pacienta je obojstranne 5/5, vnútroočný tlak (VOT) na pravom oku 12 mmHg a na ľavom oku 17 mmHg. V lokálnom náleze predný segment kludný, šošovky mierne opákné. Na očnom pozadí terč zrakového nervu (TZN) nad niveau, s viditeľnými drúzami hlavne v hornej časti, cievy s hypertonicko-sklerotickými zmenami, tortuozita nazálnych venózných vetiev, ostatný nález je veku primeraný. Nález na očnom pozadí sme dokumentovali mydriatickou fundus kamerou. (obr. 1, obr. 2). V B-scan echografickom obraze sú na povrchu TZN viditeľné hyperechogénne ložiská – drúzy (obr. 3, obr. 4). V zornom poli vyšetrenom počítačovým perimetrom (Oculus Centerfield) vpravo zúženie v dolnej, nazálnej aj hornej časti o 10–35 stupňov, rozší-



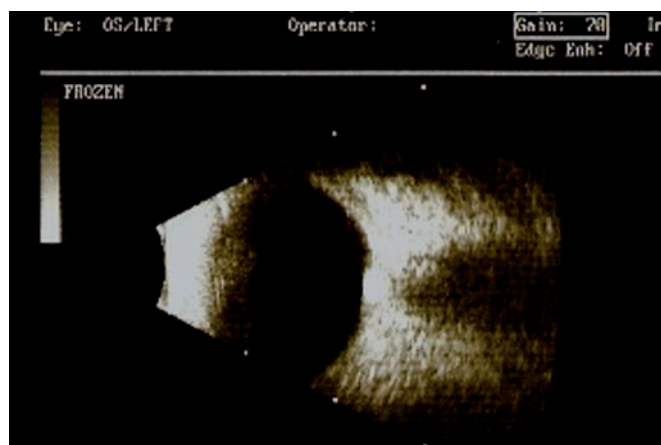
Obr. 1 Fundus fotografia pravého oka (pacient č. 1). Viditelné drúzy na povrchu papily zrakového nervu hlavne hore a nazálne, tortuozita nazálnych venózných vetiev.



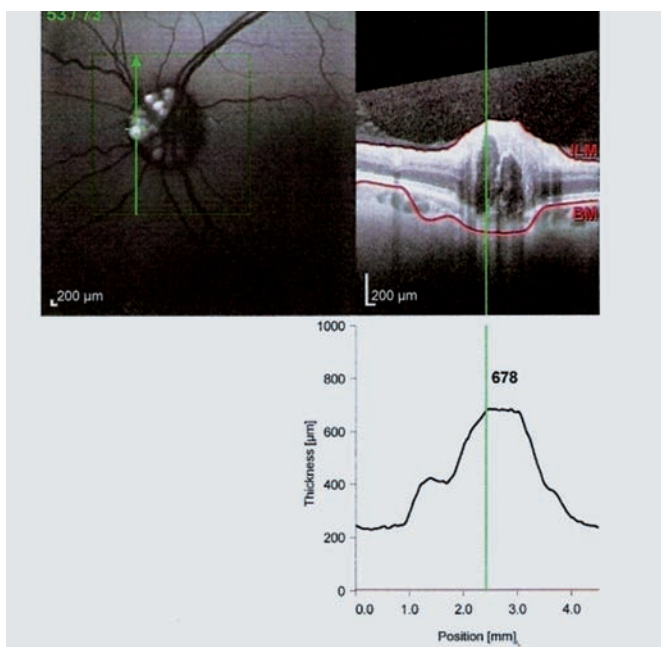
Obr. 2 Fundus fotografia ľavého oka (pacient č. 1). Viditeľné povrchovo uložené drúzy hlavne v hornej nazálnej časti, tortuozita nazálnych venózných vetiev.



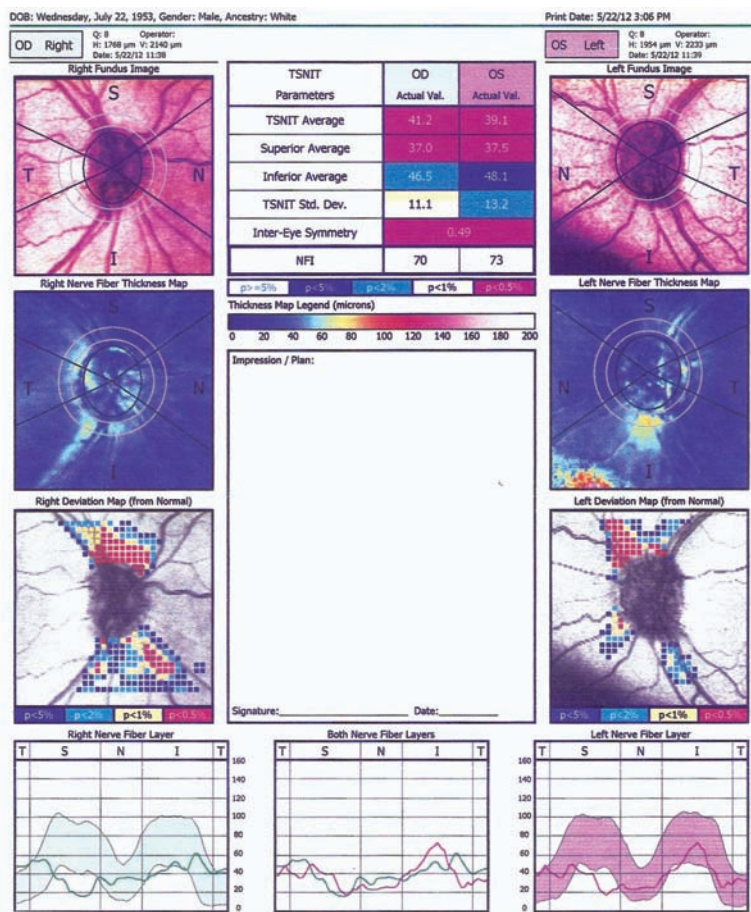
Obr. 3 B-scan ultrazvukové vyšetrenie pravé oko (pacient č. 1). Na úrovni TZN viditeľné hyperechogénne útvary – drúzy.



Obr. 4 B-scan ultrazvukové vyšetrenie ľavého oka (pacient č. 1). Na úrovni TZN viditeľné rovnaké hyperechogénne útvary – drúzy.

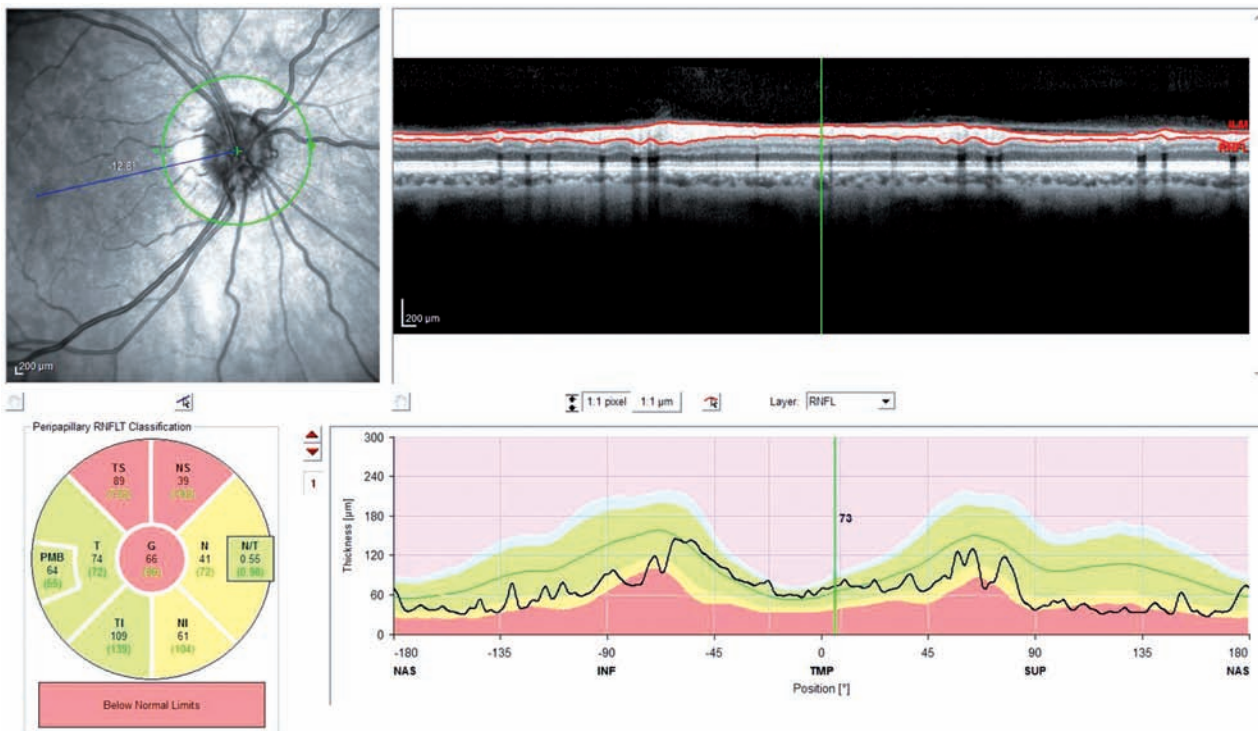


Obr. 5 OCT Spectralis – fundus autoflorescencia ľavého oka (pacient č. 1). Drúzy sa zobrazujú ako hyperfluorescentné útvary. V pravej časti obrázka prierez predného úseku zrakového nervu OCT.

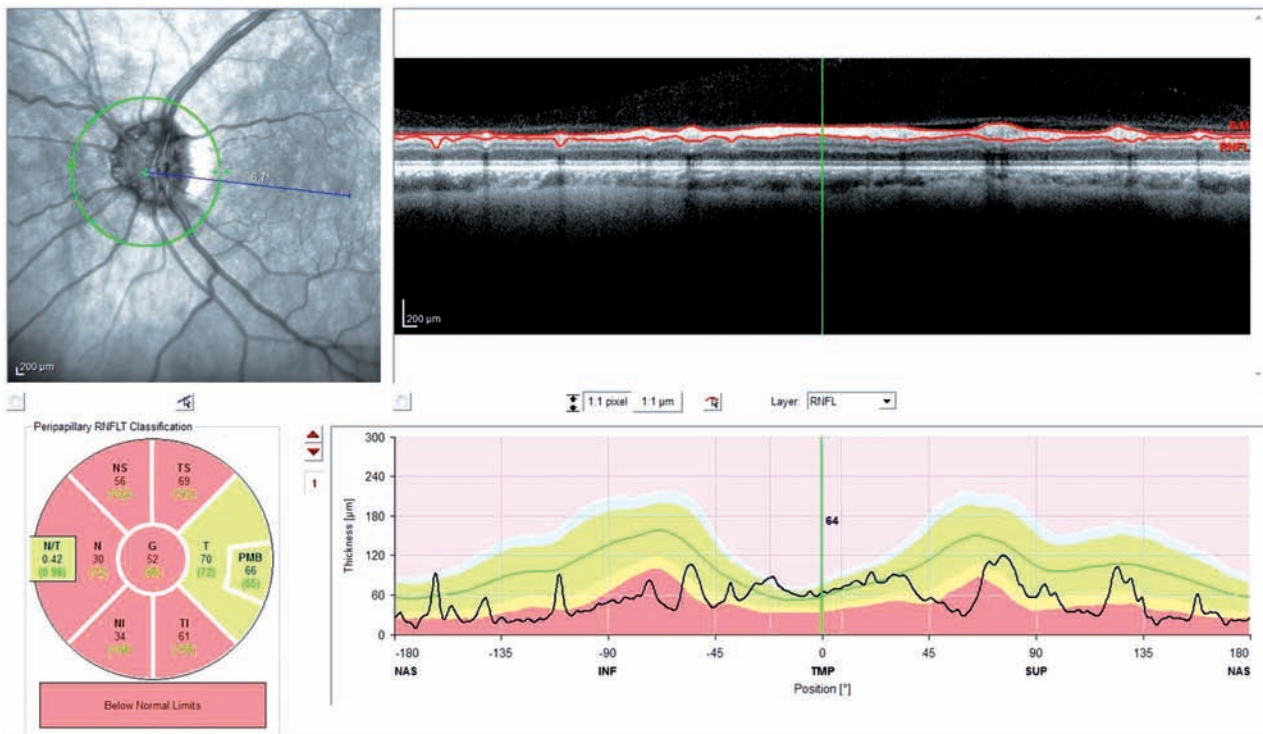


Obr. 6 GDx VCC vyšetrenie (pacient č. 1).
 Na mape deviácie úbytok RNFL v horných a dolných kvadrantoch, oploštenie krivky na grafe TSNIT, NFI pravo 70, ľavo 73.

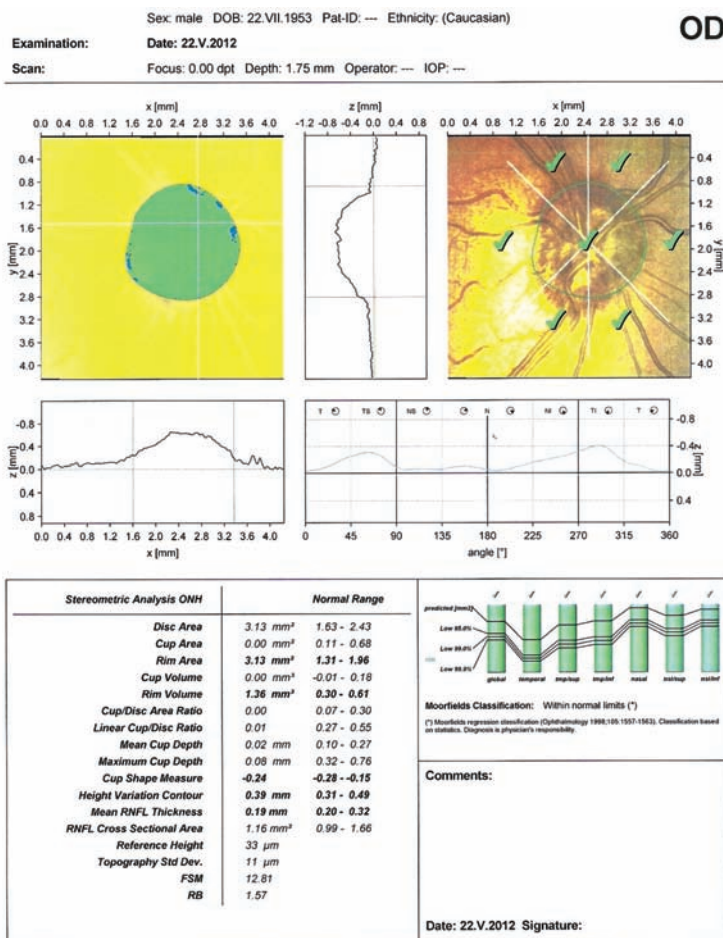
rená slepá škvrna, vľavo absolútne skotómy v periférnej časti zorného poľa. Pacienta sme vyšetřili pomocou modrozeleného svetla scanovacím systémom (Spectralis, Heidelberg Engineering, Nemecko) s využitím autoflorescencie, pričom drúzy sa zobrazujú ako hyperfluorescentné útvary (obr. 5). Laserovou polarimetrickou analýzou hrúbky vrstvy nervových vlákien (GDx VCC, Zeiss – meditec, USA) bol zistený úbytok v RNFL v hornom aj dolnom sektore obojstranne, pričom na grafe TSNIT je krivka výrazne oploštená v celom rozsahu (obr. 6). OCT RNFL vyšetřením pomocou OCT Spectralis zistený úbytok RNFL v hornom, dolnom a nazálnom sektore, výraznejší nález vľavo (obr. 7, obr. 8). Vyšetření Heidelberg retinálnym tomografom (HRT III, Heidelberg Engineering, Nemecko) bolo podľa Moorfieldskej regresnej analýzy (MRA) negatívne vo všetkých sektoroch, pomer cup/disc (C/D) nulový, v horizontálnom aj vertikálnom reze prominujúce drúzy (obr. 9). Vzhľadom na prítomnosť drúz papily zrakového nervu a súčasne prítomnosť rizikových faktorov s ohľadom na možné vaskulárne komplikácie sme pacienta edukovali o nutnosti dôsledného dodržiavania ordinovanej antihypertenznej, hypolipidemickej liečby a diabetickej diéty. Doporučujeme pravidelné kontroly zahŕňajúce vyšetření vizu, VOT, vyšetření očného pozadia, perimetrické vyšetření a hodnotenie RNFL pomocou OCT RNFL a GDx.



Obr. 7 OCT RNFL (OCT Spectralis) pravé oko (pacient č. 1).
 Pozitívny nález v hornej časti, v nazálnej časti hraničný nález.



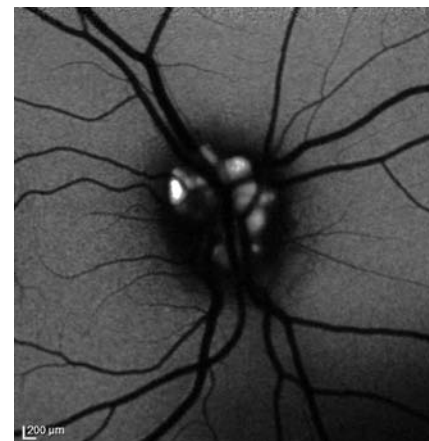
Obr. 8 OCT RNFL (OCT Spectralis) ľavé oko (pacient č. 1)
 Pozitívny nález v hornej, nazálnej aj temporálnej časti.



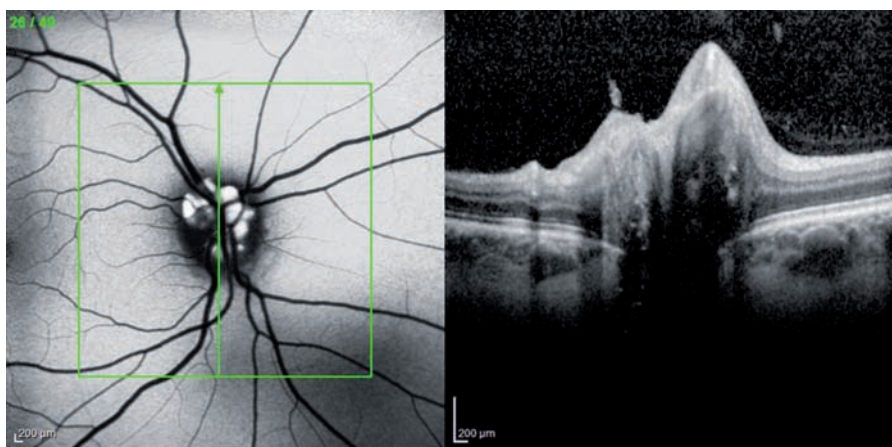
Obr. 9 HRT III vyšetrenie pravé oko (pacient č. 1).
 Podľa Moorfieldskej regresnej analýzy negatívny nález vo všetkých kvadrantoch, pomer C/D nulový.

Pacient č. 2.

Vo februári 2012 bola v našej ambulancii vyšetrená 26-ročná pacientka, ktorá bola odoslaná zo spádovej očnéj ambulancie pre pozitívny perimetrický nález a opakovane namerané vyššie hodnoty vnútroočného tlaku (26 mmHg) pri súčasnom náleze drúz terča zrakového nervu. Naturálny vizus bol obojstranne 5/4. VOT bilaterálne 24 mmHg. Nález na prednom segmente bol fyziologický. Počítačovým perimetrom (Oculus Centerfield) bolo zistené obojstranné zúženie zorného poľa, vpravo hore nazálne o 10–30 stupňov, nazálne dole o 10–30 stupňov a vľavo zúženie zorného poľa nazálne o 20–40 stupňov. Oboj-



Obr. 10 Fundus autofluorescencia (Spectralis) pravé oko (pacient č. 2).



Obr. 11 OCT Spectralis – fundus autoflorescencia a prierez TZN pravé oko (pacient č. 2). Drúzy sa zobrazujú autoflorescenciou, v pravej časti obrázka prierez TZN.

stranne rozšírená slepá škvrna. Na funde TZN s viditeľným drúzami, ostatný nález fyziologický. Pri vyšetrení OCT Spectralis sa zobrazujú početné drúzy vykazujúce autoflorescenciu (obr. 10, obr. 11). Nález dokumentovaný mydriatickou funduskamerou. Vyšetrenie OCT RNFL (Stratus, Zeiss) zobrazilo úbytok RNFL v horných sektoroch obojstranne. Na GDx VCC úbytok RNFL na pravom oku v hornom a dolnom temporálnom sektore, vľavo úbytok hore temporálne. HRT III vyšetrenie vzhľadom na nízky diagnostický význam pre drúzy TZN nerealizujeme. Je ťažko posúdiť či ide o zmeny spôsobené drúzami zrkovového nervu alebo sú prejavom glaukómového poškodenia TZN. Doporučujeme zahájenie lokálnej antiglaukómovej liečby a pravidelné kontroly VOT, perimetra, očného pozadia a RNFL.

DISKUSIA

Drúzy zrkovového nervu sú v klinickej praxi zisťované ako vedľajší nález pri rutinnom vyšetrení (7). Prognóza drúz papily zrkovového nervu sa považuje za dobrú (8). Väčšina pacientov s drúzami TZN je asymptomatických. Vzácnne je ťažké porušenie zraku. Môžu vzniknúť defekty v zornom poli, ktoré zahŕňajú defekty v dolnom nazálnom kvadrante, rozšírenie slepej škvrny a periférne zúženie zorného poľa (4). Zmeny v zornom poli pri drúzach zrkovového nervu sú podobné glaukómo-

vým zmenám, čo sťažuje interpretáciu poškodenia zrkovového nervu (6). Strata centrálného videnia je vzácna pri krvácaní z peripapilárnej neovaskulárnej membrány. Diagnóza drúz môže byť stanovená na základe klinického obrazu v kombinácii s ultrazvukom a CT vyšetrením. U našich pacientov sme CT vyšetrenie nevykonali z dôvodu záťaživej ionizujúcej žiarením pri jednoznačnom náleze. B-scan echografické vyšetrenie sa javí ako najspoľahlivejšia metóda detekcie drúz (9). Okrem toho sú užitočné aj novšie postupy tomografie zrkovového nervu (12). Zobrazenie fundus autoflorescenciou (FAF) poskytuje informácie nad rámec, ktorý poskytujú bežné zobrazovacie metódy. Zobrazenie fundus autoflorescenciou je in vivo zobrazovacia metóda pre mapovanie patologického hromadenia fluoroforov na očnom funde. Hlavným zdrojom sú fluorofory ako je A2-E v lipofuscínových granulách. Lipofuscín je autoflorescent a je vhodný k noninvasívnej detekcii (5). Najkvalitnejšie snímky sú získané pomocou skenovacieho laserového oftalmoskopu (5). Cenná je klinická hodnota tohto vyšetrenia založená na jednoduchosť, účinnosti a neinvazívnosti (11). Fluoresceínová angiografia môže odhaliť hlboko uložené drúzy, ktoré nevykazujú autoflorescenciu a môže pomôcť v diferenciálnej diagnostike pseudopapiledému alebo pravého edému papily (12). V prípade nejasnosti sa uplatňuje dôkaz drúz pomocou CT vyšetrenia (13), ktoré súčasne vylúči iné vážnejšie príčiny kalcifikácie v TZN ako retinoblastom a gliom zra-

kového nervu (15). CT vyšetrenie zobrazí aj malé hlboko uložené drúzy (10). OCT RNFL a GDx sa používajú ku kvantitatívnemu monitorovaniu straty RNFL. GDx spoľahlivo detekuje peripapilárne stenčenie spojené s drúzami zrkovového nervu (16). HRT zobrazuje prominujúci TZN bez exkavácie. Analýza exkavácie, C/D pomeru a neuretinálneho lemu je výrazne ovplyvnená prítomnosťou drúz (17). VEP sú abnormálne u 41–97 % pacientov a korelujú so závažnosťou poškodenia peripapilárnych nervových vlákien. U pacientov s drúzami sa však vyskytujú celá škála VEP abnormalít, preto VEP nie je spoľahlivou diagnostickou modalitou pre drúzy zrkovového nervu (4).

ZÁVER

Na konkrétnych prípadoch sme ukázali možnosti v diagnostike drúz zrkovového nervu. Najdostupnejšou metódou detekcie drúz je ultrasonografia. V súčasnosti sa v diagnostike uplatňujú moderné OCT prístroje, ktoré umožňujú sledovať štruktúry s vysokým rozlíšením a presnosťou. Tieto prístroje sú často kombinované s HRA systémom, teda sú používané k fluoresceínovej angiografii a umožňujú aj zobrazenie pomocou autoflorescencie.

Prvý uvedený pacient je vzhľadom na prítomnosť rizikových faktorov, ako sú hypertenzia, hyperlipoproteinémia, diabetes mellitus, rizikový pre možné vaskulárne komplikácie. Pre zvýšené riziko týchto komplikácií je potrebné pacientov s drúzami zrkovového nervu pravidelne sledovať.

Drúzy zrkovového nervu spôsobujú podobné poruchy v zornom poli, aké nachádzame pri glaukómovom poškodení TZN. Môžu spôsobovať eleváciu VOT, dochádza pri nich k úbytku v RNFL, sťažujú interpretáciu poškodenia TZN, a preto pacienti s drúzami zrkovového nervu predstavujú diagnostickú dilemu (6), tak ako je to v prípade druhej uvedenej pacientky.

U pacientov s drúzami zrkovového nervu je potrebné pravidelne vyšetřovať zrkovú ostrosť, VOT, vyšetřenie fundu, farebného videnia a vyšetřenie zorného poľa. U pacientov s defektmi v zornom poli sa odporúča sledovať stenčenie nervových vlákien pomocou OCT RNFL (14).

LITERATURA

1. **Kuchynka P. a kol.:** Oční lékařství. 1. vyd. Grada, Praha 2007, 812 s.
2. **Sacks J.G., O'Grady R.B., Choromokos, E., Leestma, J.:** The pathogenesis of optic nerve drusen. A hypothesis. Arch.Ophthalmol, 1977, 95 (3): 425–428.
3. **Gerinec, A.:** Detská oftalmológia. Osveta. Martin 2005, 592 s.
4. **Jane, W, Chan:** Optic nerve disorders: Diagnostic and management. Springer, USA 2007, 284 s.
5. **Zia Chaudhari:** Postgraduate Ophtalmology 2. JP Medical Ltd. New Delhi 2012, 2339 s.
6. **Roh, S., Noecker, R.J, Joel S.:** Evaluation of Coexisting Optic Nerve Head Drusen and Glaucoma with Optical Coherence Tomography. Ophthalmology, 1997; 104 (7): 1138–1144.
7. **Davis, P., Walter, J.:** Optic Nerve head drusen. Seminars in Ophthalmology, 18, 2003; 4: 222–242.
8. **Bernard Samuels.** Drusen of the Optic Papilla. A clinical and Pathologic Study. Trans Am Ophthalmol Soc, 1940; 38: 332–344.
9. **Kurz-Levin MM., Landau K.,A.:** Comparison of imaging techniques for diagnosis drusen of the optic nerve head. Arch Ophthalmol, 1999; 117 (8): 1045–9.
10. **Bec, P; Adam, P; Mathis, A et al.:** Optic Nerve Head Drusen, High resolution computed tomographic approach. Arch Ophthalmol Pierre, 1984; 102(5): 680–682.
11. **Schmitz-Valckenberg, S., Holz, FG., Bird, AC, Spaide, RF.:** Fundus autofluorescence imaging: review and perspectives. Retina. 2008; 28(3): 385–409.
12. **Moustone, E., Nieminen, H.:** Optic disk drusen – A photographic study I. Autofluorescence pictures and Fluorescein angiography. Acta Ophthalmol, 1982; 60: 849–858.
13. **Uhlenbrock, D, Fischer, HJ.:** Computer tomography in drusen of the optic papilla. Appel W.Digitale Bilddiagn. 1984; Sep 4(3): 108–111.
14. **Calvo-González, C, Santos-Bueso, E, Díaz-Valle, D, et al.:** Optic nerve drusen and deep visual fields defects Arch Soc Esp Oftalmo. May 2006, 81 (50) 269–73.
15. **Irneberg, T.:** Diagnosis and differential diagnosis of drusen of the optic papilla with special reference to computed tomography.Rofo. 1984 Aug; 141 (2): 136–9.
16. **Roh, S; Noecker, RJ; Schuman, JS.:** Effect of optic nerve head drusen on nerve fiber layer thickness. Ophthalmology, 1998; 105 (5): 878–85.
17. **Dascalu, AM, Alexandrescu, C et al.** Heidelberg Retina Tomography Analysis in Optic Disks with Anatomic Particularities. J Med Life, 2010; November 15, 3(4): 359–364.