

PARS PLANA VITREKTOMIE PRO HEMOFTALMUS NA PODKLADĚ ARTERIA HYALOIDEA PERSISTENS U TŘÍ DĚTÍ

Štěpánková J., Dořelová D.

Oční klinika dětí a dospělých 2. LF UK a FNM, Praha, přednosta
prof. MUDr. Dagmar Dořelová, CSc.,
FEBO

Předneseno na 11. kongresu České vitreoretinální společnosti v Mikulově 25. 11. 2011

SOUHRN

Cíl: Referujeme o pars plana vitrektomii (PPV) hemoftalmu na podkladě arteria hyaloidea persistens (AHP) u tří dětí. AHP je výsledkem nekompletní regrese embryonálního hyaloidního vaskulárního systému a nejčastěji ji nalézáme jako fibrotické zbytky arterie na papile zrakového nervu. Závažnost patologie kolísá od asymptomatického stavu v průběhu celého života až po komplikace, jakými jsou amblyopie, strabismus, katarakta, nystagmus nebo nitrooční krvácení, nejčastěji do sklivce. Pevná adheze sklivce v oblasti vitreopapilárního rozhraní představuje navíc překážku pro odloučení zadní sklivcové plochy.

Metody: Kazuistiky uvádějí data tří dětí, dvou chlapců ve věku 6 a 10 let a jedné šestileté dívky s hemoftalmem na podkladě AHP, který byl léčen PPV s transvitrealní diatermokoagulací parciálně regredované AHP v letech 2006–2011. U všech dětí se jednalo o pravé oko, nález levého oka byl fyziologický. Traumatický původ hemoftalmu jsme zaznamenali u obou chlapců, tupé poranění pravého oka u staršího a nehodu na kole u mladšího. U dívky, která byla sledována a pleopticky cvičena pro amblyopii pravého oka od 0,5 roku, trauma nebylo prokázáno.

Výsledky: Předoperační nejlépe korigovaná zraková ostrost (NKZO) se pohybovala mezi certa – 6/9, pooperačně se zlepšila u všech dětí na 6/9–6/6. Čtyřměsíční čekání na spontánní ústup hemoftalmu vedlo u staršího chlapce k dalšímu úrazu (upadl doma) a recidivě krvácení. U staršího chlapce postupně pooperačně progredovala původně nevýrazná traumatická katarakta, která zhoršila NKZO na 6/60. Operace katarakty s implantací zadněkomorové nitrooční čočky 22 měsíců od úrazu a Nd:YAG laserová kapsulotomie zlepšily opět NKZO na 6/6. U obou šestiletých dětí jsme pooperačně indikovali pleoptické cvičení. Průměrná sledovací doba je 54 měsíců. Recidivu hemoftalmu ani jiné komplikace jsme pooperačně nepozorovali.

Závěr: PPV odstranila hemoftalmus jako optickou překážku a současně eliminovala patologickou adhezi sklivce v oblasti terče zrakového nervu. Včasná indikace PPV zabránila recidivám hemoftalmu, včetně jeho komplikací.

Klíčová slova: arteria hyaloidea persistens, hemoftalmus, pars plana vitrektomie, děti, vitreopapilární rozhraní, vitreopapilární trakce, amblyopie

Summary

Pars Plana Vitrectomy Due to the Intravitreal Hemorrhage Caused by Persistent Hyaloid Artery in Three Children

Purpose: To report pars plana vitrectomy (PPV) of a vitreous hemorrhage (VH) as a complication of a persistent hyaloid artery (PHA) in three children. A persistent hyaloid artery is result of incomplete regression of embryonic hyaloid vascular system, and is mostly seen as the fibrotic remnants of the artery at the disc. Severity of a pathology varying from an asymptomatic course during a life to complications as an amblyopia, strabismus, cataract, nystagmus or intraocular bleeding, usually a vitreous hemorrhage. Changed vitreopapillary interface can troubled posterior vitreous detachment.

Methods: Three case reports analyzed data of three children, 6-years-old and 10-years-old boys and 6-years-old girl, with VH and PHA treated by PPV with diathermy of partially regressed PHA in period from 2006 to 2011. There was unilateral, right side pathology in all children, all left eyes were normal. A traumatic origin, a blunt trauma and a bike accident respectively, was found in both boys. In a girl, she was the only patient, who was treated before VH for amblyopia, was no history of trauma.

Results: Preoperative best corrected visual acuity (BCVA) varied between light perception to 6/9 and improved postoperatively to 6/9 – 6/6. We waited for spontaneous resolving of VH for four month in older boy, but it was complicated by other trauma (falling down at home) and recurrent bleeding. Progression of traumatic cataract in older boy 22 month postoperatively worsened BCVA to 6/60. Cataract surgery with implantation of an artificial posterior chamber lens and Nd: YAG laser capsulotomy improved BCVA to 6/6. An occlusion therapy was used in both 6-years-old children postoperatively. Postoperative average follow-up period is 54 month. There were no recurrent intraocular bleeding postoperatively.

Conclusion: Pars plana vitrectomy removed VH not only as an optical barrier, but eliminated the vitreopapillary traction too. Timing of early vitrectomy eliminated risk of recurrent VH and the other complications.

Key words: persistent hyaloid artery, vitreous hemorrhage, pars plana vitrectomy, children, vitreopapillary interface, vitreopapillary traction, amblyopia

Čes. a slov. Oftal., 69, 2013, No. 6, p. 243–247

✉ Do redakce doručeno dne 8. 1. 2013

📄 Do tisku přijato dne 22. 1. 2014

MUDr. Jana Štěpánková
Oční klinika dětí a dospělých 2. LF UK a FN
Motol
V Úvalu 84
150 08 Praha 5 – Motol
e-mail: jana.stepankova@lfmotol.cuni.cz

ÚVOD

Arteria hyaloidea persistens (AHP) je výsledkem nekompletní regrese embryonálního hyaloidního vaskulárního systému a nejčastěji ji nalézáme jako fibrotické zbytky arterie na papile zrakového nervu (Bergmeisterova papila). Zřídka nacházíme zbytky regrese na zadním pouzdře čočky (Mittendorfova tečka) anebo persistenci celé arterie, ať už fibrotické, nebo dokonce s patrným krevním sloupcem, z papily k zadní ploše čočky. Závažnost patologie kolísá od asymptomatického stavu v průběhu celého života až po komplikace, jakými jsou amblyopie, strabismus, katarakta, nystagmus nebo nitrooční krvácení, nejčastěji do sklivce. Pevná adheze sklivce v oblasti papily mění vitreopapilární rozhraní a představuje navíc významnou překážku pro odloučení zadní sklivcové plochy.

Ještě výraznější podobu vrozené oční

patologie spojované s nekompletní regresí embryonálního hyaloidního vaskulárního systému představuje perzistující hyperplastický primární sklivce (PHPV), často spojovaný s mikroftalmem, retrolentární fibroplazií propojenou výběžky s ciliárním tělesem a někdy i kataraktou a trakčním odchlípením sítnice. Stav lze většinou diagnostikovat již při narození dítěte.

Práce se věnuje chirurgické léčbě současného výskytu hemoftalmu a AHP u dětí.

METODIKA

Retrospektivně jsme vyhledali pacienty operované na Oční klinice dětí a dospělých 2. LF UK a FNM pro nitrooční krvácení na podkladě AHP v letech 2006–2011. Jednalo se o tři děti, 2 chlapce a jednu dívku, ve věku 6–10 let. Uvádíme kazuistiky všech tří pacientů. V databázi PubMed jsme klíčovými slovy

vitreous hemorrhage and persistent hyaloid artery vyhledali odkazy na práce s hledanou problematikou publikované v časopisech indexovaných v MEDLINE za posledních 30 let a přehled prací uvádíme (tab. 1). Celkem jsme našli devět jednotlivých kazuistik devíti pacientů (4 děti, 5 dospělých) (1–9), Gonçalves (4) v rámci pracoviště retrospektivně vyhledal data dalších sedmi obdobných pacientů.

Kazuistika č. 1

Chlapec (nar. 1997) byl na začátku června 2007 při školním tělocviku zasažen do pravého oka tenisovým míčkem. Utrpěl kontuzi oka se vznikem nitroočního krvácení a poklesem zrakové ostrosti na pohyb, certa. Anamnesticky viděl do tohoto úrazu vždy na obě oči dobře. S očima se neléčil, jiný úraz očí dosud neprodělal. Celkově byl zdravý. Nález levého oka byl fyziologický (obr. 1a), zraková ostrost levého oka byla 6/4 nativně. Ultrazvukové vyšetření pravého oka zobrazilo přiloženou sítnici a maximum krevních koagul

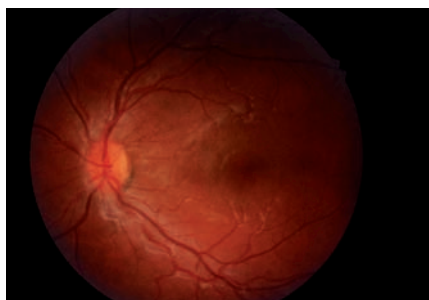
Tab. 1 Přehled literatury – současný výskyt hemoftalmu a arteria hyaloidea persistens (uspořádáno vzestupně podle věku pacientů)

č.	autor, rok publikace	pohlaví, věk	anamnéza	eliminace hemoftalmu	výsledná zraková ostrost
1	Önder et al., 2000	♀ 9 let	spontánně vzniklé	samovolná, z certa na prsty na 2m za 6 měsíců	prsty na 2m, amblyopie, (anizometropie), druhé oko 1,00
2	Chen et al., 1993	♀ 14 let	spontánně vzniklé	samovolná, za 20 měsíců	obě oči 1,0
3	Çekiç et al., 2000	♂ 14 let	kontuze fotbalovým míčem	samovolná z 0,7 na 1,0 za 6 týdnů	obě oči 1,0
4	Yap et al., 1992	♀ 16 let	kontuze tenisovým míčkem, přítomnost TVL	samovolná za 3 měsíce, 2 rekurence	obě oči 1,0
5	Delaney, 1980	♂ 20 let	spontánně vzniklé na lepším oku	samovolná, za 5 týdnů	1,0, druhé oko amblyopie 0,3
6	Thumannová et al., 1997	♀ 21 let	s trakčním odchlípením sítnice v zadním pólu oka	PPV, sekundárně po koagulaci větвовá arteriální okluze	neuveдено
7	Gonçalves et al., 1996	♀ 24 let	spontánně vzniklé	samovolná, z 0,08 na 0,1 za 3 týdny	0,1 amblyopie, druhé oko 1,0
8	Williamson et al., 1994	♂ 50 let	spontánně vzniklé	PPV, IOČ	0,4 amblyopie, druhé oko 1,0
9	Azrak et al., 2012	♀ 52 let	spontánně vzniklé	samovolná, z 0,025 na 0,2 za 1 týden	0,2 amblyopie, anisometropie, druhé oko 1,0

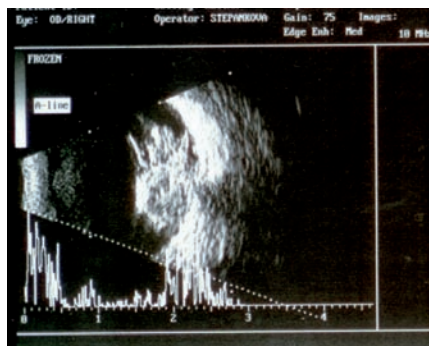Tab. 2 Soubor sledovaných pacientů

č.	pohlaví věk	oko	anamnéza	předoperační ZO	interval od dg. do operace (měs.)	operace	doba sledování (měs.)	pooperační ZO
1	10 let	OP	1) úder tenisovým míčkem 2) pád doma	certa	4	1) PPV 2) IOČ 3) Nd: YAG	71	6/6
2	6 let	OP	náhodně během sledování	6/36	2	PPV	57	6/6
3	6 let	OP	pád z kola před několika měsíci	prsty...6/9	1	PPV	35	6/6

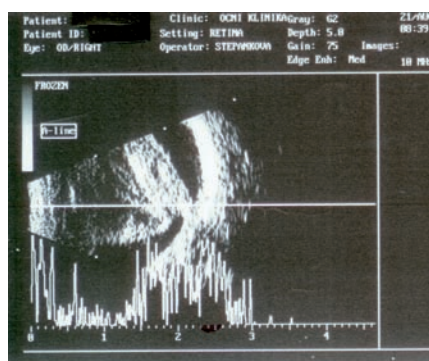
Legenda: IOČ – intraokulární čočka, PPV – pars plana vitrektomie, OP – oko pravé, ZO – zraková ostrost, Nd:YAG – laserová kapsulotomie, TVL – tunica vasculosa lentis, ♀ – žena, ♂ – muž



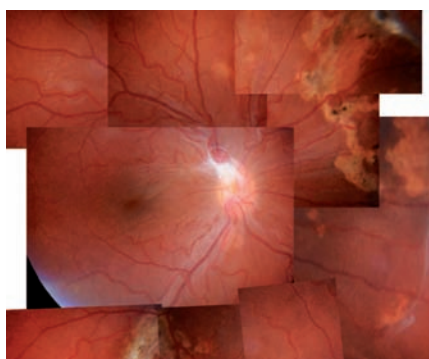
Obr. 1a Desetiletý chlapec – fyziologický nále z levého oka



Obr. 1b Ultrazvukové vyšetření desetiletého chlapce po prvním úrazu pravého oka v červnu 2007 (oftalmoskopicky cirkulárně přehledná fyziologická periferní sítnice, centrum nepřehledné)



Obr. 1c Ultrazvukové vyšetření pravého oka desetiletého chlapce po recidivě krvácení v srpnu 2007 (oftalmoskopicky zcela nepřehledná sítnice)



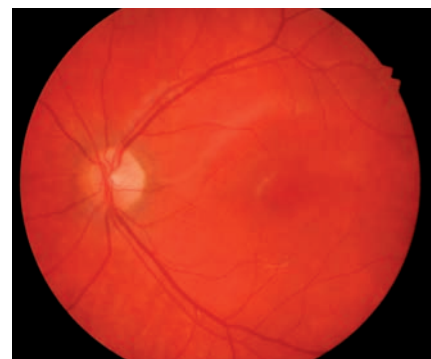Obr. 1d Pooperační nále z pravého oka desetiletého chlapce

v oblasti nad papilou zrakového nervu (obr. 1b). Doporučili jsme klidový režim a konzervativní postup. Postupně se částečně resorbavala krevní koagula ve sklivcovém prostoru, zraková ostrost se zlepšila až na 6/18. Ultrazvuková vyšetření prokazovala nadále výraznější zánaly sklivce v oblasti nad papilou zrakového nervu. V průběhu srpna 2007 však chlapec doma zakopl o koberec a upadl, krvácení recidivovalo a zraková ostrost pravého oka poklesla na jistou projekci světla. Ultrazvukové vyšetření pravého oka zobrazilo trychtýřovitou hyperechogenní formaci adheující k papile zrakového nervu (obr. 1c). Veškerá dosavadní ultrazvuková vyšetření zobrazovala přiloženou sítnici a maximum zánalů nad terčem zrakového nervu, což svědčilo pro pevnou adheenci sklivce v oblasti zrakového nervu. Zjištěné změny však také mohly být interpretovány jak odchlípení zadní sklivcové plochy s persistující adheencí v oblasti papily, či jako rozštěp sklivce s adheencí v oblasti papily, ale také jako odchlípení sítnice s nitroočním krvácením. Navíc jsme zaznamenali počínající traumatickou kataraktu pravého oka. Na začátku října 2007 byla provedena v celkové anestezii pars plana vitrektomie (PPV) pravého oka. Peroperačně byla zjištěna pevná adheence sklivce k papile zrakového nervu s fibrotickými zbytky AHP, které byly ošetřeny transavitreální diatermokoagulací. Byl nalezen rozštěp sklivce, přičemž úzká vrstva kortikálního sklivce byla hustě prokrváčená částečně odbarvenou krví a zadní plocha sklivce pevně adherovala k přiložené sítnici. Odloučení pevně adheující zadní sklivcové plochy se zdařilo pouze v zadním pólu oka. V průběhu operace se ve střední periferii nazálně od papily vytvořila drobná sítnicová trhlinka, která byla následně ošetřena laserovou foto-koagulací. Proto bylo od další riskantní preparace sklivce upuštěno a postekvatorální část kortikálního sklivce byla v oku ponechána. Pooperačně se zbytky nitroočního krvácení z periferního kortikálního sklivce zcela vsřebaly (obr. 1d) a zraková ostrost se v lednu 2008 ustálila na 6/9. Přechnodné zvýšení nitroočního tlaku pooperačně (28 mmHg) bylo kompenzováno lokální léčbou (dorsolamid). V dalším sledování progredovala zprvu nevýrazná zadní kortikální katarakta, která zrakovou ostrost opět zhoršovala a v dubnu 2009 byla provedena v celkové anestezii operace katarakty s implantací zadněkomorové nitrooční čočky, v srpnu 2009 Nd:YAG laserová kapsulotomie. Zraková ostrost pravého oka se zlepšila na 6/6 nativně, nitrooční tlak pseudofakického oka je fyziologický. K další recidivě krvácení nedošlo.

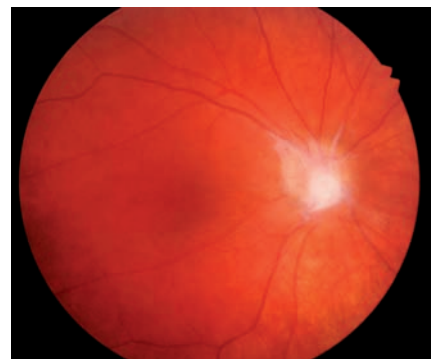Kazuistika č. 2

Dívka (nar. 2002) vstoupila do sledování v půl roce věku pro strabismus, hypermetropii, mírnou anisometrii a amblyopii pravého oka. V 1,5 roce věku prodělala operaci strabismu na jiném pracovišti. Okluzní léčba i léčba brýlemi byly po dvou letech ukončeny, pravděpodobně v souvislosti se změnou bydliště rodiny. V následujícím roce došlo k opětovnému vzniku strabismu. Na našem pracovišti byla sledovaná od čtyř let věku. Počáteční nejlepší korigovaná zraková ostrost (NKZO) pravého oka byla 6/24 s +6,25 = -1,5/150, NKZO levého oka 6/9 s +6,0 = -1,0/40. Na pravém oku jsme našli na papile fibrotické zbytky AHP. Nále z levého oka byl fyziologický (obr. 2a). Celkově byla zdráva. Úrazy neprodělala. Doporučili jsme brýlovou korekci a pleoptické cvičení. V průběhu okluzní léčby se NKZO pravého oka zlepšila na 6/9 s korekcí a levého na 6/6 s korekcí.

V září 2008, v šesti letech věku dítěte, jsme při kontrole zaznamenali opět pokles NKZO na 6/36 s korekcí. Dítě si na zhoršené vidění pravého oka nestěžovalo. Vyšetření prokázalo parciální hemoftalmus. Ačkoli se jednalo o pohybově velmi aktivní dítě, úraz oka i jakýkoli jiný úraz matka dítěte popřela. V listopadu 2008 byla v celkové anestezii provedena PPV



Obr. 2a Šestiletá dívka – fyziologický nále z levého oka

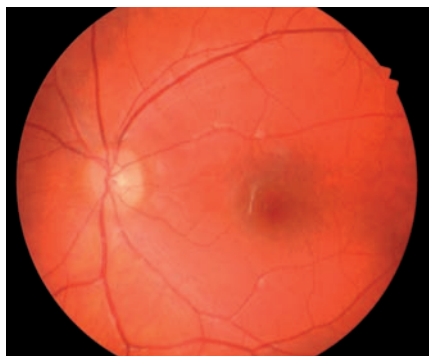

Obr. 2b Pooperační nále z pravého oka šestileté dívky

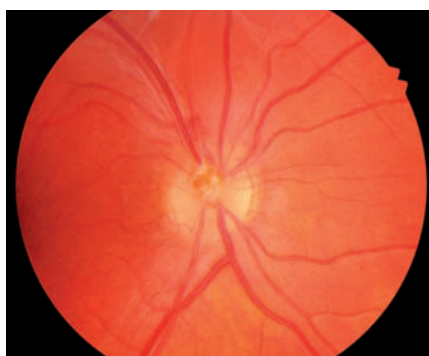pravého oka s transvitreální diatermokoagulační fibrotické stopky na papile (obr. 2b). Průběh operace i pooperační období byly bez komplikací. Pooperačně jsme opět zavedli pleoptické cvičení. NKZO pravého oka se zlepšila na 6/6 s korekcí, čočka pravého oka je bez známek zkalení a nitrooční tlak oka je fyziologický. Recidivu hemoftalmu jsme nezaznamenali.

Kazuistika č. 3

Šestiletý chlapec (nar. 2004) byl doporučen v říjnu 2010 pro pokles zrakové ostrosti pravého oka na jistou projekci světla. S očima se dosud neléčil, celkově byl zdravý. Levé oko bylo fyziologické (obr. 3a), včetně zrakové ostrosti (6/6 nativně). Na zhoršení zrakové ostrosti pravého oka si nestěžoval, byla zjištěna náhodně. Anamnesticky jsme zjistili, že v létě 2010 spadl při jízdě na kole. Zraková ostrost se od října do listopadu 2010 samovolně zlepšila na 6/9 částečně, ale sklivce zůstal výrazně zastřený. V listopadu 2010 byla v celkové anestezii provedena PPV pravého oka, s transvitreální diatermokoagulační fibrotické stopky AHP na papile (obr. 3b). Průběh operace i pooperační období byly bez komplikací. Pooperačně jsme opět zavedli pleoptické cvičení. NKZO pravého oka se zlepšila na 6/6 nativ-



Obr. 3a Šestiletý chlapec – fyziologický náález levého oka



Obr. 3b Pooperační náález pravého oka šestiletého chlapce

ně, čočka pravého oka je bez známek zkalení a nitrooční tlak oka je fyziologický. K recidivě nitroočního krvácení nedošlo.

DISKUSE

Vznik hemoftalmu při současné přítomnosti AHP navozuje několik otázek: 1. četnost výskytu patologie jako takové, 2. mechanismus vzniku (traumatický – spontánně vzniklý), 3. zda má na vznik krvácení vliv rozsah patologie (zbytky AHP pouze na papile – větší rozsah), 4. četnost nitroočního krvácení u jednotlivých pacientů (ojedinělý stav – rekurence krvácení), 5. změny sklivce navozené krvácením (ablace zadní plochy sklivce – jiné), 6. terapeutický přístup (konzervativní – chirurgický) a 7. věk pacienta ve vztahu k terapeutickému přístupu (věk přístup mění – nemění).

Většina autorů (viz tab. 1) se shoduje, že výskyt AHP není zcela vzácný a že mezi ostatními vývojovými anomáliemi lidského oka se vyskytuje poměrně často. Přesto jsme v kombinaci s nitroočním krvácením našli pouze jednotlivá kazuistická sdělení (1-9). Pouze Gonçalves (4) uvádí na základě kazuistického pozorování (viz tab. 1) další retrospektivní vyhledání pacientů s AHP v rámci svého pracoviště, celkem popisuje 8 pacientů ve věku 6–24 let (průměr 13,6). Pouze u jednoho z nich, patnáctiletého chlapce, uvádí dokumentovaný výskyt nitroočního krvácení již ve věku 4 měsíců. Jako vysvětlení se nabízí několik možných odpovědí: Nitrooční krvácení u AHP není časté. Je častější než ukazuje nalezená literatura, ale jednotlivá kazuistická pozorování nejsou publikačně atraktivní. Část nitroočních krvácení, zejména v předškolním věku, probíhá nepozorovaně a podílí se na vzniku dalších patologií oka, například amblyopie. Z hlediska našeho souboru pacientů upřednostňujeme poslední odpověď.

Traumatický vznik hemoftalmu z citovaného souboru literatury uvádí pouze Çekiç (2) a Yap (9), (viz tab. 1), a to kontuzi míčem u dětí ve věku 14 a 16 let (fotbalový míč u chlapce, tenisový u dívky). Ostatní autoři (1, 3–8) uvádí výskyt spontánní. Na základě pozorování nevýrazného hemoftalmu na podkladě zbytků AHP na papile u čtrnáctileté dívky, který se objevil z plného zdraví náhle po ranním probuzení a samovolně odezněl, se Chen (5) domnívá, že REM (rapid eye movement) fáze spánku by mohla hrát roli právě u těch pacientů, kde nebylo trauma v anamnéze na-

lezeno. Vznik obtíží ráno po probuzení referuje také Delaney (3), odpoledne doma Gonçalves (4), ostatní autoři okolnosti spontánního vzniku obtíží neudávají. V našem souboru pacientů jsme traumatickou anamnézu zaznamenali u dvou pacientů (kontuze oka a otřes těla spojený s pádem těla). U poslední, velmi pohybově aktivní jediné dívky našeho souboru, považujeme matkou dítěte nesdělený traumatický původ (například pád těla) za pravděpodobnější, než fakticky udávaný zcela spontánní vznik obtíží pacientky, i při ohledu na to, jak náročné informace mozek šestiletého dítěte v REM fázi spánku zpracovává.

Spektrum nálezů bylo velmi pestré. Vysoký volný konec AHP ve sklivci referuje Önder (6) a Azrak (1), dva segmenty zbytků AHP, jeden na papile a jeden společně s částí persistující tunica vasculosa lentis na čočce Yap (9), zatímco výskyt celého průběhu arterie až k zadnímu pólu čočky zmiňují Çekiç (2), Delaney (3), Gonçalves (4), Thumannová (7) a Williamson (8). V našem souboru pacientů jsme zaznamenali pouze výskyt zbytků AHP v oblasti papily. Obdobný náález udává pouze Chen (5). Z výčtu vyplývá, že delší průběh persistující arterie může být z hlediska sledovaných komplikací rizikovější. Naš soubor pacientů však tomu neodpovídá.

Z našeho kazuistického pozorování u prvního pacienta vyplynulo, že výrazné trauma, které změny oka nastartovalo, mohlo být následováno podstatně slabším podnětem, který dostačoval k tomu, aby se obtíže ve výraznější míře zopakovaly. Podobně, dvě opakování krvácení, ale v malém rozsahu, tak, že celková doba vstřebávání krve byla celkem 3 měsíce, uvádí i Yap (9). Žádná opakování během konzervativního sledování nenaznamenalo šest autorů (1–6). Thumannová (7) a Williamson (8) referují o chirurgickém přístupu, a to jak z důvodu současné přítomnosti trakčního odchlípení sítnice (TOS) (7), tak z důvodu současné přítomnosti katarakty padesátiletého pacienta (8). V našem souboru jsme recidivu krvácení zaznamenali pouze u jediného pacienta i z toho důvodu, že u dalších dvou mladších pacientů jsme po předchozí zkušenosti volili chirurgický přístup.

Ačkoli u prvního z našich pacientů mohl být ultrazvukový náález po recidivě nitroočního krvácení interpretován i jako ablace zadní plochy sklivce (posterior vitreous detachment, PVD), tuto sklivcovou změnu jsme posléze pooperačně nenašli u žádného z pacientů našeho souboru. V citované literatuře se vyskytují všechny možné varianty: PVD je popsána (1, 4, 6, 8), negována (2, 3, 5, 9) nebo jí není vě-

nována pozornost (7), s výjimkou popisu rozštěpu sklivce tak, jak jsme jej našli u našeho prvního pacienta. Domníváme se, že výskyt AHP jako takový představuje tak výraznou změnu vitreopapilárního rozhraní, že je pro PVD překážkou. Jako stav imitující PVD se může vyskytnout rozštěp sklivce, kdy zadní sklivcová plocha a úzká vrstva kortikálního sklivce k sítnici adhezuje (viz obr. 1d), zatímco minimálně část ostatního sklivce, která nesouvisí s oblastí AHP, se retrahuje a kolabuje podobně jako při PVD (viz 1c). Pouze Williamson (8) popisuje současně PVD zjištěný sonograficky i chirurgickou léčbu: PPV s implantací nitrooční čočky do sulcus ciliaris a resekcí AHP na papile s diatermokoagulací. Autor však peroperační nález sklivce blíže neuvádí.

Pokud nebyla přítomna jiná patologie (katarakta, TOS (7, 8)), volili ostatní autoři (1–6, 9) konzervativní přístup. V jeho prospěch hovořily dva následující důvody. Pozorované vstřebávání hemoftalmu bylo poměrně rychlé, 1–6 týdnů popisovali čtyři autoři (1–4), 3 a 6 měsíců dva autoři (6, 9) pouze Chen (5) uváděl 20 měsíců. Všichni 3 autoři, kteří uváděli delší dobu vstřebávání hemoftalmu, Yap (9), Önder (6) i Chen (5), však byli schopni po celou dobu vstřebávání krve pozorovat struktury zadního pólu oka. Zároveň se věk pacientů pohyboval mezi 9–52 lety, tedy žádný z nich nebyl ani v hranici rizika vzniku amblyopie. Vzhledem k tomu, že našemu

desetiletému pacientovi rovněž amblyopie nehrozila, volili jsme zprvu konzervativní přístup, i když jsme struktury zadního pólu oka pro masivnost krvácení nediferencovali. Recidiva krvácení, která mohla znamenat i výskyt jiné patologie, vedla po čtyřech měsících ke změně strategie a chirurgické léčbě.

Nekomplikovanou kombinovanou chirurgickou léčbu popisuje Williamson (8). Na úskalí endodiatermokoagulace, jako rizika pro vznik větвовé arteriální okluze, upozorňuje Thumannová (7). U našich pacientů jsme při indikaci transvitrealní diatermokoagulace snížili obvyklou intenzitu diatermokoagulace, kterou používáme např. při relaxační retinektomii, na 1/4 intenzity a koagulovali jsme přerušovaně a krátce až do viditelného bělavého svrštění resekovaného konce AHP. U žádného z našich pacientů jsme žádné vaskulární retinální komplikace po diatermokoagulaci nepozorovali. U našeho prvního pacienta jsme v odstupu dvou let indikovali operaci katarakty, která byla původně traumatická a druhotně potencovaná provedenou PPV.

Výskyt amblyopie oka s AHP byl u citovaných autorů čtenější (1, 3, 4, 6, 8) než výskyt fyziologické zrakové ostrosti (2, 5, 9), (viz tab. 1). Vysoký výskyt amblyopie (87 %) udává ve svém retrospektivním výčtu i Gonçalves (4). Věk pacientů do šesti let v našem souboru modifikoval strategii přístupu k těmto pacientům. U druhého i třetího pacienta našeho souboru jsme pri-

márně volili chirurgický přístup z následujících důvodů: 1. oba pacienti byli šestiletí, 2. pacientka prodělávala pleoptický výcvik pro amblyopii oka s AHP a informace o zrakové ostrosti chlapce byly pouze anamnestické dle pediatrického screeningu, 3. žádný z nich na zhoršení vidění neupozornil, nález byl náhodný, 4. nemuselo jít o první nitrooční krvácení, 5. odstranění zdroje možného krvácení a následná pleoptická léčba mohla v tomto věku ještě vidění zlepšit. Otázkou zůstává, do jaké míry se na vzniku amblyopie podílela pouze AHP jako taková, rozdíl v refrakci očí (1, 6), přidružená patologie čočky (8), anebo zda roli hraje i v časném dětství nerozpoznané nitrooční krvácení a tím skrytá penalizace postiženého oka.

ZÁVĚR

PPV odstranila hemoftalmus jako optickou překážku a současně eliminovala patologickou adhezi sklivce v oblasti terče zrakového nervu. Včasná indikace PPV zabránila recidivám hemoftalmu, včetně jeho komplikací.

Podpořeno projektem (Ministerstva zdravotnictví) koncepčního rozvoje výzkumné organizace 00064203 (FN MOTOL) a CZ .2.16/3.1.00/24022

LITERATURA

- Azrak, C., Campos-Mollo, E., Lledó-Riquelme, M., Ardoy Ibañez, F., Martínez Toldos, J.J.:** Vitreous hemorrhage associated with persistent hyaloid artery. *Arch Soc Esp Ophthalmol*, 2011; 86, 10: 331–334.
- Çekiç, O., Totan, Y., Batman, C.:** Traumatic vitreous hemorrhage from a persistent hyaloid artery. *J Pediatr Ophthalmol Strabismus*, 2000; 37, 2: 117–118.
- Delaney, WV.:** Prepapillary hemorrhage and persistent hyaloid artery. *Am J Ophthalmol*, 1980; 90, 3: 419–421.
- Gonçalves, A., Cruysberg, JRM., Draaijer, RW., Sellar, PW., Aandekerck, AL., Deutman, AF.:** Vitreous haemorrhage and other ocular complications of a persistent hyaloid artery. *Doc Ophthalmol*, 1996; 92, 1: 55–59.
- Chen, TL, Yarnig, SS.:** Vitreous hemorrhage from a persistent hyaloid artery. *Retina*, 1993; 13, 2: 148–151.
- Önder F, Coşsar CB, Gültan E, Kural G.:** Vitreous hemorrhage from the persistent hyaloid artery. *J. AAPOS*, 2000; 4, 3: 190–191.
- Thumann, G., Bartz-Schmidt, KU, Kirchhof, B, Heimann, K.:** Branch retinal artery occlusion by diathermy of a persistent hyaloid artery. *Am J Ophthalmol*, 1997; 124, 3: 415–416.
- Williamson, W., Barac'h, D., Poirier, L., Coulon, P., Verin, P.:** Hémorragie intravitréenne associée à une persistance de l'artère hyaloïde. *J Fr Ophthalmol*, 1994; 17, 5: 361–364.
- Yap, EY., Buettner, H.:** Traumatic rupture of a persistent hyaloid artery. *Am J Ophthalmol*, 1992; 17, 5: 361–364.