

# ANALÝZA PŘÍČIN EXPLANTACE NITROOČNÍCH ČOČEK

Veselá M., Baráková D., Lenčová A.

Evropská oční klinika Lexum, Praha, lékařská ředitelka doc. MUDr. Zuzana Hlinomazová, Ph.D.

Prezentováno na kongresu ČSRKCH 2011 v Ostravě

## SOUHRN

**Úvod:** Cílem naší studie je zanalyzovat příčiny vedoucí k explantaci nitroočních čoček.

**Metodika:** Soubor retrospektivní studie zahrnuje celkem 22 očí 21 pacientů, kteří v letech 2008–2011 podstoupili na Evropské oční klinice Lexum explantaci nitrooční čočky. Soubor tvoří dvě skupiny očí. Do první skupiny A jsou zahrnuty oči s explantovanou monofokální čočkou (14 očí, 13 pacientů), druhou skupinu B tvoří oči s explantovanou multifokální čočkou (8 očí, 7 pacientů). Analýza příčin vedoucích k explantaci nitroočních čoček byla provedena jednak na základě subjektivních výpovědí pacientů a jednak na základě objektivního nálezu ve zdravotnické dokumentaci.

**Výsledky:** Mezi nejčastější příčiny explantace monofokálních čoček se řadí refrakční chyba, luxace čočky, decentrace čočky a zkalení nitrooční čočky. Ve skupině multifokálních čoček byly nejčastější příčinou vedoucí k explantaci čočky fotické fenomény (halo, glare), dále nerealistické očekávání pacienta a refrakční chyba.

**Závěr:** Zatímco ve skupině monofokálních čoček dominovala jako příčina jejich explantace refrakční chyba, ve skupině multifokálních čoček zaujímaly přední místo rušivé fotické fenomény. Správný výběr pacienta, kvalitně provedená operace, optimálně zvolená dioptrická síla nitrooční čočky na základě precizní biometrie stejně jako typ a materiál čočky patří mezi nejdůležitější faktory, které mohou minimalizovat riziko komplikací vedoucích k explantaci nitrooční čočky.

**Klíčová slova:** operace katarakty, explantace, nitrooční čočka.

## SUMMARY

### Analysis of Reasons of Intraocular Lenses Explantation

**Aim:** To analyze the reasons of intraocular lenses (IOL) explantation.

**Methods:** Retrospective study of 22 eyes of 21 patients. Those patients underwent explantation of intraocular lenses between the years 2008 to 2011. The study group included two eye groups. Group A included eyes with explanted monofocal IOL (14 eyes of 13 patients) and group B included eyes with explanted multifocal IOL (8 eyes of 7 patients). Reasons requiring explantation were analyzed based on subjective patient complaints and on objective ocular findings in health documentation as well.

**Results:** The most common indications of explantation in Group A of monofocal lenses were incorrect IOL power, followed by IOL luxation, decentration and IOL opacity. In Group B of multifocal IOL, the most common reasons for IOL removing were halo and glare, inadequate postoperative expectations and incorrect IOL power.

**Conclusion:** The main reason for IOL exchange in Group A of monofocal lenses was the incorrect power, while in Group B of multifocal IOL the main reason were the disturbing photic phenomenon like glare and halo. Careful patient selection, good surgical technique, optimally selected IOL power measurements based on precise biometry readings as well high quality of IOL materials are the most important factors in minimizing the risk for IOL explantation.

**Key words:** cataract operation, explantation, intraocular lens

Čes. a slov. Oftal., 69, 2013, No. 4, p. 170–173

✉ Do redakce doručeno dne 8. 7. 2013

✍ Do tisku přijato dne 22. 10. 2013

**MUDr. Martina Veselá, FEBO**

5. května 70

140 00 Praha 4

E-mail: matakalafusova@yahoo.com

## ÚVOD

Mikroincizní kataraktová chirurgie s intrakapsulární implantací měkké nitrooční čočky (NOČ) patří ke standardům současné terapie katarakty. Narůstající počet implantací měkkých nitroočních čoček je následován narůstajícím počtem provedených explantací z různých příčin [9]. Výsledný efekt operace závisí nejen na preciznosti

předoperačních vyšetření a na kvalitě provedení operačního zákroku, ale i na správném výběru čočky s ohledem na zrakové preference pacienta. Neméně důležitým faktorem vzniku pooperačních komplikací v souvislosti s implantovanou čočkou je její materiál, optický design, počet ohnisek, tvar a konstrukce NOČ. Zatímco s některými příčinami vedoucími k explantaci čoček se můžeme setkat v podstatě u všech typů čoček, některé jsou typické pouze pro určitý typ nitrooční čočky [13]. Podle součas-

ných studií patří k nejčastějším příčinám explantace NOČ její decentrace, nesprávná optická mohutnost, síla čočky a pseudofakická dysfotopsie. Výskyt fotických fenoménů je častou indikací k explantaci především u akrylátových a multifokálních čoček [10]. Nezřídka bývá explantace čočky podmíněna problémy v souvislosti s materiálem NOČ. Z tohoto pohledu se nejčastěji jedná o vznik kalciových depozitů typických pro hydrofilní akrylát a "glistening" typický pro hydrofobní akrylát [8].

Cílem práce je provést analýzu příčin vedoucích k explantaci monofokálních a multifokálních čoček z hydrofobního akrylátu a definovat základní pojmy vedoucí k prevenci a minimalizaci příčin jejich explantace.

## METODIKA

V retrospektivní studii jsme se zaměřili na příčiny explantace NOČ vyrobených z hydrofobního akrylátu. Jednalo se monofokální jednobokové čočky SA60AT (Alcon), difrakční jednobokové čočky RE-STOR SN6AD1 (Alcon) a refrakční čočky tříkusové ReZOOM (Abbott Medical Optics).

Do studie jsme zahrnuli celkem 22 očí 21 pacientů, kteří na našem pracovišti podstoupili v letech 2008 až 2011 explantaci monofokální či multifokální čočky

vyrobené z hydrofobního materiálu. Soubor očí jsme rozdělili do dvou skupin. První skupinu A, tvoří 14 očí 13 pacientů s explantovanou monofokální čočkou SA60AT (Alcon), do druhé skupiny B, je zařazeno 8 očí 7 pacientů s explantovanou čočkou ReSTOR SN6AD1 (Alcon) a ReZOOM (Abbott Medical Optics).

Analýzu příčin jsme prováděli jednak na základě subjektivních výpovědí pacientů a jednak na základě objektivního nálezu podle zdravotnické dokumentace.

## VÝSLEDKY

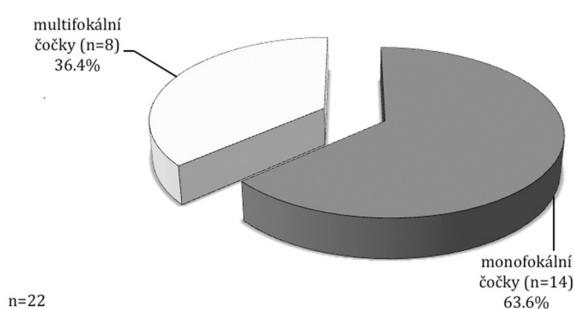
V našem souboru 22 očí byla provedena explantace monofokální čočky 14krát (63,6 %) a 8krát čočka multifokální (36,4 %) (graf 1).

Z celkového počtu 22 provedených explantací byla nejčastější příčinou ve-

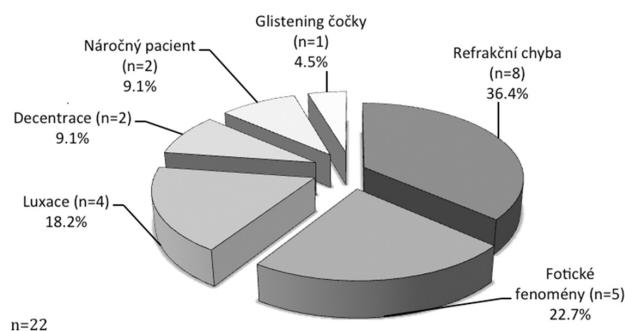
doucí k explantaci refrakční chyba (36,4 %, n = 8), nežádoucí fotické fenomény (22,7 %, n = 5) a luxace čočky (18,2 %, n = 4). Mezi další, méně časté příčiny se řadí decentrace NOČ (9,1 %, n = 2), nerealistické očekávání (9,1 %, n = 2) a glistening čočky (4,5 %, n = 1) (graf 2).

Mezi nejčastější příčiny vedoucí k explantaci monofokální čočky byla 7krát refrakční chyba (50,0 %), 4krát luxace NOČ způsobena dehiscencí zonulárního aparátu traumaticky nebo v důsledku pseudoexfoliačního syndromu (28,6 %), 2krát decentrace čočky v důsledku kontrakce kapsuly u pseudoexfoliačního syndromu (14,3 %) a 1krát glistening čočky (7,1 %) (graf 3).

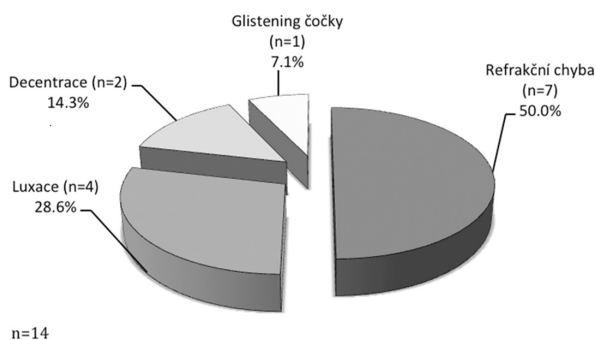
Ve skupině B se vyskytly jako příčiny vedoucí k explantaci čočky 5krát fotické fenomény (halo, glare) (62,5 %), 2x nerealistické očekávání pacienta (25,0 %) a 1krát refrakční příčina (12,5 %) (graf 4).



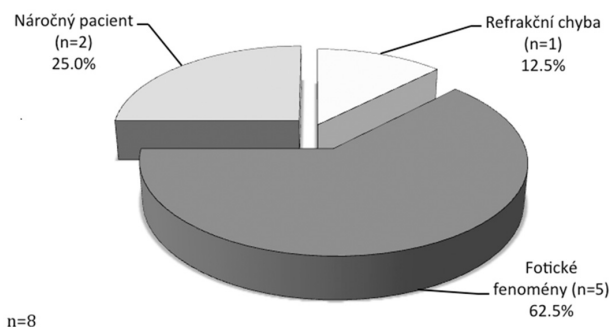
Graf 1 Explantace NOČ dle typu čočky v celém souboru (n=22).



Graf 2 Analýza příčin explantovaných NOČ v celém souboru (n=22).



Graf 3 Analýza příčin explantace monofokální nitrooční čočky ve skupině A (n=14).



Graf 4 Analýza příčin explantace multifokální nitrooční čočky ve skupině B (n=8).

Tab. 1 Příčiny explantace a typ multifokální nitrooční čočky ve skupině B (n = 8) s uvedením typu následné sekundární implantace nitrooční čočky.

Příčina	Explantace IOL	Počet očí	Implantace IOL	Počet očí
Refrakční chyba	SN6AD1	1	SN6AD1	1
Fotické fenomény	SN6AD1	3	Lentis M plus	3
	Rezoom	1	Lentis M plus	1
	Rezoom	1	SA60AT	1
Náročný pacient	SN6AD1	2	SN6AD1	2

Ve všech osmi případech byla explantace multifokální čočky následována implantací nitrooční čočky jiného typu (tabulka 1).

## DISKUSE

Důvody explantace nitroočních čoček jsou různé, kromě jiného závisí i na typu a materiálu nitroočních čoček. Některé komplikace jsou typické pouze pro určitý typ čoček, jiné se mohou vyskytovat u všech NOČ [14].

Podle literatury je poměrně často explantace NOČ indikována z důvodu pooperační refrakční chyby v důsledku špatně zvolené optické mohutnosti NOČ [14]. Tuto skutečnost jsme prokázali i v naší studii. V našem souboru to byla nejčastější příčina explantace ve skupině pacientů s monofokální čočkou (jednokusový hydrofobní akrylát s haptikou). Pro zabránění vzniku refrakční chyby je kruciální exaktní biometrie. Přesně změřená axiální délka a keratometrie jsou nezbytné pro správnou kalkulaci nitrooční čočky. Měření axiální délky pomocí parciálního koherentního interferometru (IOLMaster, Carl Zeiss Meditec) je signifikantně přesnější a reprodukovatelnější než standardní kontaktní ultrasonografie [3]. Vedle optické biometrie poskytuje vysoce přesné měření axiální délky rovněž precizně provedená imerzní ultrasonografie a výsledky kalkulace nitrooční čočky jsou podobné jako u měření pomocí IOLMasteru [16].

U implantace multifokálních čoček je klíčem ke spokojenosti pacienta výběr vhodného kandidáta. Všeobecně jsou dané čočky doporučované pro pacienty s minimální oční komorbiditou, nutné je zohlednit profesi pacienta, zrakové preference a typ osobnosti. Typickými rušivými optickými jevy multifokálních nitroočních čoček jsou halo a glare. Právě dané jevy patří k nejčastějším příčinám vedoucím k explantaci multifokálních čoček. Jsou způsobené především difrakční částí optiky (apodizací) [14]. Multifokální nitrooční čočky s horizontálně členěnou optikou se vyznačují nižším výskytem glare a halo [1, 15]. Tento typ čoček byl zvolen pro sekundární implantaci po explantaci u poloviny pacientů, kteří byli nespokojeni kvůli rušivým fockickým efektům. U jednoho pacienta z našeho souboru, pro kterého byly fockické jevy a snížená kontrastní citlivost extrémně zatěžující, jsme pro sekundární implantaci zvolili čočku monofokální. Dostatečná edukace

pacienta před operací o fockických fenoménech a snížené kontrastní citlivosti jsou nesmírně důležité a minimalizují riziko komplikací vedoucích k explantaci [14]. Také nerealistické očekávání pacienta mohou vést po implantaci multifokálních čoček až k explantaci čočky. Ve skupině explantací multifokálních čoček se vyskytl tento důvod v 25,0 %. Z tohoto důvodu je podle našeho názoru zásadně důležitý pečlivý výběr kandidáta pro implantaci multifokální čočky na základě individuálně vedeného předoperačního rozboru jeho zrakových preferencí, nároků a očekávání. Vysoký refrakční index čočky, ostré hrany a nerovnoměrné bikonvexní zakřivení čočky způsobovalo v minulosti vysokou incidenci glare a halo efektů u akrylátových hydrofobních nitroočních čoček [4, 5, 7]. Úprava designu hrany čočky jednodusových hydrofobních akrylátových čoček s haptikou vedla ke snížení výskytu daných komplikací [6].

Za poslední deset let byla dislokace a decentrace nejčastější příčinou explantací jednodusových silikonových čoček s plate-haptikou [10, 11, 12], jejich vysoká incidence je dobře zdokumentovaná v literatuře [2, 18]. Z tohoto důvodu pro větší stabilizaci čoček v pouzdře byly na daných čočkách vytvořeny otvory [20]. Decentrace byla popsána také u jednodusových i vícekusových akrylátových čoček a patří k nejčastějším indikacím k explantaci u jednodusové akrylátové nitrooční čočky s haptikou [14]. Příčinou zde není ani tak typ materiálu či designu, ale spíše nesymetrická pozice IOL do pouzdra, nebo také uvolněný závěsný aparát jako v naší studii. Z tohoto důvodu má zásadní význam dobře provedená operace. Optimálně centrovaná kontinuální přední kapsulorexe a šetrné provedení operace minimalizuje riziko decentrace a luxace nitrooční čočky.

Zkalení čočky patří v současnosti k ojedinělým komplikacím. Příčinou může být chyba v průběhu výroby čočky, způsob uskladnění čočky, poškození v průběhu implantace nebo kombinace více faktorů. Komplikace může být zjištěna peroperačně, časně po operaci či v odstupu několika měsíců až let po operaci [19]. V našem souboru se tato komplikace vyskytla pouze v jednom případě. Explantace nitrooční čočky nese určité riziko vzniku peroperačních a pooperačních komplikací. K možným komplikacím patří například vznik glaukomu, amoce sítnice, dekompenzace rohovky a anisometropie [17]. Žádná z daných komplikací se ve sledované skupině pacientů nevyskytla.

## ZÁVĚR

Nejčastější příčina vedoucí k explantaci NOČ v našem souboru byla refrakční chyba (36,4 %), nežádoucí fockické jevy (22,7 %) a luxace čočky (18,2 %). Mezi další méně časté příčiny se řadí decentrace NOČ, nerealistické očekávání a glistening čočky. Nejčastěji explantovanou čočkou v našem souboru byla čočka monofokální (63,6 %).

Mezi nejčastější příčiny vedoucí k explantaci monofokální čočky byla refrakční chyba (50,0 %) následovaná decentrací NOČ v důsledku dehiscence zonulárního aparátu (28,6 %).

Nejčastější příčinou explantace multifokální NOČ byly subjektivní obtíže pacientů v souvislosti s výskytem rušivých fockických jevů (62,5 %) a nespokojenost pacientů jako důsledek nevhodné implantace víceohniskové NOČ osobám s nerealistickým očekáváním (25,0 %).

Ke snížení rizika vzniku příčin vedoucích k explantaci NOČ lze v obecné rovině jmenovat především nekomplikovaný průběh operace, přesnou biometrii, stanovení optimální dioptrické mohutnosti čočky a výběr vhodného typu čočky s ohledem na oční nález a zrakové preference pacienta. Exaktně provedená biometrie a určení optimální dioptrické síly implantované NOČ se jeví jako zásadní z pohledu spokojenosti pacienta s pooperačním refrakčním výsledkem jak u monofokálních, tak u multifokálních NOČ. V případě implantace multifokálních čoček je na místě akcentovat výběr vhodného kandidáta s ohledem na zrakové preference a očekávání pacienta. Nedílnou součástí procesu směřujícího k pooperační spokojenosti pacienta je i čas věnovaný edukaci pacienta s poukazem nejen na výhody navrhovaného řešení, ale na jeho negativa, omezení či možné komplikace. K profesionálnímu přístupu patří i ubezpečení se, že pacient chápe léčebnou proceduru a rozumí tomu, jaké bude mít po operaci vidění.

Správný výběr pacienta, dostatečná edukace pacienta před operací, dobře provedená operace katarakty, přesně provedená biometrie, správná indikace čočky individuálně podle očního nálezu, zrakových preferencí a s ohledem na očekávání pacienta a materiál nitrooční čočky patří mezi nejdůležitější faktory, které mohou minimalizovat riziko komplikací vedoucích k explantaci nitrooční čočky.

## LITERATURA

1. **Alió JL, Plaza-Puche AB, Piñero DP, Javaloy J, Ayala MJ.:** J Cataract Refract Surg, 2011; 37:1605–14.
2. **Auffarth GU, Wilcox M, Sims JCR, McCabe C, Wesendahl TA, Apple DJ.:** Analysis of 100 explanted one-piece and three-piece silicone intraocular lenses. Ophthalmology, 1995; 102:1144–1150.
3. **Connors R III, Boseman P III, Olson RJ.:** Accuracy and reproducibility of biometry using partial coherence interferometry. J Cataract Refract Surg, 2002; 28:235–238.
4. **Erie JC, Bandhauer MH, McLaren JW.:** Analysis of postoperative glare and intraocular lens design. J Cataract Refract Surg, 2001; 27:614–621.
5. **Farbowitz MA, Zabriskie NA, Crandall AS, Olson RJ, Miller KM.:** Visual complaints associated with the AcrySof acrylic intraocular lens. J Cataract Refract Surg, 2000; 26:1339–1345.
6. **Franchini A, Zamma Gallarati B, Vaccari E.:** Computerized analysis of the effects of intraocular lens edge design on the quality of vision in pseudophakic patients. J Cataract Refract Surg, 2003; 29:342–347.
7. **Holladay JT, Lang A, Portney V.:** Analysis of edge glare phenomena in intraocular lens edge designs. J Cataract Refract Surg, 1999; 25:748–752.
8. **Kuchynka, P.:** Čočka in Kuchynka, P.: Oční lékařství, Grada Publishing, a.s. 2007, s. 372-426.
9. **Leaming DV.:** Practice styles and preferences of ASCRS members - 2003 survey. J Cataract Refract Surg, 2004; 30:892–900.
10. **Mamalis N.:** Complications of foldable intraocular lenses requiring explantation or secondary intervention - 1998 survey. J Cataract Refract Surg, 2000; 26:766–772.
11. **Mamalis N, Spencer TS.:** Complications of foldable intraocular lenses requiring explantation or secondary intervention - 2000 survey update. J Cataract Refract Surg, 2001; 27:1310–1317.
12. **Mamalis N.:** Complications of foldable intraocular lenses requiring explantation or secondary intervention - 2001 survey. J Cataract Refract Surg, 2002; 28:2193–2201.
13. **Mamalis N, Davis B, Nilson CD, Hickman MS, LeBoyer RM.:** Complications of foldable intraocular lenses requiring explantation or secondary intervention - 2003 survey update. J Cataract Refract Surg, 2004; 30:2209–2218.
14. **Mamalis N, Brubaker J, Davis D, Espandar L, Werner L.:** J Cataract Refract Surg, 2008; 34:1584–91.
15. **McAlinden C, Moore JE.:** J Cataract Refract Surg, 2011; 37:441–5.
16. **Packer M, Fine IH, Hoffman RS, Coffman PG, Brown LK.:** Immersion A-scan compared with partial coherence interferometry: outcomes analysis. J Cataract Refract Surg, 2002; 28:239–242.
17. **Sinskey RM, Amin P, Stoppel JO.:** J Cataract Refract Surg, 1993; 19: 68–71.
18. **Subramaniam S, Tuft SJ.:** Early decentration of plate-haptic silicone intraocular lenses. J Cataract Refract Surg, 2001; 27: 330–332.
19. **Werner L.:** Causes of intraocular lens opacification or discoloration. J Cataract Refract Surg, 2007; 33: 713–726.
20. **Whiteside SB, Apple DJ, Peng Q, et al.:** Fixation elements on plate intraocular lens: large positioning holes to improve security of capsular fixation. Ophthalmology, 1998; 105: 837–842.