

CHIRURGICKÁ LIEČBA IDIOPATICKEJ DIERY MAKULY

NAŠE SKÚSENOSTI

Jančo L., Vida R., Bartoš M.,
Villémová K.

II. očná klinika SZU, FNŠP F.D. Roosevelta,
Banská Bystrica,
MUDr. Marta Ondrejková, PhD.

Práca bola odprezentovaná vo forme prednášky počas XVIII. výročného kongresu SOS v Martine 20. októbra 2012

SÚHRN

Cieľ: Cieľom práce je vyhodnotiť výsledky chirurgickej liečby idiopatickej diery makuly (IDM) technikou pars plana vitrektómie (PPV) s odstránením (peelingom) membrana limitans interna (MLI) a vnútroočnou tamponádou zriedeným expanzným plynom.

Materiál a metódika: Do retrospektívnej štúdie bolo zaradených 100 očí 96 pacientov (10 mužov a 86 žien) s diagnózou IDM, ktorých sme operovali na II. Očnej klinike SZU v Banskej Bystrici od augusta 2008 do augusta 2012. Vek pacientov bol od 48 do 86 rokov, priemerne 69,3 rokov. Priemerná doba sledovania bola 39,2 mesiacov. U všetkých pacientov bola vykonaná pars plana vitrektómia (PPV) s odstránením membrana limitans interna (MLI). Vnútroočnú tamponádu vzduchom sme zvolili 1-krát, 16 % SF6 84-krát a 12 % C3F8 15-krát.

Výsledky: Anatomickú úspešnosť operácie sme vyhodnotili pomocou OCT vyšetrenia. Prehojených (uzatvorených) dier makuly bolo po primárnej operácii 92 (92 %). U šiestich pacientov (6 %) sme pristúpili k reoperácii – revitrektómii s tamponádou plynom (SF6 2x, C3F8 4x). Po reoperáciách bola výsledná anatomická úspešnosť chirurgickej intervencie v celom našom súbore 97 %. Funkčný efekt sme sledovali na Snellenových optotypoch. Zlepšenie najlepšej korigovanej zrakovkej ostrosti (NKZO) sme zaznamenali u 85 očí (85 %), bez zmeny bolo 11 očí (11 %) a zhoršenie u 4 očí (4 %). Zlepšenie NKZO bolo nasledujúce: o 1 riadok 18 očí, o 2 riadky 20 očí, o 3 riadky 18 očí, o 4 riadky 11 očí, o 5 a viac riadkov u 18 očí.

Záver: Pars plana vitrektómia s peelingom MLI a tamponádou plynom predstavuje vysoko efektívnu a bezpečnú chirurgickú liečbu idiopatickej diery makuly.

Kľúčové slová: idiopatická diera makuly, pars plana vitrektómia, expanzný plyn.

SUMMARY

Surgical Treatment of the Idiopathic Macular Hole – our Experience

Aim: To evaluate the results of the idiopathic macular hole (IDM) surgical treatment. Surgery included pars plana vitrectomy (PPV) with the removal (peeling) of internal limiting membrane (ILM) and intraocular tamponade with a diluted expanding gas.

Material and Methods: A retrospective study included 100 eyes of 96 patients (10 men and 86 women) with IDM, that were operated at II. Eye Clinic SZU in Banská Bystrica from August 2008 to August 2012. Patients age ranged from 48 to 86 years, average 69.3 years. Mean follow-up time was 39.2 months. All patients underwent PPV with the ILM peeling. Intraocular air tamponade was used in 1 case, 16 % SF6 84-times and 12 % C3F8 15 times.

Results: Anatomical success of the operation was evaluated with OCT examination. After primary operation there were 92 (92 %) closed macular holes in our study. In 6 patients (6 %), we decided to reoperate with gas tamponade (SF6 2-times, C3F8 4 times). After the reoperations final anatomical success in our study was 97 eyes (97 %). Functional results we examined with Snellen. Improved best corrected visual acuity (BCVA) was observed in 85 eyes (85 %), no changes in 11 eyes (11 %), and deterioration in 4 eyes (4 %). Improvement in vision was following: 1 line – 18 eyes, 2 lines – 20 eyes, 3 lines – 18 eyes, 4 lines – 11 eyes, 5 or more lines in 18 eyes.

Conclusion: Pars plana vitrectomy with ILM peeling and gas tamponade is highly effective and safe treatment of idiopathic macular hole.

Key words: idiopathic macular hole, pars plana vitrectomy, expanding gas.

Čes. a slov. Oftal., 69, 2013, No. 3, p. 102–105

✉ Do redakcie doručeno dne 24. 4. 2013

✍ Do tisku prijato dne 15. 7. 2013

MUDr. Ladislav Jančo, FEBO

zástupca prednostu II. očnej kliniky
SZU FNŠP F.D. Roosevelta
Banská Bystrica
mail: ljanco@nspbb.sk

ÚVOD

Idiopatická diera makuly sa považovala do 90. rokov minulého storočia za neliečiteľnú. Objavili sa však správy o zlepšení

zrakovkej ostrosti po laserovej fotokoagulácii – Schocket v r.1988 (14).

Prvé správy o použití plynov bez vitrektómie pri diere makuly sa objavili v jej spojitosti s odlúpením sietnice (12). Kroll a kol. (11) indikovali vitrektómiu v týchto prípadoch len po zlyhaní primárnej operácie.

Úspešnosť operácií pri tejto indikácii podľa de Molfetta a spol. (2) kolísala od 61,5 % pri vitreoretinálnej trakcii až po 79,5 %, pokiaľ neboli v makule prítomné žiadne epiretinálne membrány.

Počiatkové správy od Kellyho a Wendela z roku 1991 (5) o výsledkoch pars pla-

na vitrektómie pri idiopatickej diere makuly neboli príliš povzbudzujúce. Zdokonalenie operačnej techniky, zavedenie farbív na farbenie epiretinálnych membrán a membrana limitans interna (MLI), rozšírené použitie techniky odstránenia (peelingu) MLI a použitie vnútroočnej tamponády plynmi alebo silikónovým olejom viedlo k výraznému zlepšeniu pooperačných výsledkov (1, 6, 13).

MATERIÁL A METODIKA

Do retrospektívnej štúdie bolo zahrnutých 100 očí 96 pacientov, ktorí boli na našej klinike operovaní pre IDM medzi augustom 2008 a augustom 2012. V súbore sme mali 10 mužov a 86 žien vo vekovej skupine 48–86 rokov (priemerne 69,3 r.). Sledovacia doba bola 2–60 mesiacov, priemerne 39,2 mesiaca. Predoperačne bolo 29 očí (29 %) pseudofakických. Predoperačne bolo v našom súbore s IDM 9 očí (9 %) v štádiu Gass 2, 40 očí (40 %) v štádiu Gass 3 a 51 očí (51 %) v štádiu Gass 4 (graf 1). Po stanovení diagnózy na našej vitreoretinálnej ambulancii sa snažíme pacienta zaradiť do operačného programu v horizonte 2–3 týždňov. Všetci pacienti podstúpili PPV pod širokouhlým zobrazovacím systémom s odstránením zadnej kôry sklovca a s dôslednou kontrolou periférnej sietnice. V ďalšom kroku po ofarbení farbivom (membrane blue) peeling MLI v rozsahu 4–5 PD. Po kompletnej tamponáde sietnice vzduchom nasledovala jeho výmena za zriedený plyn. Pooperačne bola 1x ponechaná tamponáda vzduchom, 15x tamponáda 12 % C3F8 (perfluoropropán) a 84x tamponáda 16 % SF₆ (sulfur hexafluorid). Pooperačne bolo doporučené polohovanie dolu tvárou 3–5 dní.

Anatomickej úspešnosti operácie sme vyhodnotili pomocou OCT vyšetrenia (Stratus).

Funkčný efekt sme sledovali na Snellenových optotypoch v intervaloch 1 mesiac, 3 mesiace, 6 a 12 mesiacov a následne v ročných intervaloch.

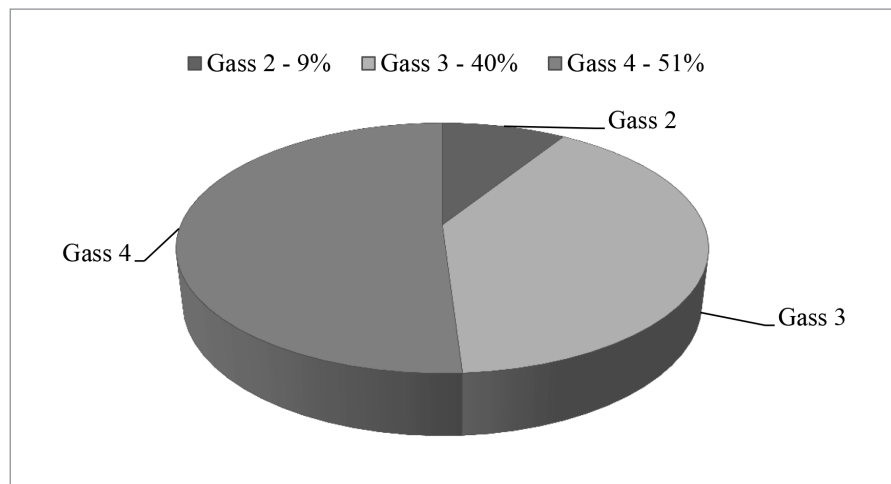
VÝSLEDKY

Po primárnej operácii IDM sme v celom našom súbore dosiahli anatomické uzatvorenie diery makuly u 92 očí (92 %). U 6 očí (6 %) sa pristúpilo k reoperácii (2x s tamponádou SF₆ a 4x tamponádou

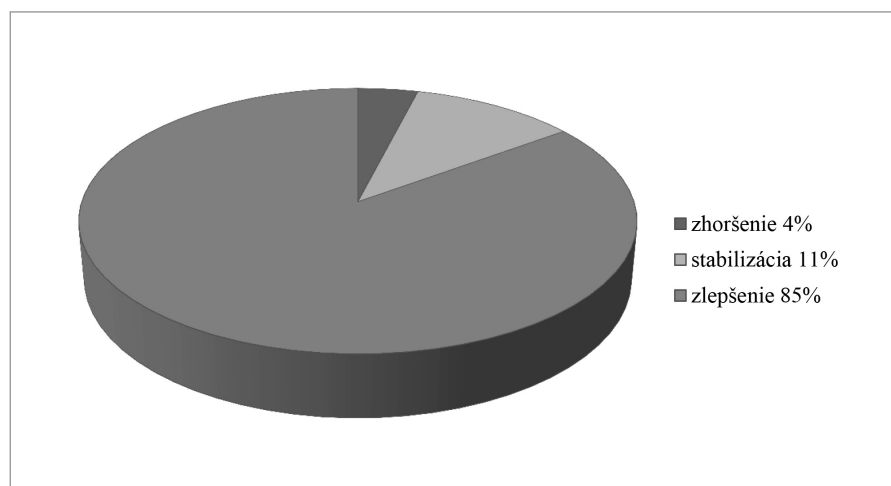
C3F8). Konečná úspešnosť uzatvorenia diery makuly bola v našom súbore po reoperácii 97 očí (97 %).

Vyhodnotili sme aj úspešnosť uzatvorenia IDM podľa štádia ochorenia. V štádiu Gass 2 bola po primárnej operácii úspešnosť uzatvorenia IDM 8 očí (88,9 %), po

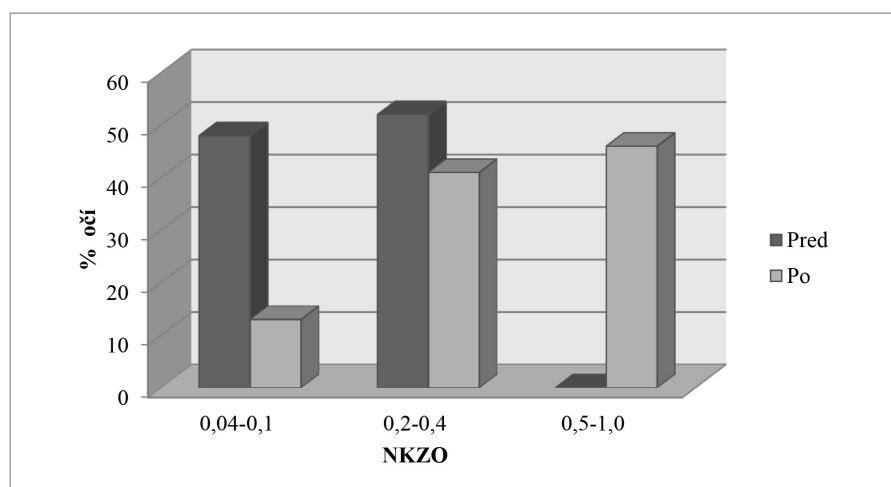
reoperácii 9 očí (100 %). V štádiu Gass 3 bola úspešnosť primárnej operácie u 40 očí (100 %). V štádiu Gass 4 sme dosiahli úspešnosť primárnej operácie u 44 očí (86,3 %), po reoperácii bola v tomto pod-súbore výsledná úspešnosť chirurgickej intervencie 48 očí (94,1 %).



Graf 1. Predoperačné zloženie súboru pacientov podľa štádia ochorenia



Graf 2. Funkčné výsledky – NKZO



Graf 3. NKZO pred a po operácii

Funkčné výsledky sme hodnotili na Snellenových optotypoch. Ku zlepšeniu najlepšej korigovanej zrakové ostrosti došlo u 85 očí (85 %), stabilizáciu videnia sme dosiahli u 11 očí (11 %) a ku zhoršeniu došlo u 4 očí (4 %) (graf 2). Ku zlepšeniu NKZO o 1 riadok Snellenových optotypov došlo u 18 očí, o 2 riadky u 20 očí, o 3 riadky u 18 očí, o 4 riadky u 11 očí, o 5 a viac riadkov u 18 očí.

Predoperačne bolo 48 očí (48 %) s NKZO 0,04–0,1, 52 očí (52 %) malo NKZO v pásme 0,2–0,4. Výslednú NKZO v našom súbore malo v pásme 0,04–0,1 13 očí (13 %), NKZO 0,2–0,4 sme dosiahli u 41 očí (41 %) a NKZO 0,5–1,0 bolo u 46 očí (46 %) (graf 3).

V našom súbore sme zo skorých komplikácií zaznamenali prechodné zvýšenie vnútroočného tlaku u 9 očí (9 %). Z neskorých komplikácií sme 1-krát (1 %) pristúpili k reoperácii pre regmatogénne odlúpenie sietnice už pri uzatvorenej diery makuly s úspešným výsledkom. V celom sledovacom období sme pristúpili u 56 očí k následnej operácii katarakty, vo všetkých prípadoch bez komplikácií. Predstavuje to potrebu operácie katarakty u 78,9 % fakických očí v uvedenom sledovacom období!

DISKUSIA

Predmetom diskusií stále ostávajú prognostické faktory pred operáciou, možné nežiaduce účinky farbív, rozsah potrebného odstránenia MLI, typ tamponády, či a ako dlho polohovať.

Mnohí autori poukazujú, že vývoj zrakových funkcií po anatomicky úspešnej operácii IDM je proces dlhodobý a dynamický (7, 8, 9, 10). Z našich skúseností možno povedať, že rehabilitácia zrakových funkcií môže trvať do 6 až 12 mesiacov. Výrazný vplyv na výsledok operácie má trvanie ochorenia. Z analýzy nášho súboru je zrejmé, že pacienti prichádzajú na vyšetrenie väčšinou v pokročilom štádiu ochorenia (graf 1).

Množstvo publikovaných vedeckých prác je zameraných na hľadanie najvhodnejších

a najúspešnejších operačných techník. Sung Soo Kim a kol. (2008) vo svojej retrospektívnej štúdií (6) porovnávali úspešnosť uzatvorenia idiopatickej diery makuly po PPV s tamponádou 20 % SF6 a 16 % C3F8. V oboch skupinách pacientov dosiahli porovnateľné výsledky. Úspešnosť operácie bola 90 % pri tamponáde SF6 a 91 % pri tamponáde C3F8.

Eckardt v roku 2009 (3) publikoval svoju pilotnú štúdiu, v ktorej pomocou OCT (optická koherentná tomografia), ktoré bolo zavesené na mobilnom ramene, sledoval uzatvorenie diery makuly po pars plana vitrektómii s odstránením MLI a tamponádou vzduchom v polohe dole tvárou. Zistil, že k uzatvoreniu diery makuly došlo prvý deň u 58,3 % očí, druhý deň u 75 % očí a tretí deň u 91,6 % očí. U ostatných očí realizovali revitrektómiu s opakovanou tamponádou vzduchom do 3–5 dní. V súbore dosiahol definitívnu úspešnosť uzatvorenia diery makuly uvedenou operačnou technikou až 97 %.

Christensen a kol. publikovali v roku 2009 (1) výsledky randomizovanej klinickej štúdie, ktorej cieľom bolo vyhodnotiť anatomické a funkčné výsledky pars plana vitrektómie s alebo bez odstránenia MLI pri idiopatickej diere makuly v štádiu Gass 2 a Gass 3. Zistili štatisticky významný rozdiel v uzatvorení diery makuly po odstránení MLI v oboch štádiách ochorenia. Pri štádiu Gass 2 došlo k uzatvoreniu diery makuly po odstránení MLI u 100 % očí, bez odstránenia MLI to bolo u 55 % očí. V štádiu Gass 3 bola úspešnosť uzatvorenia diery makuly po odstránení MLI 89 % pri farbení MLI trypanovou modrou a 91 % pri farbení MLI indocyanínovou zelenou, bez odstránenia MLI došlo k uzatvoreniu makuly u 36 % očí.

Mittra a kol. v roku 2009 (13) publikovali výsledky svojej štúdie, v ktorej sa zamerali na význam dĺžky polohovania pacientov po operácii diery makuly technikou PPV s tamponádou plynom. U 84 % očí bola použitá tamponáda SF6, u 16 % očí C3F8. Peroperačne odstránili MLI u 95 % očí. Vo svojom súbore 56 očí dosiahli po 1 dni polohovania úspešnosť uzatvorenia diery makuly 93 %, po reoperácii s následným polohovaním 1 týž-

deň dosiahli uzatvorenie makuly u 98 % očí. Podľa autorov je preto dostatočná doba polohovania 1 deň po operácii.

V roku 2010 publikovali Tatham a Banerjee (15) výsledky metaanalýzy, v ktorej sledovali význam polohovania pacientov dole tvárou po operácii diery makuly. Do analýzy bolo zahrnutých 9 klinických štúdií, ktoré porovnávali pooperačné výsledky pri polohovaní pacientov 24 hodín a menej, a 5–10 dní. Výsledok metaanalýzy neukázal štatisticky významný rozdiel v úspešnosti uzatvorenia makuly v uvedených dvoch skupinách. Výsledok analýzy však môže byť ovplyvnený kvalitou zahrnutých klinických štúdií. Záverom uvádzajú, že by bolo potrebné urobiť prospektívnu randomizovanú kontrolovanú štúdiu s uvedenou témou.

Karkanová a kol. (4) v r. 2010 publikovali výsledky vyšetrení elektrickej funkcie sietnice pomocou ERG v pooperačnom období po operácii IDM. V krátkom 3-mesačnom sledovacom období pozorovali štatisticky významné zlepšenie funkcie sietnice vo fovee, ale v parafoveolárnej oblasti pozorovali významné zhoršenie funkcie sietnice, ktoré vo veľkej miere korešpondovalo s oblasťou peelingu MLI. Veľmi zaujímavé budú výsledky dlhodobého sledovania.

ZÁVER

Pars plana vitrektómia s peelingom MLI a tamponádou sietnice zriedeným expanzným plynom predstavuje vysoko efektívnu a bezpečnú chirurgickú liečbu idiopatickej diery makuly. Z analýzy nášho súboru je zrejmé, že pacienti prichádzajú väčšinou v pokročilých štádiách ochorenia, pri ktorých významne klesá možnosť anatomického aj funkčného zlepšenia. Progresia katarakty v našom sledovacom období po uvedenej operácii poukazuje na význam možnosti plánovania a realizácie kombinovanej operácie katarakty spolu s operáciou diery makuly. Veríme, že sa v budúcnosti stane táto kombinovaná operácia zlatým štandardom v chirurgii diery makuly.

LITERATURA

1. Christensen, U.C., KrNyer, K., Sander, B. et al.: Value of internal limiting membrane peeling in surgery for idiopathic macular hole stage 2 and 3: a randomised clinical trial. In Br J Ophthalmol, 2009; 93, 8: 1005–1015.
2. De Molfetta, V., Arpa, P., Vinciguerra, P. et al.: The treatment of retinal detachment with macular hole in the myopic patient. In NEETENS, A. et al. (ed.) Modern concepts in vitreo-retinal diseases. Antwerp: UIA Press, 1985, p. 301.
3. Eckardt, C.: Macular hole surgery with air tamponade and OCT-based duration of prone positioning. In Retina Today, 2009; 4: 61–63.
4. Karkanová, M., Vlková E., Došková H., Kolář P.: Vliv operace idiopatické maku-

- lární díry s peelingem MLI a plynnou tamponádou na elektrickou funkci sítnice. Čes Slov Oftal, 66; 2010, 2: 84–88.
5. **Kelly, N.E., Wendel, R.T.:** Vitreous surgery for idiopathic macular holes. Results of a pilot study. In Arch Ophthalmol, 109; 5: 654–659.
 6. **Kim, S.S., Smiddy, W.E., Feuer, W.J. et al.:** Outcomes of sulfur hexafluoride (SF₆) versus perfluoropropane (C₃F₈) gas tamponade for macular hole surgery. Retina, 2008; 28, 10: 1408–1415.
 7. **Kolář, P., Vlková, E.:** Dlouhodobé výsledky chirurgického řešení idiopatické makulární díry s peeling vnitřní limitující membrány. Čes Slov Oftalmol, 2006; 1: 34–41.
 8. **Korda, V., Dusová, D., Studnička, J. et al.:** Chirurgické řešení makulární díry. Čes a Slov. Oftal, 2005, 61, 316–320.
 9. **Krásnik, V.:** Chirurgická léčba idiopatickej makulárnej diery. Súborný referát. Čes Oftal, 55, 1999, 6, 377–383.
 10. **Krásnik, V., Štrmeň, P., Javorská, L.:** Dlhodobé sledovanie zrakových funkcií po anatomicky úspešnej chirurgickej liečbe idiopatickej diery makuly. Čes. a slov. Oftal., 57, 2001, No.2, s. 80-87.
 11. **Kroll, P., Busse, H., Berg, P. et al.:** 1985. Intraokuläre Therapie makulalochbedingter Netzhautveränderungen. In Klin Monatsbl Augenheilkd, 1985; 187, 6: 499–502.
 12. **Landers, M.B., Yamanashi, B.S.:** The treatment of retinal detachments secondary to macular holes. In South Med J, 1973; 137, 12: 1–4.
 13. **Mittra, R.A., Kim J.E., Han, D.P. et al.:** Sustained postoperative face-down positioning is unnecessary for successful macular hole surgery. In Br J Ophthalmol, 2009; 93, 5, 664–666.
 14. **Schocket, S.S. - Lakhampal, V. - Miao, X.P. et al.:** Laser treatment of macular holes. In Ophthalmology, 1988, 95, 5, 574–582.
 15. **Tatham, A., Banerjee, S.:** Face-down posturing after macular hole surgery: a meta-analysis. In Br J Ophthalmol, 2010, 94, 5, 626–631.