

# Využití fotodynamické terapie v léčbě myopických neovaskulárních membrán

Vysloužilová D., Kolář P.,  
Matušková V.

Oční klinika LF MU a FN Brno Bohunice,  
přednosta prof. MUDr. E. Vlčková, CSc.

## SOUHRN

Cílem této práce bylo zhodnotit efekt léčby a míru dlouhodobé stabilizace u pacientů s myopickou klasickou chorioidální neovaskulární membránou (CNV), léčených pomocí fotodynamické terapie (PDT) s verteporfinem (Visudyne – Novartis AG, Basel, Switzerland). Efektivitu fotodynamické terapie s verteporfinem jsme na našem pracovišti ověřili na souboru 51 očí (17 mužů, 34 žen) průměrného věku 49,5 roku se subfoveolárně lokalizovanou, převážně klasickou chorioidální neovaskulární membránou v rámci patologické myopie. Průměrná sledovací doba činila 23,7 měsíce ( $\pm 2,3$  měsíce). Pacienti podstoupili během sledovacího období 1–3 sezení fotodynamické terapie (průměrně 1,25 sezení PDT). Průměrná nejlépe korigovaná zraková ostrost (NKZO) před zahájením léčby byla 0,302 (0,65 logMAR), na konci sledovacího období průměrně 0,356 (0,46 log MAR). U 23 % pacientů přetrvávalo zlepšení zrakové ostrosti o více než 5 písmen ETDRS (Early Treatment Diabetic Retinopathy Study) optotypů na konci sledovacího období.

**Klíčová slova:** chorioidální neovaskulární membrána, patologická myopie, fluorescenční angiografie, OCT, fotodynamická terapie s verteporfinem

## SUMMARY

### Photodynamic Therapy with Verteporfin in Treatment of Myopic Neovascular Choroideal Membranes

The aim of this study was to evaluate efficiency and long-term stabilization effect in patients with classic type of myopic chorioidal neovascular membrane (CNV), treated with photodynamic therapy (PDT) with verteporfin (Visudyne – Novartis AG, Basel, Switzerland). We have verified the efficiency of photodynamic therapy with verteporfin in group of 51 eyes (17 men, 34 women), mean age 49,5 years with subfoveal localized predominantly classic neovascular membranes in pathologic myopia. The average follow up period was 23,7 months ( $\pm 2,3$  month). Patients underwent during follow-up period 1 to 3 sessions of photodynamic therapy (PDT average number 1,25 sessions). The average best corrected visual acuity (BCVA) before treatment was 0,302 (0,65 logMAR) and the average BCVA at the end of follow up was 0,356 (0,46 log MAR). The improvement of best corrected visual acuity up to 5 letters on ETDRS (Early Treatment Diabetic Retinopathy Study) charts was observed in 23% of patients at the end of follow up.

**Key words:** photodynamic therapy, chorioideal neovascularisation, pathologic myopia, fluorescein angiography, OCT

Čes. a slov. Oftal., 68, 2012, No. 4, p. 131–134

✉ Do redakce doručeno dne 4. 5. 2012

📄 Do tisku přijato dne 30. 8. 2012

MUDr. Daniela Vysloužilová  
Oční klinika LF MU a FN Brno Bohunice  
Jihlavská 20, 625 00 Brno  
dvyslouzilova@fnbrno.cz

## ÚVOD

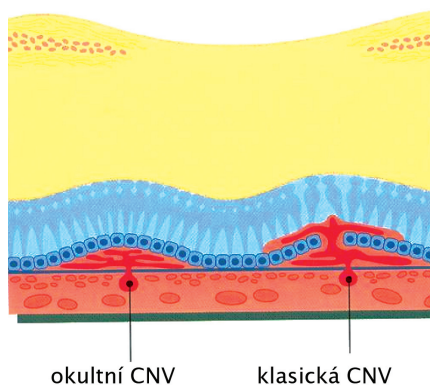
Fotodynamická terapie (PDT) s verteporfinem je dvoufázový, neinvazivní léčebný proces, který spočívá v intravenózní aplikaci verteporfinu a následující intravaskulární aktivaci jeho molekul diodovým laserem. Tímto procesem dojde k selektivní okluzi cév s patologickou cévní stěnou (neovaskularizací). Jedná se o léčbu, využívanou především u pacientů s klasickým typem chorioidální neovaskulární membrány (CNV) u vlhké formy věkem podmíněné makulární degenerace (VPMD) (6,7). Verteporfin je fotosenzibilizující látka, která patří do skupiny benzoporfyrino-

vých derivátů. V první fázi je pacientovi aplikována desetiminutová intravenózní infuze verteporfinu, netoxické, světlem aktivovatelné látky. Za 5 minut po ukončení infuze (tj. 15 minut od začátku léčby) následuje druhá fáze, ve které probíhá aktivace léčiva netermálním diodovým laserem vlnové délky 698 nm. K akumulaci účinné látky v neovaskulární tkáni dojde díky preferenční vazbě verteporfinu k receptorům pro low-density lipoproteinové molekuly (LDL) (1). Tyto receptory ve zvýšené koncentraci obsahují právě endoteliální buňky neovaskularizací, z důvodu zvýšené potřeby LDL receptorů v rychle se dělících buňkách uvnitř neovaskulární tkáně (1). Verteporfin, vázaný uvnitř buňky na strukturu cytoplazmy, je aktivován lase-

rovým paprskem a následně generuje tvorbu volných radikálů a singletního kyslíku. Tyto procesy způsobí v konečném důsledku selektivní mikrotrombotizaci patologických cév, zatímco cévy s normální strukturou stěny zůstávají nedotčeny. Obecně by tato léčebná metoda měla fungovat u všech oftalmologických diagnóz, spojených s tvorbou fokálních neovaskulárních komplexů. Jedná se o myopické CNV, pozánětlivé CNV, CNV vzniklé v rámci makulárních dystrofií (např. m. Best nebo Stargardt), o polypoidní chorioidální vaskulopatii, idiopatické CNV, CNV u angiooid streaks, parafoveolární teleangiektázie, chorioidální hemangiomy, chorioidální metastázy, retinální hamartomy aj.

Patologická myopie je nozologická jednotka, obvykle spojena s progresivní atrofií choriokapilaris. Elongace bulbu vede k alteraci cév a poruchám v oblasti Bruchovy membrány a zvýšenému riziku vzniku chorioidální neovaskularizace (CNV) (5). CNV a s ní spojený edém neuroretiny a hemoragie jsou spolu s centrální atrofií chorioidey nejčastější příčinou poklesu centrální zrakové ostrosti u patologické myopie. Jedná se také o jednu z nejčastějších příčin praktické slepoty pacientů v produktivním věku ve vyspělých zemích.

Klasická chorioidální neovaskulární membrána (CNV) bývá doprovodným nálezem řady retinálních onemocnění, neovaskulární komplex je uložen mezi RPE (retinální pigmentový epitel) a neuroretinou. Na FAG je patrná dobře ohraničená léze, vybarvující se již v časných fázích angiogramu, typ II dle Gasse (obr. 1).



Obr. 1. Typy chorioidálních neovaskulárních membrán dle Gasse

## SOUBOR A METODIKA

Soubor pacientů s myopickou CNV tvořilo 51 očí 51 subjektů, 34 žen a 17 mužů, průměrného věku 49,5 roku, průměrná velikost léze činila 1888 mikrometrů ( $\pm 750 \mu\text{m}$ ). V 5 případech (10 %) se jednalo o pacienta s posledním vidoucím okem. Sledovací doba činila průměrně 23,7 měsíce ( $\pm 2,3$  měsíce). Všichni pacienti dokončili sledovací období v trvání minimálně 18 měsíců. Všechny léze byly charakterizovány jako subfoveolárně lokalizované, predominantně klasické a terapeuticky naivní. Nález byl u všech 51 očí (100 %) provázen edémem neuroretiny a různým stupněm kolaterální hemoragie (maximálně 40 % celkového rozsahu léze).

Průměrný sférický ekvivalent činil  $-10,7 (\pm 4,8 \text{ Dpt})$  (tabulka 1).

Tab. 1.

Sledovací doba	Ø 23,7 měsíce
Soubor	51 očí
Pohlaví	34 žen, 17 mužů
Velikost léze	Ø 1888 $\mu\text{m}$
Počet PDT	Ø 1,25
Vstupní NKZO	Ø 0,302 (0,65 log MAR)
NKZO na konci sledovací doby	Ø 0,356 (0,46 log MAR)
Vstupní CCT	Ø 371 $\mu\text{m}$
CCT na konci sledovací doby	Ø 211 $\mu\text{m}$
Sférický ekvivalent	Ø -10,7 D

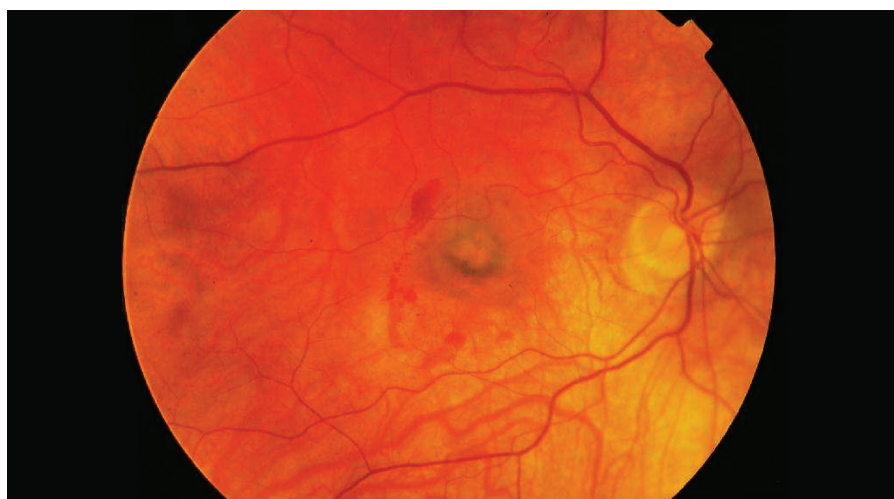Všem subjektům bylo před zákrokem provedeno komplexní oftalmologické vyšetření, které zahrnovalo:

- stanovení hodnoty nejlépe korigované zrakové ostrosti na ETDRS optotypch certifikovanou osobou,
- měření nitroočního tlaku aplanační tonometrií,
- biomikroskopii předního segmentu na štěrbinové lampě Zeiss SL120,
- biomikroskopii zadního segmentu v arteficiální mydriáze na štěrbinové

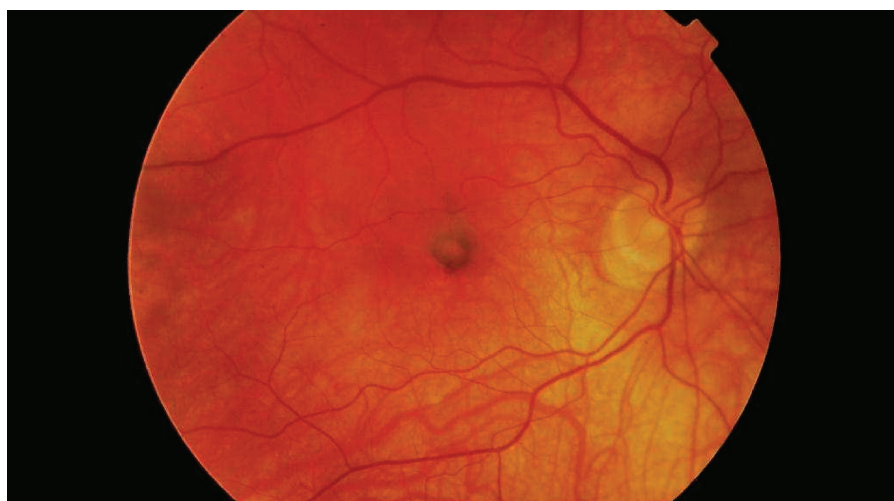lampě Zeiss SL120 s použitím čočky Ocular Instruments +78 a +60D,

- stanovení centrální retinální tloušťky pomocí OCT vyšetření na přístroji Zeiss Stratus III (Fast Macular Map Scan, 6mm Cross Hair Scan),
- fluorescenční angiografii na přístroji Topcon IX s využitím zobrazovacího systému ImageNet 2000.

Stopa laseru byla stanovena individuálně měřením léze pomocí softwaru zobrazovacího systému ImageNet 2000



Obr. 2. Klasická myopická subfoveolární CNV před PDT



Obr. 3. Klasická myopická subfoveolární CNV po PDT

s přidáním kolaterální zóny 1000 $\mu$ m. Protokol provedení PDT byl standardní, bez redukce. Při všech kontrolách bylo vyšetřovací schéma identické. FAG byla opakována, pokud bylo nutno provést další sezení PDT nebo při sporném klinickém a OCT nálezu.

Intervaly kontrolních vyšetření byly 3, 6, 12, 18 a event. 24 měsíců.

Statistické zpracování výsledků bylo provedeno Wilcoxonovým testem, pro statistické zpracování byly decimální hodnoty NKZO konvertovány do hodnot logMAR.

## VÝSLEDKY

Nejlépe korigovaná zraková ostrost vyjádřená v decimální hodnotě byla před provedením PDT průměrně 0,302 (0,65 log MAR), na konci sledovacího období průměrně 0,356 (0,46 log MAR). Jedná se statisticky signifikantní nárůst hodnot NKZO ( $p > 0,005$ ).

U části pacientů (23 %) na konci sledovacího období stále přetrvával zisk minimálně 6,3 písmene ETDRS optotypů (graf 1).

Průměrná tloušťka centrální oblasti makuly měřená na přístroji OCT Stratus III byla před začátkem léčby průměrně 371 mikronů, na konci sledovacího období průměrně 211 mikronů. Tento rozdíl je vysoce statisticky signifikantní ( $p > 0,001$ ).

Za stabilizaci nálezu na konci sledovacího období bylo považováno vymizení intraretinálního edému nebo ablace neuroretiny, kterého bylo dosaženo na konci sledovacího období u všech očí.

Ke stabilizaci nálezu bylo nutno použít průměrně 1,4 sezení PDT, 91 % nutných

opakování léčby bylo provedeno v prvním roce sledování (obr. 2,3).

Na obrázcích 2 a 3 je uveden nález pacienta před PDT a po stabilizaci nálezu.

Závažné lokální ani celkové účinky léčby jsme v našem souboru nezaznamenali. U 1 pacienta (2%) se vyskytla bolest v zádech během intravenózní aplikace verteporfinu, u 13 (26 %) pacientů jsme před zahájením aplikace infuze naměřili zvýšený systémový krevní tlak (maximální hodnota systolického tlaku 155 mmHg a diastolického tlaku 90 mmHg). Lokální komplikace byly pozorovány u 14 pacientů (29 %), u kterých došlo k progresi centrální atrofie RPE.

Ve 12. měsíci došlo k lehkému poklesu hodnot NKZO proti nejlepším dosaženým hodnotám v 6. měsíci, ale dále byla hodnota NKZO stabilní až do konce sledovacího období ( $p > 0,005$ ).

U 23 % pacientů přetrvával na konci sledovacího období průměrný zisk 6,3 písmene ETDRS optotypů.

Pokles průměrných hodnot centrální retinální tloušťky, měřených na OCT v centru fovey oproti vstupnímu měření byl statisticky signifikantní ve 3., 6., 12., 18. měsíci ( $p > 0,001$ ) i event. v 24. měsíci sledování ( $p > 0,005$ ). Retinální tloušťka v centru fovey během sledovacího období prakticky lineárně klesala. Největší pokles jsme pozorovali mezi vstupním vyšetřením a první kontrolou ve 3. měsíci.

91 % opakování PDT bylo indikováno již v prvním roce sledování, což se shoduje s tvrzením Bandella a kol. (2), že četnost reperfuzí CNV v druhém roce léčby dramaticky klesá.

Lepších funkčních výsledků bylo dosaženo u mladších pacientů, menších lézí a pacientů s lepší vstupní NKZO.

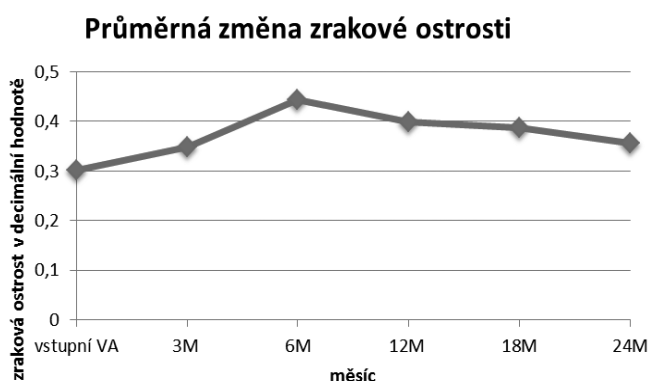
Komplikace během provedení fotodynamické terapie, jako fotosenzitivní reakce, extravazaci látky, dyspnoe, pruritus nebo nauzeu jsme v našem souboru nezaznamenali, u 1 pacienta (2 %) se vyskytla bolest v zádech během intravenózní aplikace, tento nežádoucí účinek je však popisován i v příbalovém letáku léčiva. U 13 (26 %) pacientů jsme před zahájením aplikace infuze naměřili zvýšený systémový krevní tlak, tuto skutečnost připisujeme psychické zátěži před zákrokem. Lokální komplikace byly pozorovány u 14 pacientů (29 %), jednalo se o progresi centrální atrofie RPE. Zde je ovšem otázkou, zda u této skupiny pacientů lze atrofizaci RPE přičítat léčeb-

## DISKUSE

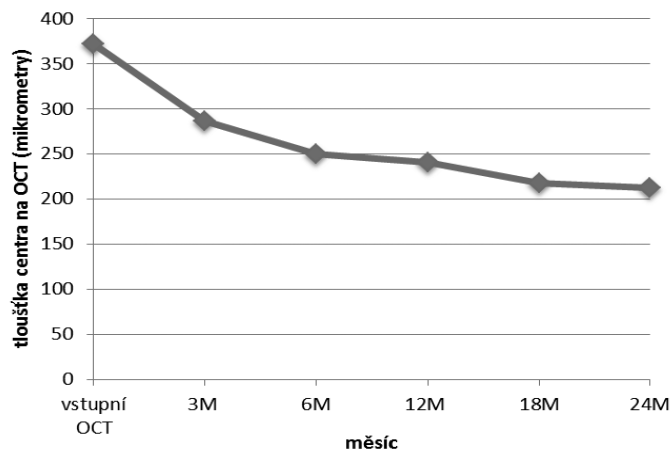
Vznik centrální klasické myopické CNV je spolu s progresí centrální chorioideální atrofie hlavní příčinou poklesu centrální zrakové ostrosti u patologické myopie (8). VIP studie prokázala stabilizační efekt fotodynamické terapie (ztráta méně než 15 písmen ETDRS optotypů) u klasické subfoveolární CNV proti placebo ve 24měsíčním sledovacím období (3). Na našem souboru pacientů byl také prokázán uspokojivý stabilizační efekt PDT na hodnotu NKZO na konci sledovacího období.

Během sledovacího období došlo ke největšímu nárůstu hodnot NKZO mezi vstupní hodnotou a 3. měsícem sledování (průměrně +0,05) ( $p > 0,001$ ) a vstupní hodnotou a 6. měsícem sledování (průměrně +0,14) ( $p > 0,001$ ). Také mezi 3. měsícem a 6. měsícem trend zlepšování NKZO pokračoval (průměrně +0,09) ( $p > 0,001$ ).

### Průměrná změna centrální tloušťky na OCT



Graf 1.



Graf 2.

nému zákroku nebo zda se jedná o přirozený průběh choroby. Ruptura RPE se v našem souboru nevyskytla.

## ZÁVĚR

Fotodynamická terapie s verteporfinem je dle našich zkušeností účinnou

miniinvazivní metodou léčby klasických myopických neovaskulárních chorioidálních membrán. Má potenciál stabilizovat a u čtvrtiny pacientů dokonce zlepšit zrakovou ostrost. Fotodynamická terapie není spojena s rizikem komplikací, plynoucím z procesu nitrooční intervence, což je zejména u skupiny pacientů, kteří mají ve vysokém procentu např. periferní degenerace sítnice, další nespornou výhodou.

I v dnešní době, kdy je fotodynamická terapie na ústupu oproti intravitreálním aplikacím antiVEGF preparátů, má vzhledem ke svému dobrému stabilizačnímu účinku, minimální nutnosti opakování a v neposlední řadě také nižším finančním nákladům (pro pacienta i pro zdravotní pojišťovny) svoje nezanedbatelné místo i v léčbě klasických myopických CNV.

## LITERATURA

1. **Alliston, BA, Protchard, PH, Levy, JG.:** Evidence for low-density lipoprotein receptor-mediated uptake of benzoporphyrin derivate. *Br J Cancer*, 1994; 69: 833–839.
2. **Bandello F, Lanzetta P, Battaglia Parodi M, Ranam Poginuz Z, Saviano S, Ravalico G.:** Photodynamic therapy of subfoveal recurrences after laser photocoagulation of extrafoveal chorioidal neovascularisation in pathologic myopia. *Graefes Arch Clin Exp Ophthalmol*, 2003; 241: 567–570.
3. **Blinder KJ, Blumenkranz MS, Bressler NM, Bressler SB, Donato G, Lewis H, et al.:** Verteporfin therapy in subfoveal choroidal neovascularisation in pathologic myopia: 2-year result of a randomised clinical trial – VIP report no.3. *Ophthalmology* 2003; 110: 667–673.
4. Guidelines for using verteporfin (Visudyne) in photodynamic therapy for choroidal neovascularisation due to age related macular degeneration and other causes: update. *Retina* 2005; 25: 119–134.
5. **Hotchkiss ML, Fine SL.:** Pathologic myopia and chorioidal neovascularisation. *Am J Ophthalmology* 1981, 91, p. 177–183.
6. **Kolář P. a kol.:** Věkem podmíněná makulární degenerace. Praha, Grada, 2008.
7. **Soubrane, G., Kuhn, D., Coscas, G.:** Indications for photodynamic therapy in age-related macular degeneration. *J Fr Ophthalmol*, 2004; 27: 79–80.
8. **Yoshida T, Ohno-Matsui K, Yasuzumi K, Kojima A, Shimada N, Futagami S, et al.:** Myopic choroidal neovascularisation; Ten years follow up. *Ophthalmology*, 2003; 110: 1297–305.