

# Koincidence lokalizace defektů vrstvy junkce IS/OS fotoreceptorů na SD OCT s funkčními poruchami v případě Stargardtovy choroby

## SOUHRN

Uvádíme rozdílné hodnoty zrakových funkcí pravého a levého oka 60letého muže s diagnózou Stargardtovy choroby. Rozdíl ve zrakové ostrosti mezi oběma očima je doprovázen odpovídajícími změnami mfERG. Vysvětlujeme si ho nápadnou shodou s lokalizací defektů původně souvislé vrstvy junkce vnitřních a zevních segmentů fotoreceptorů (IS/OS) zjištěné pomocí HD OCT na pravém i levém oku.

**Klíčová slova:** HD OCT, junkce IS/OS fotoreceptorů, Stargardtova choroba, central retinal dystrophy, multifokální elektroretinografie (mfERG)

## SUMMARY

*The Coincidence of the Junction Layer of Inner and Outer Photoreceptors Segments (IS/OS) Defects Localization on SD OCT and Functional Defects in Case of Stargardt Disease – a Case Report*

Case report of the different visual functions of the right and left eye of 60-years old man with Stargardt disease is presented. The difference in best corrected visual acuity between both eyes is accompanied with corresponding various alteration of the central retinal activity using multifocal electroretinography (mfERG) and asymmetrical defects of the IS/OS photoreceptor junction using HD-OCT.

**Key words:** HD OCT, IS/OS photoreceptors junction, Stargardt disease, central retinal dystrophy, multifocal electroretinography (mfERG)

Čes. a slov. Oftal., 68, 2012, No. 2, p. 84–88

## ÚVOD

Stargardtova choroba (1) je autozomálně-recesivně dědičné onemocnění makuly často sdružené s mutací ABCA4 genu, charakterizované akumulací depozit lipofuscinu v retinálním pigmentovém epitelu (RPE), proto se dobře zobrazuje pomocí neinvazivních metod včetně fundus autofluorescence (FAF) a spektrální optické koherenční tomografie (SD-OCT).

Začíná se objevovat v 1. až 2. decenniu, pak lze očekávat rychlou progresi morfológickou následovanou poruchou zrakových funkcí hlavně nejlépe korigované zrakové ostrosti (NKZO) (11). Při nástupu v 2. až 3. decenniu je progresse výrazně pomalejší. Gomes (5) uvádí možnost autozomálně dominantní dědičnosti v rodinách s onemocněním značně podobným Stargardtově chorobě. Klinické projevy klasické Stargardtovy choroby, event. s fundus flavimaculatus, po-

pisuje Gass (4). Extrémní přítomnost lipofuscinu v buňkách retinálního pigmentového epitelu sítnice nejdřív způsobuje její oranžově červené zbarvení. V makule se mohou začít objevovat zprvu nenápadné žlutavé skvrny. V té době může být nápadnější nález při fluorescenční angiografii (FAG), kde lipofuscin v RPE blokuje fluorescenci cévnatky. Pak vyniká nepravidelně okrouhlé až horizontálně oválné ložisko atrofie RPE v makule, které se projevuje hyperfluorescencí window defektu makuly, nebo její tmavý střed je obkroužen prstencem hyperfluorescence a tvoří obraz „bull's eye“. Původně skvrnitá, postupně splývající atrofie RPE bývá často doprovázena žlutými skvrnami v okolí makuly, které jsou podobné drúzám, ale mají méně kupulovitý tvar, někdy se protahují do délky a obsazují často oblast v okolí cévních arkád. Udáváme diagnózu morbus Stargardt s fundus flavimaculatus, pokud výskyt žlutavých „fleků“ sítnice dokonce překročí oblast temporálních cévních arkád směrem

## KAZUISTIKA

Rencová E., Studnička J., Marák J., Dvořáková H., Langrová H.

Oční klinika FN a LF UK Hradec Králové,  
Přednosta prof. MUDr. Pavel Rozsíval, CSc.,  
FEBO

✉ Do redakce doručeno dne  
29. 2. 2012

✍ Do tisku přijato dne 7. 5. 2012

MUDr. Eva Rencová  
Wolkova 554  
500 02 Hradec Králové  
rencovae@lfhk.cuni.cz

do periférie. Za potvrzení diagnózy pokládáme pro Stargardtovu chorobu při FAG typickou blokádu fluorescence cévnatky uloženým lipofuscinem v RPE – známá dark choroid (8). Jde o oboustranné postižení sítnice. Přítomnost lipofuscinu naopak zvyšuje autofluorescenci fundu (FAF), která chybí v místě defektu RPE.

Zrakové funkce se postupně zhoršují – týká se to hlavně NKZO, ale i barevného vidění, kinetické i statické perimetrie, mikroperimetrie sítnicového centra, zábleskové a multifokální elektroretinografie (mfERG). U našeho nemocného jsme se zaměřili na NKZO a mfERG, tedy funkce centrální oblasti sítnice, protože jsme plánovali ověření možnosti korelace zrakových funkcí s nálezem na spektrální optické koherenční tomografii (OCT), které uvádí Querques (11). Podle jeho práce zhoršení NKZO souvisí se ztenčením centrální tloušťky fovey. Zhang (16) zpřesňuje, že zhoršení NKZO u Stargardtovy choroby koreluje přímo se ztrá-

tou souvislosti vrstvy junkce IS/OS fotoreceptorů. A tento fakt dokazujeme naší kazuistikou.

## NEMOCNÝ A METODIKA

60letý muž, který neměl mezi předky nikoho s dystrofií sítnice, naopak udává dobrý zrak předků do vysokého věku. Nemá potomky. Do 40 let jeho věku neměl žádné obtíže s viděním. V té době začal nosit brýle na blízko, které mu ke čtení oběma očima stačily. Později vyžadoval zesilování korekce, které přestalo stačit na blízko, proto používal hlavně pravé oko. V současné době zjistil zhoršení vidění levého oka na dálku a byl poslán k vyšetření na naši kliniku, kde na dálku s vlastní korekcí +1,0 dosáhne zraku 10/10 pravým okem, levým okem naturálně 10/100 a vlastní korekce +0,5 nejlepší.

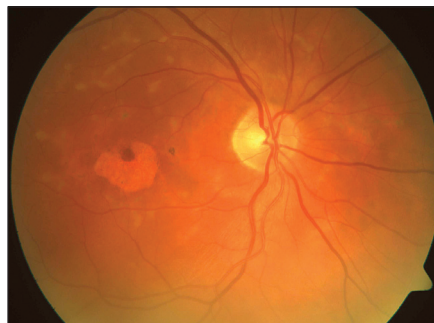
Vyšetřovali jsme nejlépe korigovanou zrakovou ostrost (NKZO) pomocí Early treatment Diabetic Retinopathy Study Group (ETDRS) optotypů, vizus na blízko pomocí klasických Jägrových tabulek. Následovala fundusfotografie funduskamerou FF 450 firmy Zeiss Jena, Germany. Táž firma nám umožnila vyšetření High Density OCT (HD OCT Cirrus – jde o typ spektrálního OCT). Využili jsme pokročilé 5-lines analýzy. Multifokální elektroretinografii (mfERG) jsme provedli na přístroji RETI-port plus mfERG (Roland Consult GmbH, Brandenburg, Německo).

## VÝSLEDKY

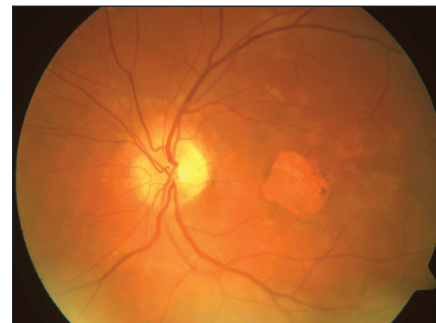Z anamnézy vyplývá, že u našeho pacienta se vznikem subjektivních příznaků choroby po 3. decenniu jde o benignější formu morbus Stargardt.

NKZO pravého oka dosahuje hodnoty 1,0, zatímco levé oko vidí 0,1. S přídatnou korekcí na blízko přečte pravým okem na Jägrových tabulkách č. 2, levým okem č. 13.

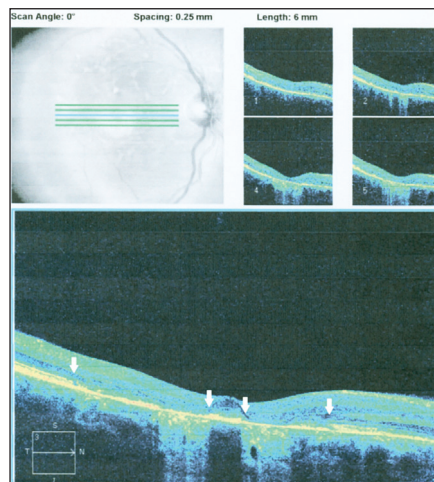
Fundusfotografie levého oka (obr. 1b) odhaluje polygonálně zaokrouhlený defekt retinálního pigmentového epitelu (RPE) v makule s ostrými okraji. Pravé oko také vykazuje nepravidelně okrouhlý defekt RPE v makule, ale právě v centru fovey pravého oka zůstává zbytek retinálního pigmentového epitelu (obr. 1a). Provedené HD OCT odhalilo nápadnou shodu plochy redukce RPE levého oka v makule, kde pozorujeme plošnější foveální depresi a v místě atrofie RPE odpovídající vertikální sloupec hyperreflektivity směřující do cévnatky (obr. 2b). Přesně na na-



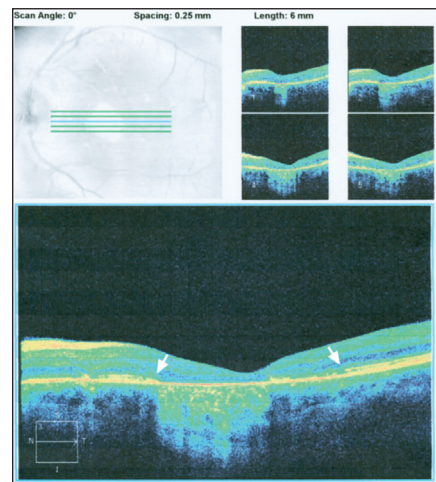
**Obr. 1a. Fundusfotografie pravého oka:** Nepravidelně okrouhlý defekt RPE v makule zachováva ve fovee ostrůvek se zachovalým retinálním pigmentovým epitelem a fotoreceptory. Kolem makuly v centrální krajině roztroušený výskyt malých nevýrazných nepřesně ohraničených žlutavých ložisek



**Obr. 1b. Fundusfotografie levého oka:** Zaobleně polygonální defekt RPE zaujímá plochu makuly včetně jejího centra. Podobě jako vpravo je makula obklopena několika nepravidelně okrouhlými až protáhlými nepřesně ohraničenými žlutavými ložisky v oblasti navnitř od cévních arkád



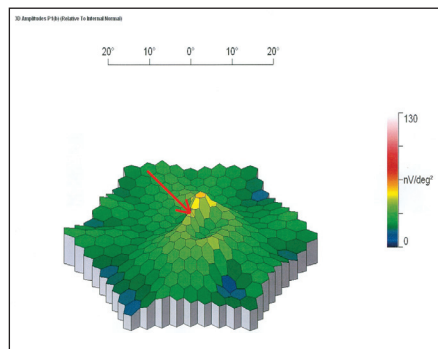
**Obr. 2a. HD OCT pravého oka:** V centru makuly ostrůvek zachovaného RPE a tenké vrstvy junkce IS/OS fotoreceptorů. Na optickém průřezu je oboustranně obklopen atrofii RPE (prozrazuje se vertikálními sloupci hyperreflektivity směřujícími do cévnatky). Tuto oblast atrofie RPE přesahuje defekt junkce IS/OS fotoreceptorů, která leží na retinálním pigmentovém epitelu a má stejnou reflektivitu jako RPE. Začátek a konec defektu junkce IS/OS fotoreceptorů označují šipky, takže vyniká jejich zbytkový ostrůvek v centru makuly



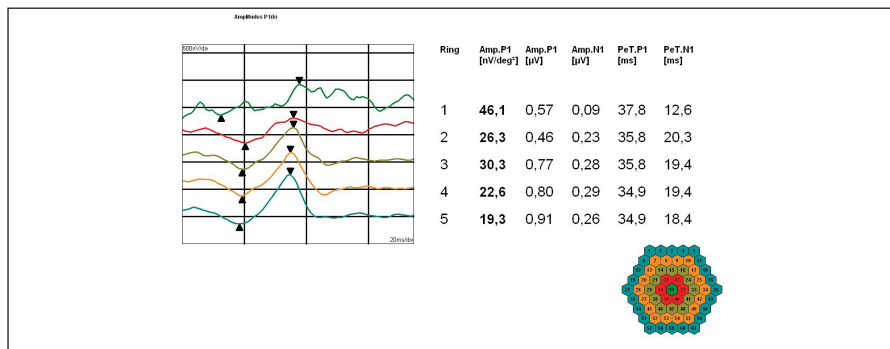
**Obr. 2b. HD OCT levého oka:** Na optickém průřezu plochy makuly je souvislý defekt RPE. V makule chybí vrstva junkce IS/OS fotoreceptorů - okraje jejího defektu označeny šipkami

zálním okraji makuly náhle končí až sem dosahující homogenní vrstva junkce IS/OS fotoreceptorů a začíná zase na druhém konci, kde temporálně přesahuje ukončení extrémní atrofie RPE (konec a opětný začátek pravidelné vrstvy junkce IS/OS fotoreceptorů označují šipky – viz obr. 2b). Pravá sítnice vykazuje podobný nálezní HD OCT, jenomže projevy atrofie RPE ve formě vertikálního sloupce hyperreflektivity mířící k cévnatce jsou dva – obklopují centrální ostrůvek zachovalého RPE s přítomnou vrstvičkou junkce IS/OS fotoreceptorů ležící na jeho povrchu (obr. 2a).

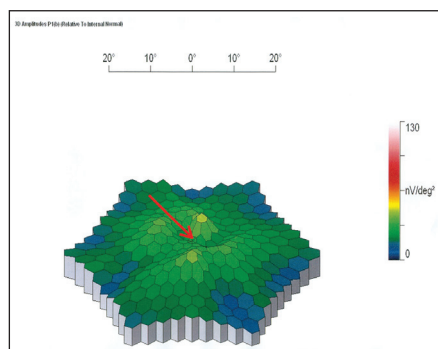
Tento nálezní přesně vysvětluje zachovalou zrakovou ostrost 1,0 v pravém oku na rozdíl od oka levého s poklesem vizu na 0,1. Diagnózu popsané formy centrální dystrofie podporuje nálezní žlutavých neostře ohraničených nepravidelně okrouhlých ložisek v centrální krajině. Výskyt těchto ložisek i v zevní oblasti cévních arkád by znamenalo současnou přítomnost fundus flavimaculatus. Nálezní je doložen i FAG [přítomnost dark chroid] a multifokální elektroretinografii, která prokazuje výraznější snížení aktivity v centrální oblasti sítnice s vymizením foveolární aktivity a snížením parafoveolárních odpovědí na 40 % normy zejména v dolní části makuly vlevo odpovídající lokalizaci defektu RPE (obr. 3c,d) ve srovnání s poklesem aktivity v centrálních 14° sítnice na cca 50 % normy vpravo (obr. 3a,b). Parafoveolární aktivita je opět snížena zejména v dolní části makuly při odpovídající lokalizaci



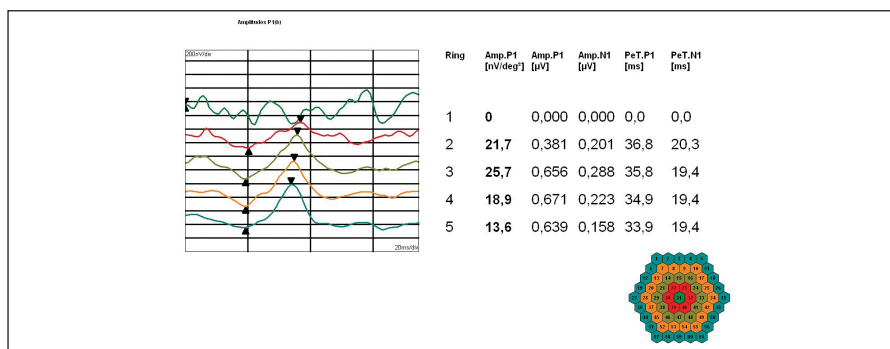
**Obr. 3a. MfERG pravého oka:** Pokles aktivity v centrálních 14° sítnice na 50 % normy ve 3D obrazu s patrným zachováním foveolární odpovědi označené šipkou a snížením parafoveolární aktivity zejména v dolní části makuly odpovídající lokalizaci atrofie RPE. Zevně v oblasti mezi 14° a 30° excentricity je aktivita sítnice normální



**Obr. 3b. MfERG pravého oka:** Amplitudy [nV/deg²] a latence [ms] pozitivního vrcholu P1; shora foveolární aktivita, snížená na 50 % normy, a dále průměrné odpovědi v soustředných kruzích kolem foveoly podle vzrůstající vzdálenosti od centra



**Obr. 3c. MfERG levého oka:** Vymizení foveolární aktivity (šipka) a pokles parafoveolární aktivity v dolní části makuly odpovídající lokalizaci atrofie RPE na 50% normy ve 3D obrazu. Zevně v oblasti mezi 14° a 30° excentricity je aktivita sítnice normální, nižší v porovnání s pravým okem



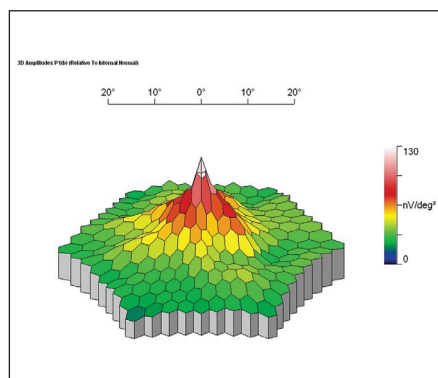
**Obr. 3d. MfERG levého oka:** Amplitudy [nV/deg²] a latence [ms] pozitivního vrcholu P1; shora reziduální foveolární aktivita a dále průměrné odpovědi v soustředných kruzích kolem foveoly podle vzrůstající vzdálenosti od centra

## DISKUSE

Vyšetření NKZO je základní funkční vyšetření dokumentující zrakovou ostrost. Doplnuje je elektroretinografické vyšetření. Klasická elektroretinografie u Stargardtovy choroby změny neprozkazuje, což je jeden z důležitých faktorů v diferenciální diagnostice dystrofií sítnice (4). Proto při postižení makuly vyšetřujeme multifokální ERG. Mf ERG vyšetření je dnes nevyhnutelným specifickým oftalmologickým vyšetřením. Bývá nápomocné k potvrzení objektivní diagnózy, obzvláště u centrálních retinálních dystrofií, ke kterým Stargardtova choroba patří. Je nadstavbovou metodou, kterou je třeba dle Štětínové (15) posuzovat v komplexu ostatních vyšetření. Uvedený mfERG nález našeho nemocného (obr. 3a, 3c) svědčí pro poruchu funkce centrální oblasti sítnice do 14° vpravo na 50 % normy, vlevo je foveolární aktivita jen reziduální a parafoveolární aktivita snížená na 40 % normy. Porucha funkce je tedy výrazně asymetrická s vymizelou foveolární aktivitou vlevo, což je v souladu se zjiště-

nou NKZO a anatomickými abnormalitami popsanými HD-OCT.

V současné době dosáhlo i vyšetření HD OCT takové dokonalosti, že zobrazí defekt ve vrstvě fotoreceptorů, resp. ve spojení vnitřních a zevních segmentů fotoreceptorů (IS/OS) (12). Za normálních okolností tvoří vrstva junkce fotoreceptorů naprosto homogenní rovnou tenkou linií ležící s malou štěrbinkou nad vrstvou retinálního pigmentového epitelu, s níž má přibližně stejnou hyperreflektivitu. Jakékoliv porušení některé z uvedených vlastností může znamenat odchylku od normální kvality spojů vnitřních a zevních segmentů čípků a tyčinek u některého z onemocnění sítnice [takovou poruchu zmiňuje např. Ota (8)]. Querques (13) popisuje a dokumentuje diskontinuitu junkce IS/OS u jiné z makulárních dystrofií – foveomakulární vitelliformní dystrofie. U Stargardtovy choroby ji popsal a přesně dokumentoval už v r. 2009 (12). Lazow (6) podle pořadí ztenčení až ztráty jednotlivých vrstev sítnice na stratus OCT určuje diagnózu jednotlivých typů dystrofií sítnice. U m. Stargardt vyzpozoroval vznik defektu junkce IS/OS fotoreceptorů v předstihu před vznikem defektu RPE. To můžeme ostatně doložit na na-



**Obr. 3e. MfERG pravého oka zdravého probanda:** Normální 3D obraz s maximem v oblasti foveoly a směrem do periferie postupně klesající aktivitou

atrofie RPE. Zevně v oblasti mezi 14° a 30° excentricity je již aktivita sítnice oboustranně normální s nižšími amplitudami vlevo.

Normální 3D obraz mfERG pravého oka je znázorněn na obr. 3e.

šem obr. 2b, kde zóna defektu junkce IS/OS přesahuje šíří defektu RPE. Defekt junkce IS/OS fotoreceptorů můžeme pozorovat i u dalších postižení sítnice. Marmor (7) ho prezentuje jako doporučení vyšetřovat HD OCT při užívání anti-malarik např. v revmatologii, protože projevem plaquenilové toxicity může být právě defekt junkce IS/OS. Ten se v takovém případě stává indikací k vysazení léku. Přesto sítnice zůstává poškozena. Querques (10) se zabývá navíc OCT u retinálních fleků u fundus flavimaculatus sdruženého s morbus Stargardt a uvádí 2 druhy poškození na Stratus OCT: 1. typ jsou malá depozita ve vnitřní části RPE, která spojuje se ztrátou fotoreceptorů a typ 2: malá lineární depozita lokalizovaná na úrovni zevní nukleární vrstvy zjevně separovaná od vrstvy RPE. Možnost poškození zevní nukleární vrstvy a změny v RPE u této choroby a změny v RPE dokumentuje i Samsel (14). Chen (2) vizualizaci junkce IS/OS fotoreceptorů na spektrálním OCT považuje za důkaz přítomnosti čípků v makule a dává je do přímé souvislosti s NKZO. Také Ergun (3) upozornil na korelaci s NKZO v případech Stargardtovy choroby, kde je centrální junkce

IS/OS zachována, ale v jejím okolí jsou parafoveolární defekty. My máme možnost tento rozdílný nálezní foveálního a parafoveálních defektů znázornit na pravém a levém oku nemocného a upozornit na přesnou korelaci s odpovídajícími funkcemi pravého a levého oka (NKZO i mfERG těmto nálezům odpovídají).

Zjistili jsme na levém oku naprosto náhlé zřetelné ukončení vrstvy junkce IS/OS z temporální periferie v celé její tloušťce (viz šipka na obr. 2b), chybění ve fovee a náhlé navázání v normální tloušťce a stupni hyperreflektivity v nazální okraji makuly. Tomu přesně odpovídá pokles zrakové ostrosti na 0,1, zatímco na pravém oku, kde zůstal zbytek ne zcela rovné, ale hyperreflektivní vrstvy IS/OS fotoreceptorů zůstává zraková ostrost 1,0 (obr. 2a). Vymizelá foveolární aktivita levého oka na mfERG (obr. 3c,d) jen podtrhuje význam sledování přítomnosti neporušené vrstvy junkce IS/OS fotoreceptorů. Vyšetření této důležité vrstvy pomocí spektrálního OCT je neinvazivní, přitom dostatečné množství informací poskytující vyšetření spolehlivé i pro stanovení prognózy onemocnění.

Šíře zóny poruchy IS/OS fotorecep-

torů v makule u Stargardtovy choroby téměř koresponduje se zónou absence FAF podle Gomese (5). Autor dokumentuje šíří souvislé absence IS/OS fotoreceptorů, v jejíž centrální oblasti chybí FAF a ve vlastním centru poškození je atrofie RPE. Právě velikost defektu IS/OS fotoreceptorů odpovídá ztrátě čípků a koresponduje s NKZO (2).

## ZÁVĚR

Dystrofie makuly typu Stargardtovy choroby s přidruženým fundus flavimaculatus je oboustranné onemocnění. Degenerace fotoreceptorů nemusí pokračovat striktně souběžně na obou očích. Nejlépe ze všech metod je jeho lokalizace patrná na spektrálním OCT, kde bývá patrné náhlé ukončení původně rovné linie IS/OS fotoreceptorů, která navazuje až v závěru úseku defektu fotoreceptorů. U Stargardtovy choroby odpovídá lokalizace a velikost defektu junkce IS/OS fotoreceptorů nejlépe korigované zrakové ostrosti.

## LITERATURA

1. **Chen, Y., Roorda, A., Duncan, J.L.:** Advances in paging of Stargardt disease. *Adv Exp Med Biol*, 2010; 664: 333–340.
2. **Chen, Y., Ratnam, K., Sundquist, S M. et al.:** Cone photoreceptor abnormalities correlate with vision loss in patients with Stargardt's disease. *Invest. Ophthalmol Vis Sci*, 2011; 52 (6): 3281–3292.
3. **Ergun, E., Hermann, B., Wirtitsch, M. et al.:** Assessment of central visual function in Stargardt's disease /fundus flavimaculatus with ultrahigh – resolution optical coherence tomography. *Invest. Ophthalmol Vis Sci*, 2005; 46 (1): 310–316.
4. **Gass, JDM.:** Stargardt's disease (fundus flavimaculatus). *Stereoscopic atlas of macular diseases*. C.V. Mosby Comp. Washington 1987, Vol. 1, p. 256–259, ISBN 0-8016-1752-9.
5. **Gomes, N I., Greenstein, V C., Carlson, J N.:** A comparison of fundus autofluorescence and retinal structure in patient with Stargardt Disease. *Invest Ophthalmol Vis Sci*, 2009; 50 (8): 3953–3959.
6. **Lazow, MA., Hood, DC., Ramachandran, R. et al.:** Transition zones between healthy and diseased retina in choroideremia (CHM) and Stargardt disease (STGD) as compared to retinitis pigmentosa (RD). *Invest. Ophthalmol Vis Sci*, 2011; 52 (13): 9581–9590.
7. **Marmor:** Revised recommendation on screening for chloroquine & hydroxychloroquine retinopathy. Pdf, Pasadhika 2010: Effects of chronic exposure hydroxychloroquine or chloroquine on inner retinal structures. Pdf. OCT Optovue – odborné informace 2-8-2011.
8. **Ota, M., Tsujikawa A., Ojima Y. et al.:** Retinal sensitivity after resolution of the macular edema associated with retinal vein occlusion. *Graefes Arch Clin Exp Ophthalmol*, 2011; Nov 18 (Apub ahead of print) – PMID: 22095093 [PubMed- as supplied by publisher].
9. **Puech, B., Kostrubiec, B., Hache, J.C. et al.:** Epidemiology and prevalence of hereditary retinal dystrophies in the Northern France. *J Fr Ophthalmol*, 1991; 14 (3): 153–164.
10. **Querques, G., Leveziel, N., Benhamou, N.:** Analysis of retinal flecks in fundus flavimaculatus using optical coherence tomography. *Br. J. Ophthalmol*. 2006; 90 (9): 1157–1162.
11. **Querques, G., Prato, R., Iaculli, C. et al.:** Correlation of visual function impairment and OCT findings in patients with Stargardt disease and fundus flavimaculatus. *Eur J Ophthalmol*, 2008; 18 (2): 239–243.
12. **Querques, G., Prato, R., Coscas, G. et al.:** In vivo visualization of photoreceptor layer and lipofuscin accumulation in Stargardt's disease and fundus flavimaculatus by high resolution spectral-domain optical coherence tomography. *Clin Ophthalmol*, 2009; 3: 693–699.
13. **Querques, G., Forte, R., Querques, L., Massamba, N., Souied, E. H.:** Natural course of adult-onset foveomacular vitelliform dystrophy: a spectral domain optical coherence tomography analysis. *Amer J Ophthalmol*, 2011; 152 (2): 304–313.
14. **Samsel, A., Drobecka-Brydak, E., Brydak-Godowska, J. et al.:** Optical coherence tomography in Stargardt dystrophy. *Klin Oczna*, 2005; 107 (10–12): 668–671.
15. **Štětínová, T., Gerinec, A.:** Diagnostika tapetoretinálních dystrofií pomocí elektrofyziologických vyšetřovacích metod. *Čes a Slov Oftalmol*, 2010; 66 (4): 159–164.
16. **Zhang, ZQ., Zhang, CF., Dong, FT. et al.:** Relationship between central visual acuity and retinal volume of macular fovea accessed by spectral domain optical coherence tomography in Stargardt disease. *Zhonghua Yan Ke Za Zhi*, 2011, 47(7): 628–632.