

Morfologické zmeny predného segmentu oka po operácii katarakty

PŮVODNÍ PRÁCE

Kakoulidis K¹, Černák A.¹,
Černák M.¹

¹Očná klinika SZU a UNB, Bratislava,
prednosta prof. MUDr. Andrej Černák, DrSc.

SÚHRN

Cieľ: Cieľom našej štúdie bolo kvantifikovať zmeny predného segmentu oka po operácii katarakty u rôznych skupín pacientov a aký vplyv majú tieto zmeny na vnútroočný tlak.

Materiál a metodika: Do štúdie bolo zahrnutých 82 očí u 82 pacientov, ktorí boli rozdelení do dvoch skupín. Prvú tvorilo 60 pacientov, ktorí mali len kataraktu, a druhú 22 pacientov, ktorí okrem katarakty mali aj glaukóm s úzkym ulom. Pomocou optickej koherentnej tomografie (OCT) predného segmentu oka, bola hodnotená hĺbka prednej komory a šírka iridokorneálneho uhla ako aj zmeny vnútroočného tlaku (IOP) pred a za 5 týždňov po operácii katarakty.

Výsledky: U všetkých pacientov došlo k prehĺbeniu prednej komory. V prvej skupine, kde bola len katarakta, sa predná komora prehĺbila o 1,4 mm a v skupine s glaukómom o 1,5 mm. Komorový uhol sa otvoril v prvej skupine pri č. 3 z $23,2 \pm 9,5^\circ$ na $35,5 \pm 6,8^\circ$ a pri č. 9 z $23,7 \pm 8,8^\circ$ na $36,4 \pm 7,9^\circ$. V skupine pacientov s glaukómom, pri č. 3 sa uhol prehĺbil z $18,5 \pm 10,0^\circ$ na $31,7 \pm 7,0^\circ$ a pri č. 9 z $20,3 \pm 10,2^\circ$ na $34,6 \pm 7,6^\circ$. Vnútroočný tlak poklesol v skupine s kataraktou zo $14,8 \pm 3,6$ mmHg na $13,3 \pm 2,9$ mmHg a v skupine s glaukómom zo $17,9 \pm 4$ mmHg na $15,9 \pm 3,8$ mmHg. Prehĺbenie prednej komory ako aj otvorenie komorového uhla a poklesu vnútroočného tlaku po operácii katarakty v oboch skupinách sú štatisticky významné $P < 0,001$.

Záver: Operácia katarakty významne prehĺbila prednú komoru, rozšírila iridokorneálny uhol a došlo k poklesu IOP u všetkých pacientov.

Kľúčové slová: operácia katarakty, vnútroočný tlak, hĺbka prednej komory, šírka iridokorneálneho uhla

SUMMARY

Morphologic Changes of Anterior Segment of the Eye after Cataract Surgery

Objectives: The goal of our study was to evaluate the changes of the anterior chamber and how these changes influence the intraocular pressure in patients, with diagnosed cataract only and with patients with cataract and angle closed glaucoma.

Material and methods: In this study 82 eyes in 82 patients were involved, who were divided into two groups. The first one, consists 60 of patients only with cataract and the second one consists 22 of patients with cataract and closed-angle glaucoma. We have measured the depth of the anterior chamber and the width of the iridocorneal angle with the help of anterior chamber optic coherent tomography and the intraocular pressure before and five weeks after the cataract surgery.

Results: Anterior chambers of all patients were deeper after cataract surgery. In the first group, patients only with cataract, the anterior chamber were deeper of 1.4 mm and in the second group the anterior chamber were deeper of 1.5 mm. The iridocorneal angle has opened at 3 o'clock from $23.2 \pm 9.5^\circ$ to $35.5 \pm 6.8^\circ$ and at 9 o'clock from $23.7 \pm 8.8^\circ$ na $36.4 \pm 7.9^\circ$. in the first group. Same changes were evaluate in patients with angle closed glaucoma at 3 o'clock the angle deepened from $18.5 \pm 10.0^\circ$ to $31.7 \pm 7.0^\circ$ and at 9 o'clock from $20.3 \pm 10.2^\circ$ to $34.6 \pm 7.6^\circ$. The values of intraocular pressure decreased from 14.8 ± 3.6 mmHg to 13.3 ± 2.9 mmHg in cataract only group and from 17.9 ± 4 mmHg to 15.9 ± 3.8 mmHg in the second group respectively. The deepening of the anterior chamber and opening of the iridocorneal angle with decreasing of the intraocular pressure after the cataract surgery are statistically significant $P < 0.001$.

Conclusions: Cataract surgery deepen the anterior chamber significantly, it widens the iridocorneal angle and lowers intraocular pressure

Čes. a slov. Oftal., 67, 2011, No. 4, p. 111-114

✉ Do redakce doručeno dne 9. 3. 2011

📄 Do tisku přijato dne 20. 9. 2011

Prof. MUDr. Andrej Černák, DrSc.
Očná klinika SZU a UNB
Nem. sv. Cyrila a Metoda
Antolská 11
851 07 Bratislava
e-mail: andrej.cernak@pe.unb.sk

ÚVOD

Chirurgia katarakty s implantáciou umelej šošovky mení konfiguráciu a parametre predného segmentu oka. Náhradou skalenej šošovky, ktorá má hrúbku približne 4–5 mm, oveľa tenšou umelou šošovkou dochádza k redukcii objemu šošovky a zvýšeniu objemu prednej komory a dutiny sklovca. Tieto zmeny boli vyhodnocované pomocou rôznych metód a poukázali na prehĺbenie prednej komory a rozšírenie iridokorneálneho uhla (1, 4, 7, 8, 10). Optická koherentná tomografia (OCT) predného segmentu je nová zobrazovacia technika, ktorá dovoľuje dvojdimenzionálnu detailnú vizualizáciu predných štruktúr oka. Táto neinvazívna a bezkontaktná vyšetrovacia metóda ponúka rýchlu počítačovú analýzu tomografických rezov rohovky, prednej očnej komory, dúhovky a centrálnej časti šošovky (6, 7, 10).

Účelom práce bolo kvantifikovať zmeny predného segmentu oka po operácii katarakty a aký vplyv majú tieto zmeny na vnútroočný tlak (IOP) u skupiny pacientov, ktorí mali len kataraktu a u pacientov, kde okrem katarakty bol diagnostikovaný aj glaukóm s úzkym uhlom.

MATERIÁL A METODIKA

Táto prospektívna štúdia zahŕňa 82 očí u 82 pacientov. Pacienti boli rozdelení do dvoch súborov. Prvý súbor tvorilo 60 pacientov, ktorí okrem katarakty nemali žiadny iný patologický nález na oku. Druhý súbor tvorilo 22 pacientov, ktorí okrem katarakty boli liečení aj pre glaukóm s úzkym uhlom. Pacienti užívali očné kvapky na zníženie tlaku (monoterapia aj kombinovaná liečba kvapkami). Operáciu katarakty vykonali dvaja skúsení operatéri pomocou fakoemulzifikácie cez rohokový tunel a implantovaná bola ohybná hydrofilná šošovka. Pacienti, u ktorých došlo k nejakej peroperačnej komplikácii (ruptúra puzdra, či prolaps sklovca), neboli do súboru zaradení.

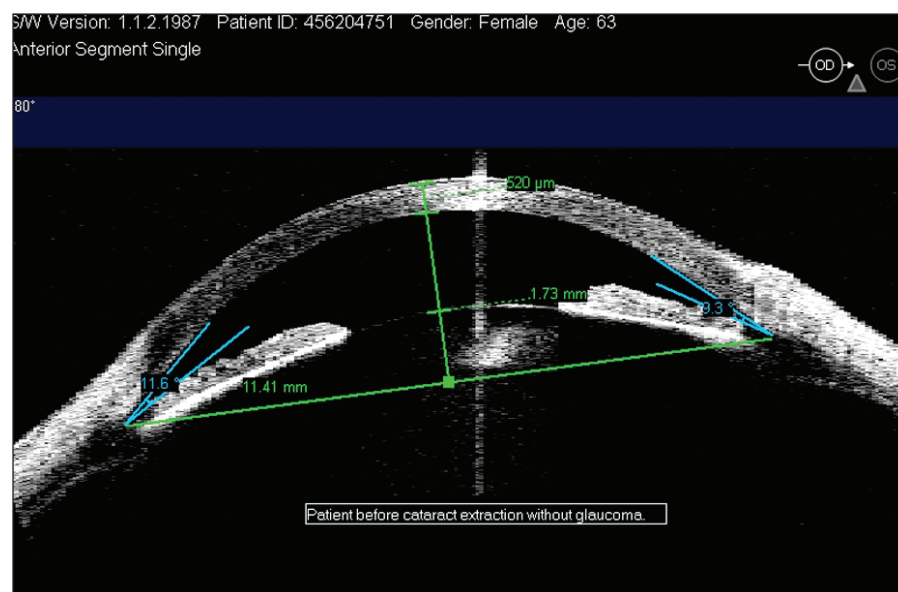
U všetkých pacientov pred operáciou bol vyšetrený vízus, predný segment na štrbinovej lampe, funduskopia a zmeranie vnútroočného tlaku na bezkontaktnom tonometri a OCT vyšetrenie predného segmentu pomocou prístroja Zeiss. Všetky vyšetrenia boli opakované vykonané za 5 týždňov po operácii, v čase keď už pacienti neužívali kortikosteroidnú liečbu. Merania OCT vykonal jeden vyšetrovateľ (KK) bez dilatácie zreničky a za rovnakého osvetlenia miestnosti. U každého pacienta sa vykonalo niekoľko meraní a obrázkov s najlepšou centráciou bol vybratý pre analýzu. Hĺbka pred-

nej komory (ACD) bola hodnotená od endotelu rohovky v centre po predný pól šošovky (obr. 1, 2, 3, 4). Šírka komorového uhla temporálne a nazálne bola nastavená použitím „AC Angle – 180° a AC Angle – 0°“ digitálneho uhlomeru, ktorý je zabudovaný v softvari počítača (obr. 1, 2, 3, 4). Štatistické hodnotenie bolo vykonané pomocou T student's testu v programe Excel.

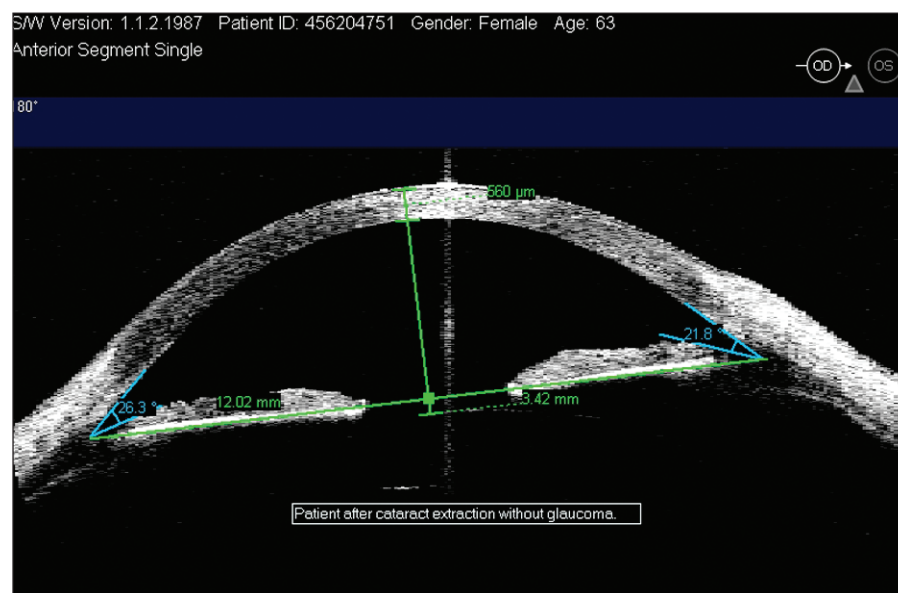
VÝSLEDKY

Priemerný vek pacientov v prvej skupine (len katarakta) bol 71,86 rokov \pm 11,5 a v druhej skupine s glaukómom

71,13 \pm 9,1 rokov. Výsledky neboli štatisticky významné. Priemerná hĺbka prednej komory pred operáciou bola v 1. skupine 3,1 mm \pm 0,3 mm a po operácii sa prehĺbila na 4,5 \pm 0,3 mm. V druhej skupine pacientov s glaukómom bola hĺbka prednej komory pred operáciou 2,9 \pm 0,5 mm a po operácii 4,4 \pm 0,4 mm. V oboch skupinách po operácii došlo k štatisticky významnému prehĺbeniu prednej komory ($p < 0,001$). Šírka iridokorneálneho uhla bola v 1. skupine pred operáciou pri č. 3 v priemere 23,2 \pm 9,5 stupňov, pri č. 9 23,7 \pm 8,8 stupňov. Po operácii sa uhol prehĺbil na 35,5 \pm 6,8° pri č. 3 a 36,47 \pm 7,9° pri č. 9. V skupine pacientov s glaukómom mal pred operáciou uhol pri č. 3 šírku 18,5 \pm 10,0° a pri č. 9 20,3



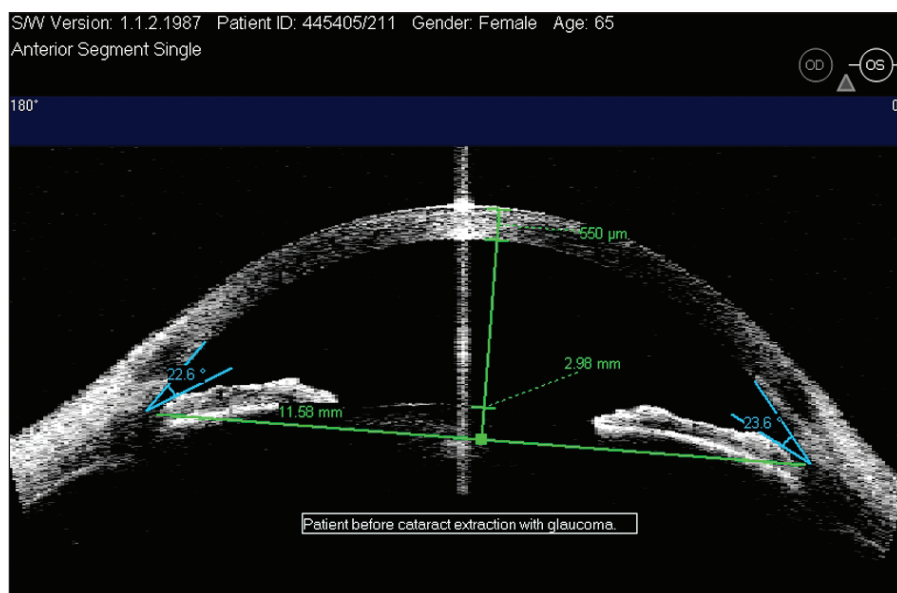
Obr. 1. Hĺbka prednej komory a iridokorneálneho uhla u pacienta pred operáciou katarakty



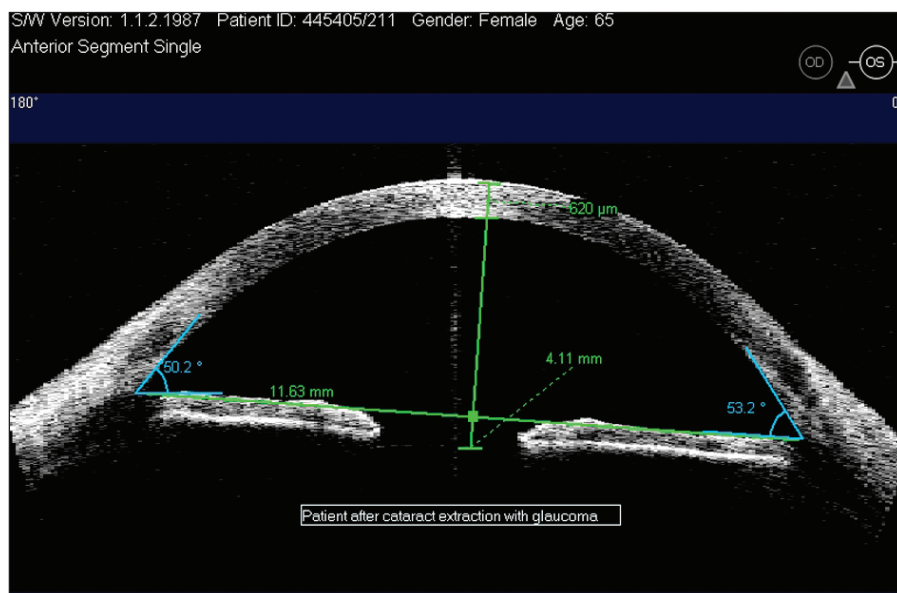
Obr. 2. Ten istý pacient ako na obr. 1 po extrakcii katarakty

Tab. 1. Prehľad výsledkov hĺbky prednej komory, iridokorneálneho uhla a IOP pred a po operácii katarakty

	Pacienti s kataraktou	Pacienti s kataraktou a glaukómom		Štatistická významnosť	
	pred operáciou	po operácii	pred operáciou	po operácii	obe skupiny
Vnútroočný tlak (mmHg)	14,8 ± 3,6	13,3 ± 2,9	17,9 ± 4,0	15,9 ± 3,8	p<0,001
Hĺbka prednej komory (mm)	3,1 ± 0,3	4,5 ± 0,3	2,9 ± 0,5	4,4 ± 0,4	p<0,001
Šírka iridokorneálneho uhla pri č. 3	23,2° ± 9,5°	35,5° ± 6,8°	18,5° ± 10,0°	31,7° ± 7,0°	p<0,001
Šírka iridokorneálneho uhla pri č. 9	23,7° ± 8,8°	36,4° ± 7,9°	20,3° ± 10,2°	34,6° ± 7,6°	p<0,001



Obr. 3. Pacient s kataraktou a glaukómom pred operáciou katarakty



Obr. 4. Ten istý pacient ako obr. 3 po extrakcii katarakty

± 10,2°. Po operácii sa prehĺbil pri č. 3 na 31,7 ± 7,0 stupňa a pri č. 9 na 34,6 ± 7,6 stupňov. Výsledky šírky iridokorneálneho uhla pred a po operácii sú v oboch skupinách štatisticky významné ($p < 0,001$). Vnútroočný tlak pred operáciou bol v 1. skupine 14,8 ±

3,6 mmHg, po operácii 13,3 ± 2,9 mmHg. V 2. skupine bol pred operáciou tlak 17,9 ± 4,0 mmHg a po operácii 15,9 ± 3,8 mmHg. V oboch skupinách došlo k štatisticky významnému poklesu tlaku ($p < 0,001$). Prehľad výsledkov sumariuje tab. 1.

DISKUSIA

Optická koherentná tomografia (OCT) predného segmentu je nová zobrazovacia metóda, ktorá má niekoľko výhod. Bezkontaktné vyšetrenie je pomerne jednoduché, rýchle a dáva dobrý objektívny obraz predného segmentu oka. Dimenzie prednej očnej komory sa stali dôležitými parametrami pre pochopenie patogenezy ochorenia predného segmentu oka (10).

Náhradou skalenej šošovky umelou sa trvale menia morfológické pomery oka. Šošovka v závislosti na veku človeka mení svoje rozmery. U mladších jedincov je hrúbka, t.j. vzdialenosť medzi predným a zadným pólom šošovky, medzi 3,5–4 mm. Vo veku medzi 20–50 rokom sa tento rozmer zväčší na 4,0–4,14 mm a medzi 50–60 rokom je to až 4,77 mm a narastá až na 5 mm vo veku 80–90 rokov. Taktiež diameter šošovky sa mení. U novorodencov je diameter 6–6,5 mm a postupne sa zväčšuje až na 9 mm v dospelosti. Extrakcia skalenej šošovky a jej nahradenie umelou, oveľa tenšou, spôsobuje, že sa v oku zvýšil vohum dutiny oka (prednej komory a sklovca) na úkor vohumu šošovky. Tieto zmeny spôsobia prehĺbenie prednej komory, otvorenie iridokorneálneho uhla, čo pravdepodobne vedie k zlepšeniu odtoku komorového moku a zníženiu vnútroočného tlaku. Na druhej strane zvýšenie vohumu sklovцovej kavity môže viesť k negatívnym následkom (ablácia zadnej sklovцovej membrány a zvýšené riziko ablácie sietnice).

Viacere štúdie (1, 2, 9) dokumentujú zmeny prednej komory a vnútroočného tlaku po operácii katarakty. Je niekoľko vysvetlení na zníženie tlaku. Jedným je, že prehĺbenie a otvorenie komorového uhla zníži rezistenciu odtoku komorovej vody uvoľnením prostaglandínov F2 po operácii (2, 3). Na druhej strane je známe aj zvýšenie tlaku po operácii katarakty. Vo včasnom pooperačnom období môže byť spôsobený ponechaním viskózneho materiálu, ktorý bráni odtoku komorového moku.

Niektorí autori (4) poukázali, že viacere predoperačné faktory ako výška IOP, hĺbka prednej komory, korelujú so

zmenami IOP. Issa (5) zistil, že pokles IOP bol väčší u pacientov, kde pred operáciou boli vyššie tlaky a taktiež redukcia bola väčšia u pacientov, kde pred operáciou bola plytšia predná komora. My sme takúto závislosť nezistili. V skupine pacientov s glaukómom došlo k rovnakému zníženiu tlaku po operácii katarakty ako u pacientov bez glaukómu a teda rozdiel v znížení tlaku nebol štatisticky významný. Podobne sme nezistili významnejšie otvorenie

komorového uhla u skupiny pacientov s glaukómom oproti skupine pacientov bez glaukómu.

ZÁVER

Operácia katarakty mení morfológické pomery v prednom segmente oka. Došlo k prehĺbeniu prednej komory u všetkých

pacientov v priemere o 30 % a u pacientov, ktorí mali glaukóm s úzkym uhlom až o 50 %. Vnútroočný tlak poklesol o 10 %, u pacientov s glaukómom o 11 %. Operácia katarakty u nami vyšetovaných pacientov s glaukómom s úzkym uhlom výrazne normalizovala anatomické pomery predného segmentu, tieto skutočnosti možno využiť pri rozhodovaní o indikácii operácie šošovky pri liečbe tohto typu glaukómu.

LITERATÚRA

1. **Altan C, Bayraktar S, Altan T, Eren H, Yilmaz OF:** Anterior chamber depth, iridocorneal angle width, and intraocular pressure changes after uneventful phacoemulsification in eyes without glaucoma and with open iridocorneal angles. *J Cataract Refract Surg*, 2004; 30: 832–838.
2. **Barak A, Dessatnik H, Ma-Naim T, Ashkenasi I, Neufeld A, Melamed S:** Early postoperative intraocular pressure pattern in glaucomatous and nonglaucomatous patients. *J Cataract Refract Surg*, 1996; 22: 607–611.
3. **Cekic O, Batman C:** Hyposecretion of aqueous; another mechanism for reduced intraocular pressure after phacoemulsification (letter). *J Cataract Refract Surg*, 1998; 24: 574.
4. **Hayashi K, Hayashi H, Nakao F, Hayashi F:** Changes in anterior chamber angle width and depth after intraocular lens implantation in eyes with glaucoma. *Ophthalmology*, 2000; 107: 698–703.
5. **Issa SA, Pacheco J, Mahmood U, Nolan J, Beatty S:** A novel index for predicting intraocular pressure reduction following cataract surgery. *Br J Ophthalmol*, 2005; 89: 543–546.
6. **Kohnen T, Thomala MC, Cichocki M, Strenger A:** Internal anterior chamber diameter using optical coherence tomography compared with white-to-white distance using automated measurements. *J Cataract Refract Surg*, 2006; 32: 1809–1813.
7. **Kucumen RB, Yenerel NM, Gorgun E, Kulacoglu DN, Dinc UA, Alimgil ML:** Anterior segment optical coherence tomography measurement of anterior chamber depth an angle changes after phacoemulsification and intraocular lens implantation. *J Cataract Refract Surg*, 2008; 34: 1694–1698.
8. **Pereira FAS, Cronemberger S:** Ultrasound biomicroscopic study of anterior segment changes after phacoemulsification and foldable intraocular lens implantation. *Ophthalmology*, 2003; 110: 1799–1806.
9. **Shingleton BJ, Gamell LS, O'Donoghue MW, Baylus SL, King R:** Long-term changes in intraocular pressure after clear corneal phacoemulsification: normal patients versus glaucoma suspect and glaucoma patients. *J Cataract Refract Surg*, 199; 25: 885–890.
10. **Yang Kyeung Cho:** Early intraocular pressure and anterior chamber depth changes after phacoemulsification and intraocular lens implantation in nonglaucomatous eyes, Comparison of groups stratified by axial length. *J Cataract Refractive Surg*, 2008; 34: 1104–1109.