

Rekonštrukcia spojkového vaku po enukleácii očného bulbu v minulosti – dva spôsoby chirurgického riešenia

SÚHRN

Cieľ: Autori v článku referujú dva spôsoby riešenia skráteného a deformovaného spojkového vaku po enukleácii bulbu v minulosti.

Metóda: V lokálnej anestéze bola u prvej pacientky na rekonštrukciu spojkového vaku použitá sliznica ústnej dutiny. U druhého pacienta bola aplikovaná amniová membrána a následne urobená korekcia ektropia dolného viečka.

Výsledky: V oboch prípadoch rekonštrukcie spojkového vaku bol dosiahnutý dobrý a trvanlivý kozmetický efekt.

Kľúčové slová: deformovaný spojkový vak, enukleácia bulbu, mukózny transplantát, amniová membrána.

SUMMARY

The Reconstruction of Conjunctival Socket after Enucleation of the Eye in Past – Two Possibilities of Surgical Solution

The aim of article was to describe two possibilities of reconstruction of contracted and deformed conjunctival socket at the patient undergoing enucleation of the eye many years ago.

Method: The free full-thickness mucosa graft was used in local anaesthetic for reconstruction conjunctival socket at the first patient. The amnion membrane was used in the second case with correction of ectropion of lower eyelid.

Results: The good cosmetic and stabile effect was obtained in both cases.

Key words: deformed conjunctival socket, enucleation of eye, mucosal graft, amnion membrane

Čes. a slov. Oftal., 67, 2011, No. 3, p. 97–100

Enukleácia bulbu je riešením závažných zmien, ktoré spôsobujú slepotu a bolesti oka, kde už iný postup nie je možný. Je to mutilujúci výkon, spojený nielen s funkčným, ale aj s kozmetickým defektom. V minulosti bola primárna enukleácia riešením po úrazoch a zápaloch oka a pri vnútroočných nádoroch (5). Dnes je táto operácia využívaná aj na riešenie kozmeticky nevzhľadných slepých očí, čo býva následkom ischemických ochorení alebo komplikácií diabetickéj angiopatie.

Chirurgické odstránenie očného bulbu však nemusí byť posledným chirurgickým výkonom, ktorý pacient potrebuje. Spočiatku vyhovujúci kozmetický efekt s nosením štandardnej kozmetickéj protézy sa môže v priebehu rokov zmeniť následkom atrofických zmien v očnici (pre nedostatok funkcie okohybných svalov, zdvíhača hornej mihalnice a aj krvného obehu). To boli dôvody pre snahy o náhradu očnej gule po enukleácii umelou, zanorenou po-

hyblivou protézou z rôznych materiálov (biokeramické orbitálne implantáty, hydroxyapatit, methylmetacrylát) (4). Väčšina pacientov však podstupuje enukleáciu bulbu bez náhrady a tu s časovým odstupom môžu vzniknúť zmeny, ktoré úplne bránia noseniu protézy, korigujúcej kozmetický defekt.

Pre dobré umiestnenie protézy je nevyhnutná dostatočná veľkosť horného aj dolného spojkového fornixu. Ak z rôznych dôvodov nastane ich postupné zmenšovanie, protéza prestane byť stabilne uložená a jej vypadávanie spôsobuje pacientovi problémy.

Kontraktúry spojkového vaku môžu vzniknúť z viacerých príčin:

1. Kontraktúry vznikajúce priamo pri poškodení oka alebo orbity (pri závažných ischemických ochoreniach, jazvovitých ochoreniach spojovky, pri chemických poleptaniach oka zásadami, pri závažných úrazoch, opakovaných chirurgických výkonoch alebo po liečbe rádiáciou) (8).

PŮVODNÍ PRÁCE

Ilavská M., Kardos L.

Očné oddelenie NsP Sv. Lukáša, a. s., Galanta

✉ Do redakce doručeno dne 18. 2. 2011

✍ Do tisku přijato dne 25. 6. 2011

MUDr. Monika Ilavská
Očné oddelenie
NsP Sv. Lukáša, a s., Galanta
Hodská ul. 373/38
924 22 Galanta
e-mail: monikailavska@atlas.sk

2. Kontraktúry vznikajúce priamo pri chirurgickom výkone – enukleácii očného bulbu (poškodenie orbitálneho tkaniva, krvácanie počas chirurgického výkonu, infekcia).

3. Zmeny spôsobené vrodenými ochoreniami (microftalmus, anoftalmus).

Tieto príčiny postupne vedú k stavu, kedy pacienti nemôžu používať žiadnu vhodnú protézu.

Kontraktúry spojkového vaku spôsobia:

1. zmenšenie objemu spojkového vaku,
2. chýbanie spojovky,
3. deficit objemu aj spojovky (10).

Na tieto príčiny sú zamerané aj chirurgické techniky. Cieľom je dosiahnutie symetrie očných štrbín po aplikácii protézy, pre čo je nevyhnutný adekvátny tvar viečok a dostatočná hĺbka fornixov (1).

1. Objem spojkového vaku možno zväčšiť s použitím autogénneho trans-

plantátu koža – tuk s následnou aplikáciou orbitálnych implantátov (10).

2. Chýbanie spojovky možno nahraďiť mukóznym transplantátom alebo transplantáciou amniovej membrány (AM).

a/ Transplantát bukálnej sliznice v plnej hrúbke sa používa na krytie epiteliálnych defektov, korekciu jazvenia spojovky po trachóme, chemickom poranení alebo pri rekurentnom pterygiu. Pre svoju podobnosť so štruktúrou spojovky sa využíva bukálna sliznica odobratá v plnej hrúbke (vestibulum oris, tvrdé podnebie). Zriedkavo sa však môže objaviť aj mukózna sekrécia zo slzných žliazok transplantátu, ktorá môže pacienta obťažovať (9). V literatúre bolo referované aj experimentálne použitie transplantátu bukálnej sliznice na liečbu suchého oka (3). Odoberá sa väčší transplantát, pre očakávanú kontrakciu transplantátu počas hojenia (10).

b/Transplantácia amniovej membrány je používaná na riešenie epiteliálnych defektov povrchu oka od 50. rokov 20. storočia. AM slúži ako bazálna membrána, po ktorej prerastá epitel. Obsahuje chemické mediátory a cytokíny, ktoré redukujú zápal a stimulujú hojenie. Amniová membrána stimuluje reepitelizáciu, má protizápalový účinok, pôsobí proti tvoreniu hrubých jaziev a nových ciev. Výživu zabezpečuje jednoduchá difúzia, do membrány neprerastajú cievy. Aplikácia AM umožňuje okolitým epiteliálnym bunkám migrovať po membráne a podporuje ich diferenciaciu.

Lyofilizovaná amniová membrána sa používa pri pretrvávajúcich recidivujúcich defektoch rohovky, pri hrozacej perforácii rohovky, pri rekonštrukcii spojovky po operácii nádorov, pri riešení zrástov spojovky po popáleniach alebo jazvovitých ochoreniach spojovky (pemfigus), aj pri komplikáciách po filtrujúcich operáciách glaukómu (12).

Objem aj deficit spojovky možno riešiť aj kožným transplantátom, prišitým k okrajom prítomnej spojovky a spontánnou reepitelizáciou z okolitej spojovky (10).

Každá z týchto techník zapríčiňuje aj chirurgickú traumu a poruchu už existujúceho mikrovaskulárneho tkaniva, čo môže zapríčiniť vznik nových zrástov (13).

V praxi sa môžu vyskytnúť aj kontraktúry spojovkového vaku po enukleácii vykonanej pred 20–30 rokmi. Pravdepodobne ich zapríčiňujú podobné mechanizmy, ktoré sa uplatňujú pri primárnych kontraktúrach, ale vplyv má aj chronické dráždenie samotnou protézou. Čiastočne sa tieto zmeny tvaru spojovkového vaku dajú korigovať tva-

rom protézy, počas rokov sa jej tvar u mnohých pacientov mení. Liečba zápalu, spôsobeného chronickým dráždením môže byť prevenciou ďalšieho skrakovania spojovkového vaku.

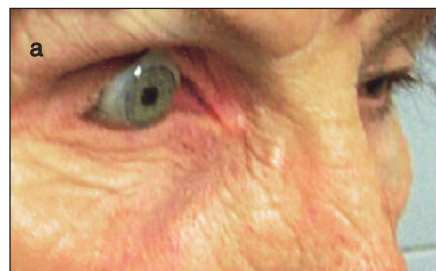
V práci uvádzame riešenie dvoch pacientov, u ktorých prišlo k deformácii spojovkového vaku po niekoľkých desiatročiach od enukleácie očného bulbu.

KAZUISTIKY

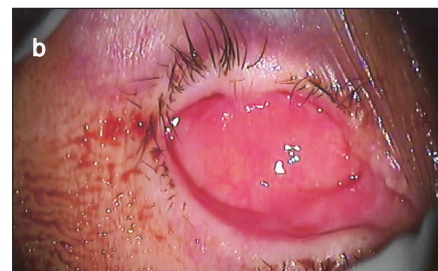V prvom prípade mala 69-ročná pacientka v detstve úraz pravého oka s následnou enukleáciou očného bulbu. Trvale nosila individuálne zhotovenú akrylátovú protézu. Postupne boli vyko-

Pri objektívnom vyšetrení sme zistili zaklivenú protézu v margu horného viečka, (obr.1a) horný fornix bol úplne zaniknutý, dolný spojovkový fornix redukovaný. Spojovkový vak bol výrazne zmenšený, anophthalmus (obr. 1b).

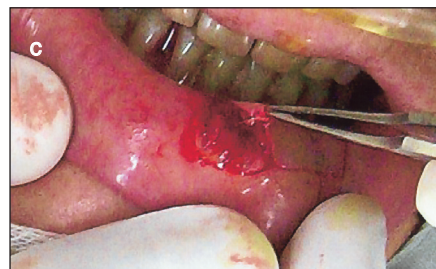Pacientku sme operovali v lokálnej infiltračnej anestéze. Najprv sme odobrali transplantát bukálnej sliznice v oblasti vestibula oris veľkosti 3 x 2 cm (obr. 1v). Sliznicu sme po mobilizácii suturovali jednotlivými rezorbovatelnými stehmi. Následne sme v lokálnej infiltračnej anestéze (mesocain 1% + bupivacain hydrochloridum 0,5% v pomere 1 : 1) pristúpili k rekonštrukcii spojovkového vaku. V mieste plánovaného horného fornixu sme rozrušili zrásty spojovky a vytvorili tak horný fornix. Jednotlivými vstrebateľnými stehmi sme prišli mukóznym transplantátom do vy-



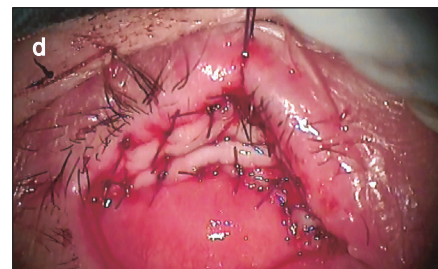
Obr. 1a. Pacient č. 1. Poloha protézy pred operáciou. Protéza zaklivená v hornom viečku



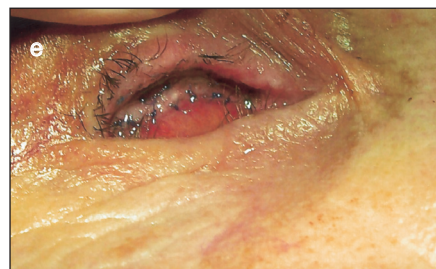
Obr. 1b. Pacient č. 1. Zmeny v spojovkovom vaku – zrásty v hornom fornixe



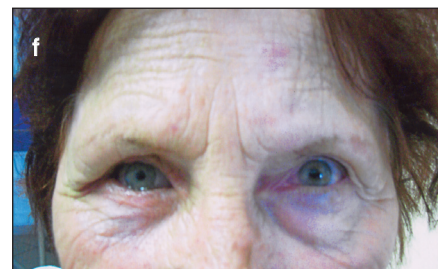Obr. 1c. Pacient č. 1. Odber bukálnej sliznice z vestibulum oris.



Obr. 1d. Pacient č. 1. Bezprostredný pooperačný nález – mukóznym transplantátom všitým do horného fornixu.



Obr. 1e. Pacient č. 1. Stav transplantátu 1 týždeň od operácie



Obr. 1f. Pacient č. 1. Výsledný pooperačný stav 6 mesiacov po operácii

nané úpravy a zmenšovanie protézy. Asi pred 10 rokmi mala robenú úpravu očnej štrbiny pre vypadávanie protézy. U nás bola pacientka vyšetrená v októbri 2009 pre nestabilitu protézy v spojovkovom vaku.

tvoreného priestoru. Na vytvorenie horného fornixu sme do stredu transplantátu prišli 2 jednotlivé stehy (obr. 1d).

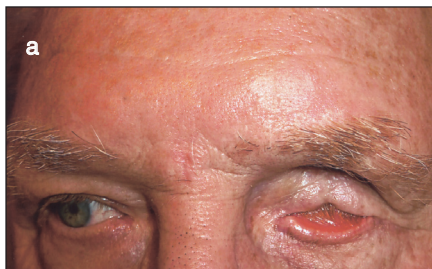V pooperačnom období sme do vytvoreného spojovkového vaku najprv vkladali tzv. „formátor“ - upravenú tva-

rovanú spongióznú hmotu (veľkosť 3 x 2 cm oválneho tvaru), aby sa zabezpečil kontakt transplantátu s tkanivom a ostal vytvorený priestor v hornom fornixe. Po jednom týždni (obr. 1e) sme začali aplikovať do spojkového vaku pôvodnú akrylátovú protézu. Jeden mesiac po zákroku sme opakovane injikovali depotné kortikosteroidy (Diprophos 0,3 ml) do oblasti horného viečka a fornixu, pre jazvenie a zhrubnutie transplantátu. Po aplikácii sa jazvenie výrazne redukovalo a protéza zostáva stabilná v jednoročnom sledovaní (obr. 1f).

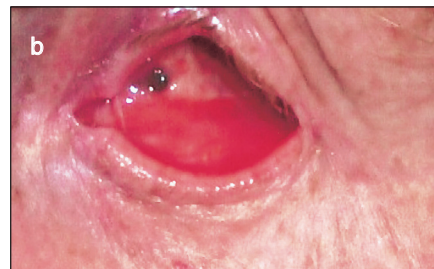
V druhom prípade mal 60-ročný pacient enukleované ľavé oko vo veku 20 rokov po úraze vybuchnutým granátom. Vždy nosil individuálne zhotovenú akrylátovú protézu, ktorú postupne upravovali podľa zmien spojkového vaku. Na našom oddelení bol vyšetrený a následne operovaný v októbri 2010. Pri vstupnom vyšetrení bolo zistené výrazné ektropium dolného viečka s vyrovnáním dolného spojkového fornixu, ktorý bol aj výrazne skráteneý zrastami spojky. Akrylátová protéza sa v spojkovom vaku neudržala. Na hornom viečku v centre bola jazva po úraze ktorá nevýznamne deformovala okraj viečka (obr. 2a, b). Indikovali sme rekonštrukčnú operáciu dolného viečka so zväčšením spojkového vaku lyofilizovanou amniovou membránou.

Pacient bol operovaný v lokálnej infiltračnej anestéze (mesocain 1% + bupivacaine hydrochlorid 0,5% v pomere 1 : 1). Anestetikom bola podkožne aj pod spojovkou infiltrovaná operovaná oblasť. Najprv sme rekonštruovali spojkový vak, pre lepší prehľad v operačnom poli. Následne sme riešili ektropium dolného viečka.

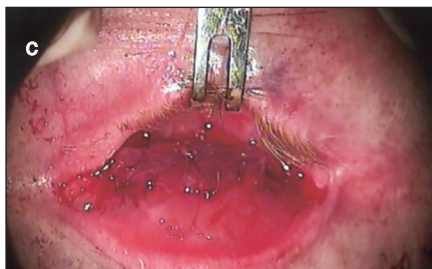Na začiatku sme viedli horizontálnu incíziu spojky v dolnej časti spojkového vaku v dĺžke 2 cm, na oboch koncoch sme ju rozšírili do tvaru písmena V, čím sme získali priestor veľkosti 2 x 1 cm. Do tohto priestoru sme vsíli AM rovnakých rozmerov, epitelom hore jednotlivými vstrebateľnými stehmi Vicryl 6,0. Do centra transplantátu sme umiestnili ešte jeden fixačný steh, aby membrána adherovala k spodine (obr. 2c). Potom sme riešili ektropium dolného viečka modifikovanou operáciou Kuhnt-Szymanowski. Po marginálnom reze sme rozvrstviili viečko na časť povrchovú (koža, sval) a časť vnútornú (spojovka, tarsus). Následne sme nazálne vystrihli časť vnútornej vrstvy, trojuholníkového tvaru veľkosti 4 mm s bázou k margu. Temporálne sme vystrihli trojuholník z povrchovej vrstvy veľkosti 5 mm s bázou k margu. Tarsus a spojovku sme šili jedným marginálnym stehom a 2 jednotlivými stehmi Vicryl 6,0. Kožu sme posunuli temporálne, čím sa zabezpečilo správne postavenie viečka.



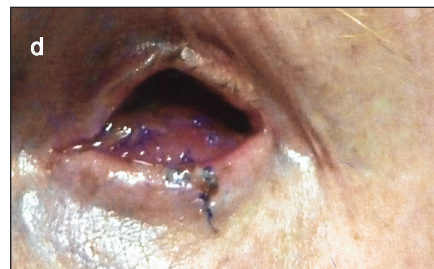Obr. 2a. Prípad č. 2. Predoperačný stav – ektropium dolného viečka, deformovaný spojkový vak



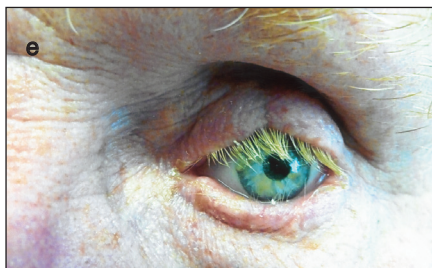
Obr. 2b. Prípad č. 2. Detailný obraz zmien v spojkovom vaku



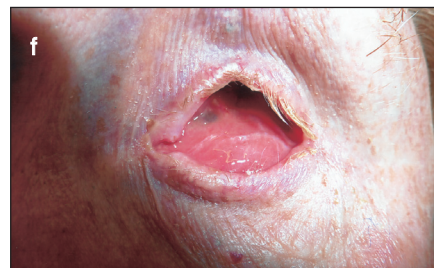Obr. 2c. Prípad č. 2. Amniová membrána vsíťá do vytvoreného priestoru v dolnej časti spojkového vaku



Obr. 2d. Prípad č. 2. Stav transplantátu – amniovej membrány a postavenie dolného viečka 1 týždeň po operácii



Obr. 2e. Prípad č. 2. Stav 6 mesiacov po operácii – postavenie viečka je správne, protéza je stabilizovaná v spojkovom vaku



Obr. 2f. Prípad č. 2. Stav v spojkovom vaku 6 mesiacov po operácii. Zreteľná línia v mieste aplikácie AM

Šili sme jednotlivými stehmi (Silk 5,0). V pooperačnom období sme aplikovali antibiotickú masť.

Na prvý pooperačný deň sme sa pokúsili nasadiť pôvodné protézy pacienta, ale pre neprímeranú veľkosť ani jedna nebola vhodná a naplánovali sme výmenu protézy s časovým odstupom, po zhojení AM a dolného viečka. Spojkový vak sme ponechali bez „formátora“, aby sme sa vyhli tlaku na transplantát (obr. 2d). S odstupom 2 týždňov po vybratí stehov (4 týždne od operácie) sme pacienta odoslali na zhotovenie novej protézy do vytvoreného spojkového vaku. Táto nová protéza ostáva stabilná v 6 mesačnom sledovaní (obr. 2e, f).

DISKUSIA

Individuálne zhotovená akrylátová protéza je vhodným kozmetickým rie-

šením po enukleácii očného bulbu z rôznych príčin. Býva dlhodobo dobre stabilizovaná, ak je dostatočne priestoranný spojkový vak a dobré postavenie viečok. Pri dlhodobom nosení protézy však môže prísť k zmenám, ktoré zapríčinia, že protéza vypadáva, alebo sa vôbec neudrží v spojkovom vaku. Rekonštrukcia spojkového vaku musí byť v každom prípade individuálna, v závislosti na deficite, ktorý má byť korigovaný.

Je referovaných niekoľko spôsobov riešenia kontrahovaného spojkového vaku. V ľahkých prípadoch je vhodná transplantácia amniovej membrány. V stredne závažných sa odporúča použitie mukózneho transplantátu. Ťažké kontraktúry po rádioterapii alebo recidívy si vyžadujú zložitejšie riešenie s využitím transplantácie stopkatých lalokov, niekedy aj osteotómii nadbytočných kostných tkanív (2, 7, 10, 12, 15).

Na našom pracovisku sme v uvedených prípadoch použili 2 rôzne spôsoby riešenia vzniknutého stavu.

V prvom prípade sme riešili deficit objemu v hornej časti spojkového vaku. Transplantát bukálnej sliznice sme vložili do defektu, ktorý vznikol po rozrušení zrastov. Toto riešenie si nevyžaduje dodatočnú reepitelizáciu (13). Transplantát má štruktúru podobnú spojovke, čo znižuje riziko jazvenia a kontraktúr. Klein a kol. referujú výsledky operácie u 24 pacientov, kde vykonávali rekonštrukciu dolného fornixu spojkového vaku. Všetky transplantáty sa zahojili a neboli nutné ďalšie operácie. V pooperačnom období používali „formátor“, vložený do spojkového vaku s následným zošitím viečok 10 dní po operácii (10). Na uzavretie očnej štrbiny možno použiť aj adhezívne lepiace pásky, používané na uzavretie rán namiesto stehu (13). U našej pacientky sa mukózný štep vrátil bez komplikácií a nebola nutná ďalšia operácia. Do vytvoreného spojkového vaku sme vkladali ako „formátor“ spongióznú hmotu (používanú na prenos materiálu na histologické vyšetrenie), ktorá vyplňala spojkový vak, ale zároveň sa mierne prispôbovala. Splnila svoju úlohu pridržať transplantát na svojom mieste a zároveň ho nepoškodzoval tlakom. Každý deň sme tento materiál vymieňali, aby sme predišli infekcii. Zároveň sme mali možnosť denne sledovať vitalitu transplantátu. Po jednom týždni sme začali aplikovať pôvodnú protézu.

V druhom prípade sme riešili nielen

zmenu objemu spojkového vaku, ale aj zmenu postavenia dolného viečka. Na nestabilitu protézy sa viac podieľalo ektropium dolného viečka. V tomto prípade sme na korekciu mierneho deficitu spojovky použili lyofilizovanú amnióvu membránu. Príčinou ektropia boli pravdepodobne vekom podmienené zmeny (horizontálna mäkkosť viečka, atrofia orbitálneho tuku, a dehiscencia retractorov dolného viečka), (6) ktoré spôsobili zväčšenie horizontálnej dĺžky viečka a oslabenie pretarzálny časti musculus orbicularis oculi. Chirurgické riešenie ektropia skrátením horizontálnej dĺžky viečka (8) zabezpečí vytvorenie dolného fornixu, ktorý následne udrží protézu. V tomto prípade sme neaplikovali „formátor“ spojkového vaku, aby nezapríčinil dehiscenciu rany na viečku a nepôsobil tlakovo na AM, čo by ju mohlo poškodiť. AM sa zhojila bez dehiscencie. Podobne ako v práci referovanej Kumarom a kol. sme nepozorovali kontraktúru pri hojení (11). Výhodou tohto postupu bol aj to, že pacient nemal diskomfort v dutine ústnej. Túto výhodu uvádzajú aj iní autori (14).

Aplikácia amnióvej membrány použité v druhom prípade pokladáme za jednoduchšie riešenie z nasledujúcich dôvodov:

1. Materiál transplantátu je tenší, epitelizácia prebieha po jeho povrchu.

2. Po vrastení AM nenastáva kontrakcia transplantátu ani okolitého tkaniva. V tomto prípade nebola potrebná ďalšia aplikácia kortikosteroidov.

3. Pri použití AM nemá pacient diskomfort v dutine ústnej. Po odbere bukálnej sliznice má pacient defekt na sliznici úst, ktorý sa hojí 5–7 dní, čo mu napriek lokálnej aplikácii antiseptických anestetických roztokov prináša určité ťažkosti pri príjme potravy.

4. Po dlhšom čase po transplantácii bukálnej sliznice môže prísť k nadmernej sekrécii mucínu alebo k tvorbe tumorózných mäs v mieste transplantátu.

ZÁVER

Kozmetický efekt korekcie spojkového vaku v prípade jeho deformácie má pre pacienta aj psychologický efekt, zlepšuje jeho kvalitu života. Je na zváženie chirurga, ktorý postup použije v konkrétnom prípade skrátenia alebo deformácie spojkového vaku po enukleácii bulby. Postup musí byť vždy zvolený individuálne vzhľadom na pomery v spojkovom vaku pacienta.

V oboch referovaných prípadoch bol výsledný efekt dobrý a v dlhodobom sledovaní zostáva akrylátová protéza stabilná u oboch pacientov.

LITERATÚRA

- Bosniak, S.L.:** Reconstruction of the anophthalmic socket: state of the art. *Adv Ophthalmic Plastic Reconstr Surg*, 1987; 7: 313–348.
- Bowen Jones, E.J., Nunes, E.:** The outcome of oral mucosal grafts to the orbit: a three and a half-year study. *Br J Plast Surg*, 55, 2002; 2: 100–104.
- Cerrissi, J.O., Belmonte, J.:** Surgical treatment of dry eye syndrome: conjunctival graft of the minor salivary gland. *J Craniofacial Sur*, 15, 2004; 1: 6–10.
- Furdová, A., Oláh, Z., Svetlošáková, Z., Babál, P., Kobzová, D.:** Zanorený pohyblivý orbitálny implantát z metylmetakrylátu „hydron“ – klinický a histopatologický obraz 25 rokov po implantácii. *Čes a Slov Oftal*, 66, 2010; 4: 171–175.
- Furdová, A., Oláh, Z.:** Nádory oka a okolitých štruktúr. Akademické nakladateľstvá CERM, s. r. o., Brno, 2010: 147.
- Heimmel, M.R., Enzer, Yoash R., Hofmann, R.J.:** Entropion – Ectropion: The influence of Axial Globe Projection on Lower Eyelid Malposition. *Ophthalm Plast Reconstr Surg*, 25, 2009; 1: s. 7–9.
- Holck, D.E., Foster, J.A., Dutton, J.J., Dillon, H.D.:** Hard palate mucosal grafts in the treatment of the contracted socket. *Ophthalm Plast Reconstr Surg*, 15, 1999; 3: 202–209.
- Kanski, J.J.:** *Clinical Ophthalmology. The second edition.* Butterworth-Heinemann Ltd, 1989: 491.
- Kitagawa K, Hayasaka S, Matsunou H, Nagaki, Y.:** Presumed Minor Salivary Gland Secretion in a Patient with a History of Oral Mucous Membrane Graft. *Am J Ophthalmol*, 136, 2003; 2: 374–375.
- Klein M, Menneking H, Bier J.:** Reconstruction of the contracted ocular socket with free full-thickness mucosa graft. *Int J Oral Maxillofac Surg*, 29, 2000: 96–98.
- Kumar, S., Suquandhi, P., Arosa, R., Pandey, P.K.:** Amniotic membrane transplantation versus mucous membrane grafting in anophthalmic contracted socket. *Orbit*, 25, 2006; 3: 195–203.
- Mach, R.:** Transplantace amniové membrány – prínos pro léčbu patologického povrchu oka. *Čes a slov Oftamol*, 58, 2002; 5: 335–339.
- Molgat, Y. M., Hurwitz, J.J., Webb, M. C. F.:** Buccal Mucous Membrane-Fat Graft in the Management of the Contracted Socket. *Ophthalm Plast Reconstr Surg*, 9, 1993; 4: 267–272.
- Pooniathalang, A., Preechawat, P., Pomsathid, J.:** Reconstruction of contracted eye socket with amniotic membrane graft. *Ophthalm Plast Reconstr Surg*, 21, 2005; 5: 359–62.
- Tawfik, H.A., Raslan, A.O., Talib, N.:** Surgical management of acquired socket contracture. *Curr Opin Ophthalmology*, 20, 2009; 5: 406–411.