

KAZUISTIKA

Non-arteritická predná ischemická optická neuropatia pri drúzach zrkového nervu

Hauptvogelová M., Šustykevičová Z.

Očná klinika FN, Trenčín, prim. MUDr. Marek Káčerik

SÚHRN

Prezentujeme kazuistiku 45-ročného pacienta s nálezom non-arteritickej prednej ischemickej neuropatie (NAION) asociovanej s drúzami zrkového nervu, v literatúre označovaného ako drusen associated AION (DAION), sprevádzanej náhlou stratou centrálnej zrkovej ostrosti, s trvalými následkami.

Pri nonarteritickom prednom ischemickom syndróme s minimom vaskulárnych faktorov, treba uvažovať o náleze drúz ako novej príčine, pretože môžu byť hlboko uložené, jednostranné a edém TZN nález môže prekryť. Ultrasonografia je najdostupnejším vyšetrením na potvrdenie tejto diagnózy.

Kľúčové slová: drúzy zrkového nervu, NAION, DAION

SUMMARY

Non Arteriitic Anterior Ischemic Optic Neuropathy in Optic Nerve Drusen – A Case Report

A case report of 45 years old patient with non-arteriitic anterior ischemic optic neuropathy (NAION) associated with drusen of the optic nerve, in the literature called as drusen associated AION (DAION), accompanied by sudden central visual loss with constant outcomes is presented. In the non-arteriitic anterior ischemic syndrome with minimum of vascular factors, it is necessary to consider the finding of drusen as possible cause, because they may be deeply located, one-sided, and the optic nerve head edema may conceal the finding. The ultrasound is the most available examination method to confirm this diagnosis.

Key words: optic nerve drusen, non-arteriitic anterior ischemic optic neuropathy, NAION, drusen associated non-arteriitic anterior ischemic optic neuropathy, DAION

Čes. a slov. Oftal., 66, 2010, No. 4, p. 184–187

ÚVOD

Drúzy zrkového nervu sú hyalínne depozity rôznej veľkosti so sklonom ku kalcifikácii, uložené v rozličnej hĺbke prelaminárnej časti optického nervu. Môžu byť idiopatické, ale vznikajú i sekundárne pri chronických obehových poruchách terča, pigmentovej retinopatii a v zvýšenej miere sa vyskytujú pri ochoreniach ako sú angiod streaks a pseudoxanthoma elasticum.

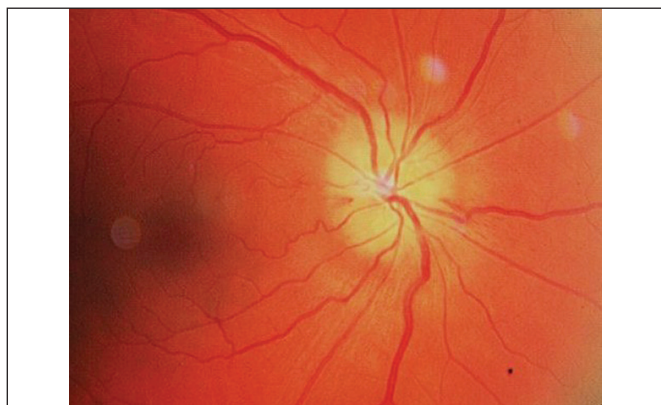
Idiopatické sú pravdepodobne geneticky podmienené, popisuje sa autozomálne dominantná dedičnosť s neúplnou penetranciou. Vyskytujú sa v 0,3–1 % populácie, väčšinou belochoch. V 86 percentách sa vyskytujú na obidvoch očiach (6, 7). Väčšina pacientov s drúzami máva normálnu centrálnu zrkovú ostrosť, avšak 79 % pacientov má poruchu periférneho videnia rozličného stupňa (9). Subjektívnym príznakom môžu a nemusia byť obnubilácie – prechodné zahmlievanie (7). Drúzy znamenajú aj zvýšené riziko vzniku oklúzie vetvy retinálnej vény, oklúzie centrálnej retinálnej vény a non-arteritickej prednej ischemickej optickej neuropatie (NAION) spojenej s edémom terča zrkového nervu (9). Práve takýto prípad sme zaznamenali na našom pracovisku.

MATERIÁL A METODIKA

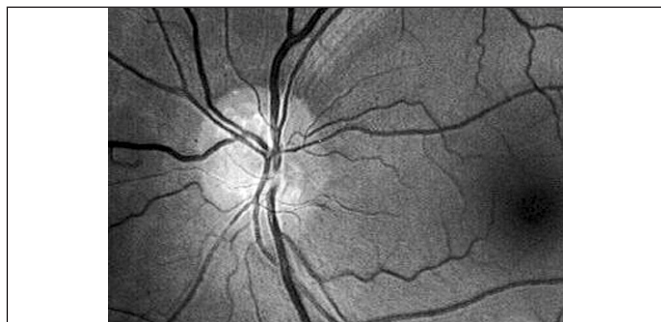Na očné oddelenie v Trenčíne bol prijatý 45-ročný muž so štvordňovou anamnézou zhoršeného videnia na pravé oko. Pravé oko bolo prakticky jediné vidiace (centrálna zrková ostrosť 5/5 s hypermetropickou korekciou v zdravotnej dokumentácii v minulosti), ľavé oko mal amblyopické od detstva. CZO pravého oka pri prijatí je 2 m/50 s korekciou +1,5 sphD 5/50?, vľavo 5/15 s korekciou +1,5 sph 5/10. Na prednom segmente zrenička široká 6mm, len s naznačenou priamou reakciou a výbavnou konsenzuálnou. Na očné pozadí vpravo nález edému papily n. optici s okrajovými hemorágiami (obr. 1), vľavo nález povrchových drúz papily n. optici ohraničenej s girlandovitým okrajom (obr. 2). Drúzy zrkového nervu vpravo potvrdzujeme USG vyšetrením (obr. 3).

Dva roky pred udalosťou bol pacient hospitalizovaný na neurológii v Považskej Bystrici pre pretrvávajúce bolesti hlavy v temporálnej oblasti vľavo, vtedy robené i CT mozgu, EEG a periméter, všetko s normálnym nálezom. Pacient sa liečil na arthritus urica a lumboischialgický syndróm.

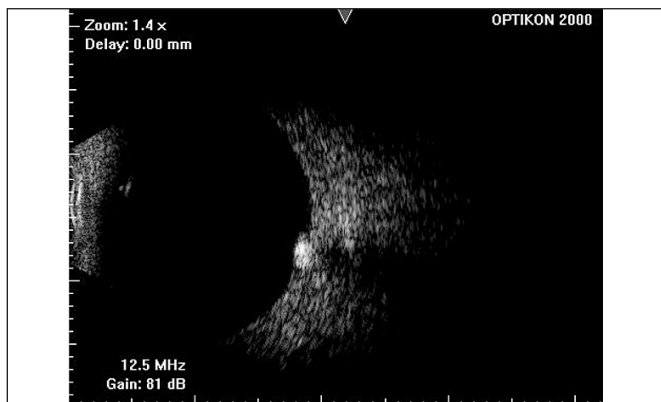
Na perimetri o. dx. zbytkové zorné pole v nazálnej polovici dolu, zmeny zaznamenávame aj vľavo (obr. 4, 5). Neurologické vyšetrenie bez závažnejšieho nálezu, zrkové evokované



Obr. 1. Edém papily zrakového nervu vpravo, najmä v dolnej časti, prekrývajúci oftalmoskopicky viditeľné drúzy



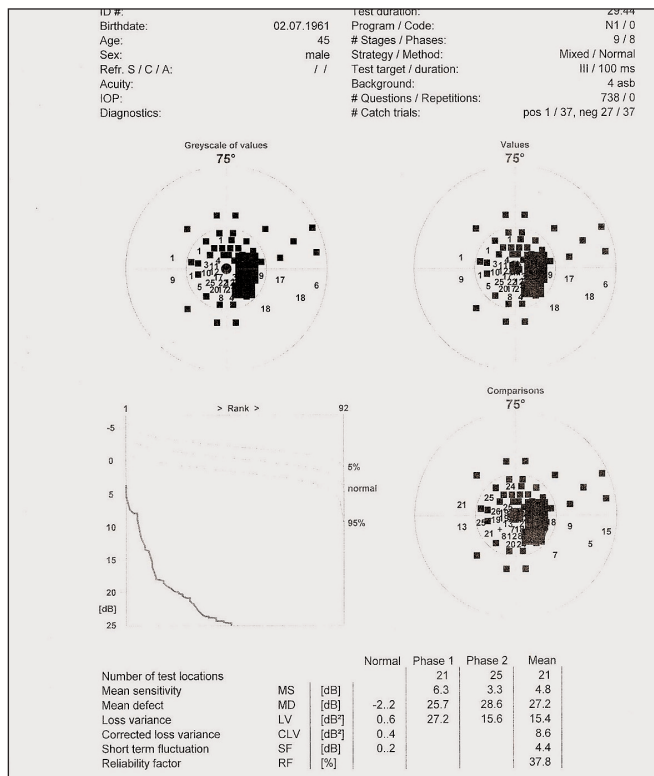
Obr. 2. Povrchovo lokalizované drúzy zrakového nervu ľavého oka, dobre viditeľné na red free fotografií



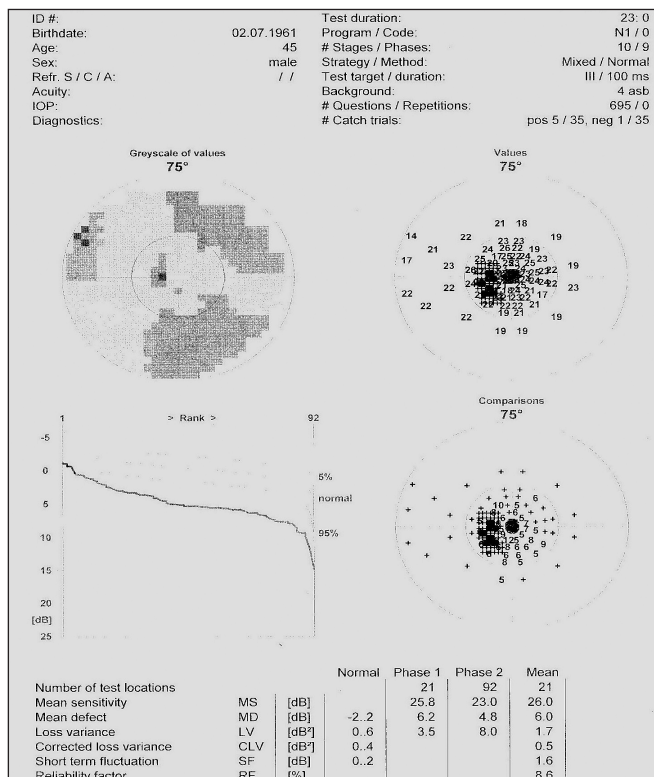
Obr. 3. USG vyšetrenie pravého oka, s typickým nálezom drúz

potenciály vykazujú predĺženú latenciu P100 vpravo, s významnou medzistranovou diferenciou latencie. Realizované CT mozgu bez presvedčivých ložiskových zmien, MR mozgu bez patologického nálezu, doplnené sonografické vyšetrenie extrakraniálnych úsekov karotíd a vertebrálnych artérií s fyziologickým nálezom. Interné vyšetrenie so záverom kardiopulmonálneho nálezu v norme, hyperlipoproteinémie bez liečby. Z laboratórnych vyšetrení realizované: krvný obraz i s diferenciálom, sedimentácia, CRP, ASLO, LATEX, TPHA, fibrinogén, Quick – INR, základné biochemické vyšetrenie. Okrem vyššie zmienenej hyperlipoproteinémie (s-CHOL 5,59 mmol/l, TAG 2,68 mmol/l) a mierne zvýšeného ALT boli uvedené vyšetrenia v norme.

U nás podaná nešpecifická antiedematózna liečba bolus Solumedrol 1000 mg vo fyziologickom roztoku v pomalej infúzii 3 dni, potom prechod na Prednison v celkovej dávke 70 mg a postupné znižovanie. Obdeň podávaný thiamin s vitamínom



Obr. 4. Perimetrické vyšetrenie pravého oka pri prijatí

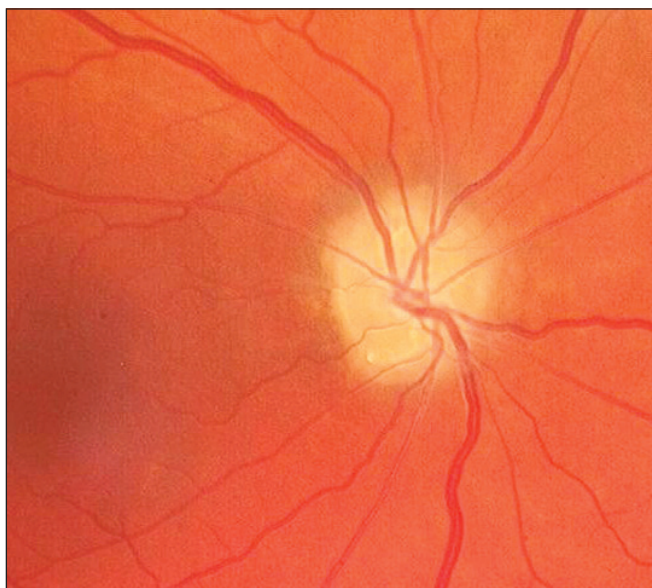


Obr. 5. Perimetrické vyšetrenie ľavého oka pri prijatí

B₁₂ intramuskulárne počas hospitalizácie. Na doporučenie internistu bola zahájená liečba statínmi. Pacient prepustený na 16. deň hospitalizácie s vizusom 2 m/50 nekorigujúc, na očné pozadí sa papila n. optici postupne začína ohraničovať. Zorné pole zostáva zúžené. Na orientáciu ľavým amblyopickým okom si nemôže zvyknúť.

Pacient prichádza na kontrolu na naše pracovisko o 3 roky, kedy dokumentujeme CZO pravého oka 0,75 m/50, ľavé oko 5/30 s kor. +1,5 Dsph, VOT 12/14 mmHg, na pozadí nález vpravo bielej atrofickéj papily s girlandovitým okrajom (obr. 6). Na OCT vrstva nervových vlákien vpravo pod 1 % normatívnej databázy vo všetkých 4 kvadrantoch, vľavo v 1/4 pod 5 % normatívnej databázy (obr. 7). Počítačový periméter vpravo sa nedá realizovať, pacient nedokázal zvládnuť ani Goldmanov periméter veľkou značkou. Vľavo zaznamenávame výrazné zhoršenie, ktoré si však pacient významnejšie neuvedomil (obr. 8).

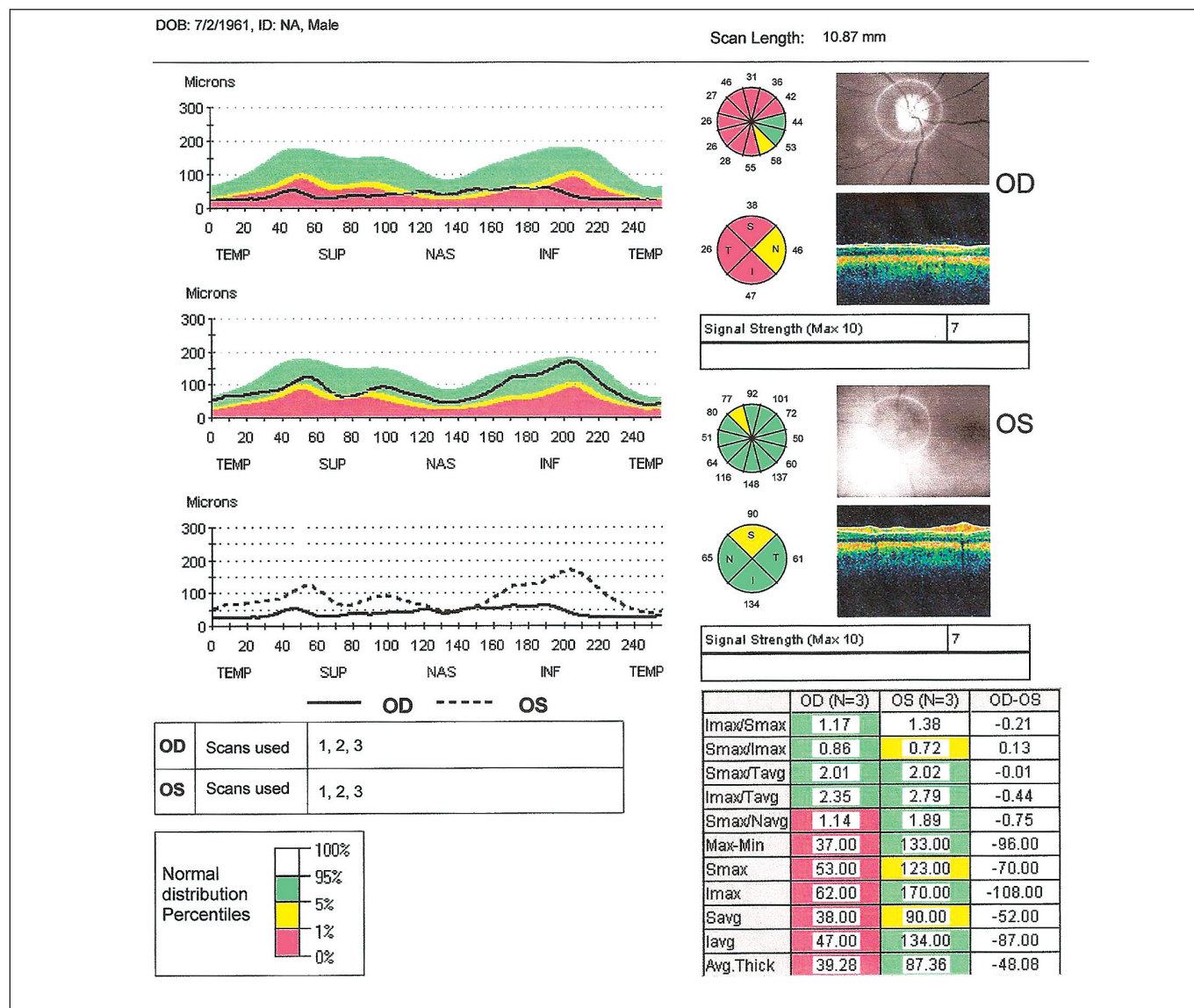
Subjektívne pacient svoj stav vníma tak, že už si po rokoch zvykol a dokáže sa orientovať a je v domácom prostredí samostatný. Priznáva, že náhla strata dobre vidiaceho oka bola veľká negatívna zmena, najmä keď prišla v období najproduktívnejšej časti jeho života, s ktorou sa stále len veľmi ťažko vyrovnáva.



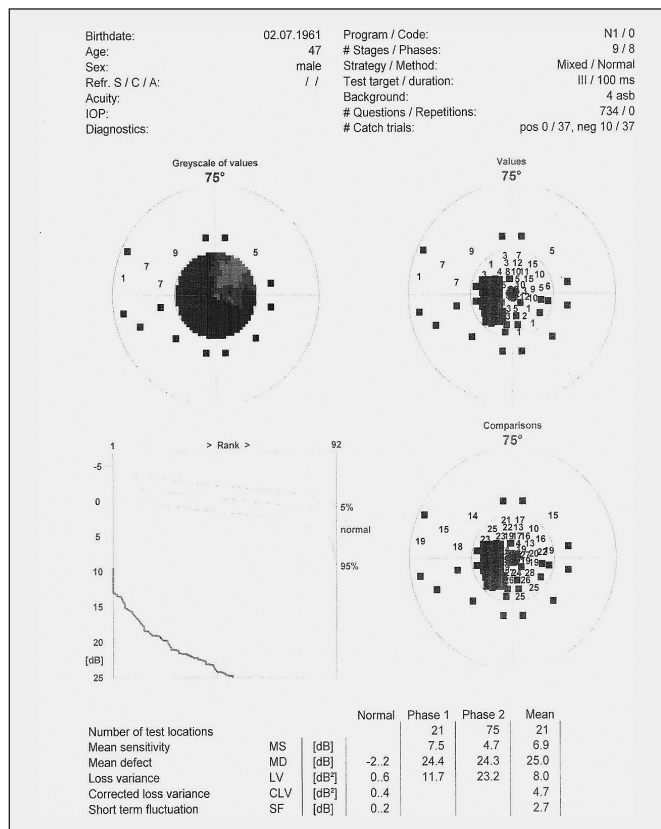
Obr. 6. Nález atrofickéj papily n. II vpravo pri kontrole o 3 roky, CZO je 0,75m/50

DISKUSIA

Pre diagnostiku drúz je kľúčovou ultrasonografia, charakterizovaná hyperechogénnymi ložiskami niekedy podobných kalcifikáciám s tzv. akustickým tieňom. Povrchové sú



Obr. 7. OCT vyšetrenie vrstvy nervových vlákien – vpravo výrazná redukcia hrúbky



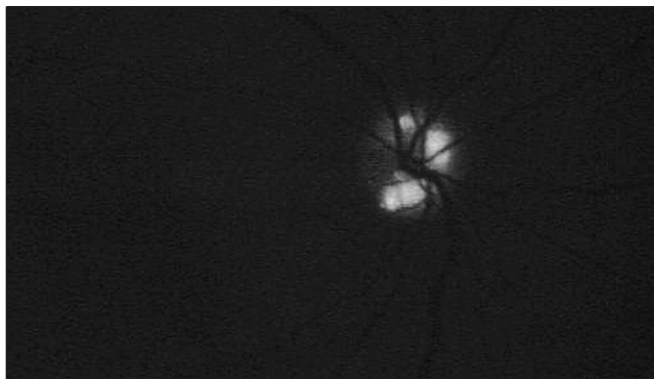
Obr. 8. Kontrolné perimetrické vyšetrenie ľavého oka o tri roky s výrazným zhoršením nálezu pri drúzoch zrkovného nervu

dobre viditeľné i oftalmoskopicky. Zmeny v zornom poli zobrazí perimetrické vyšetrenie (6, 7). Pri drúzoch dochádza k zmenám vo vrstve nervových vlákien, ktorá sa stenčuje, a tieto zmeny sú zobraziteľné i pomocou OCT (10). V dôsledku kalcifikácií sú väčšie drúzy viditeľné pri CT vyšetrení. Drúzy sú charakteristické autofluorescenciou (obr. 9, 10), pri FAG vyšetrení môžu farbivo prijímať a pri tomto vyšetrení sa môžu zobraziť anomálne cievy, napr. cilioretinálne spoje a takisto zriedkavú peripapilárnu choroidálnu neovaskularizáciu prítomnú pri drúzoch, komplikovanú masívnym krvácaním (5, 6, 7).

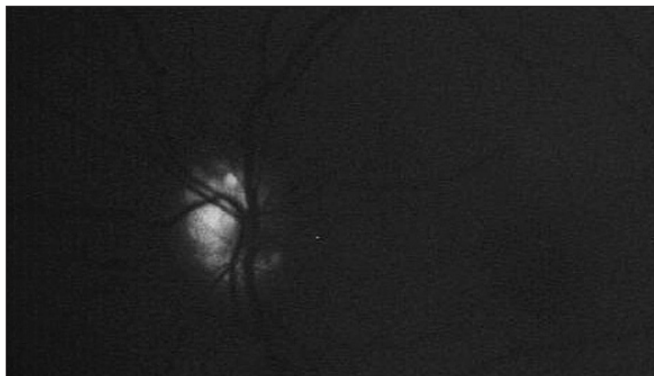Neexistuje žiadna štandardná liečba pri drúzoch papily zrkovného nervu. Doporučuje sa znížiť vnútroočný tlak a tým zlepšiť prekrvenie a axonálny tok (8), z chirurgických zákrokov sú v literatúre popísané pri akútnych stratách zorného poľa – radiálne optické neurotómie (1), pri progresívnych – dekompresie obalov zrkovných nervov, a to aj s čiastočnou úpravou zorného poľa a/alebo s návratom CZO (2, 3, 4).

V našom konkrétnom prípade sa jedná o nonarteritický predný ischemický syndróm (NAION) a to asociovaný s drúzami v literatúre (9) označovaný ako drussen-associated AION (DAION), ktorý je podskupinou širokej skupiny NAION. Z vaskulárnych faktorov náš pacient mal len novozistenú hyperlipidémiu.

Pri nonarteritickom prednom ischemickom syndróme s minimom vaskulárnych faktorov treba uvažovať o náleze drúz ako možnej príčine, pretože môžu byť hlboko uložené, jednostranné a edém TZN nález môže prekryť. Ultrasonografia je najdostupnejším vyšetrením na potvrdenie tejto diagnózy.



Obr. 9. Autofluorescencia drúz u nášho pacienta, pravé oko, vyšetrenie realizované pri kontrole



Obr. 10. Autofluorescencia drúz zrkovného nervu – ľavé oko

LITERATÚRA

1. Haritoglou, C., Prieglenger, S., G.: Radial optic neurotomy for treatment of acute functional impairment associated with optic nerve drusen. Br J Ophthalmol., 2005 June, 89: 779–780.
2. Jirásková, N., Rozsival, P.: Dekomprese obalu zrkovného nervu. Čs. Oftal., 51, 1995, 254–257.
3. Jirásková, N., Rozsival, P.: Dekomprese obalu zrkovného nervu – výsledky u prvých 37 operovaných očí. Čs. Oftal., 52, 1996, č.5, 297–308.
4. Jirásková, N., Rozsival, P.: Výsledky 62 dekompresí obalu zrkovného nervu. Čs. Oftal., 55, 1999, č.3, 136–144.
5. Kanski, J.: Clinical Ophthalmology. Fourth edition. Butterworth-Heinemann, 602–605.
6. Kuchynka, P. a kol.: Oční lékařství. Grada. Praha 2007, 511, 680.
7. Otradovec, J.: Klinická neurooftalmologie. Grada. Praha 2003, 171–173.
8. Patel V., Oetting TA.: Optic Nerve Drusen: 19 year-old female with blurred vision. EyeRounds.org. August 14, 2007; Available from: <http://www.EyeRounds.org/cases/72-Optic-Nerve-Drusen-Visual-Field-Loss.htm>.
9. Purvin, V., King R., Kawasaki A. et al.: Anterior Ischemic Optic Neuropathy in Eyes with Optic Disc Drusen. Arch Ophthalmol., 2004, 122: 48–53.
10. Roh, S., Noecker, JR., Schuman, SJ. et al: Effect of Optic Head Drusen on Nerve Fiber Layer Thickness. Ophthalmology., 1998 May, 105: 878–885.

MUDr. Martina Hauptvogelová
 Fakultná nemocnica Trenčín,
 Legionárska 28,
 911 71 Trenčín
 sustykevicova@gmail.com