

# Vliv operace idiopatické makulární díry s peelingem MLI a plynou tamponádou na elektrickou funkci sítnice

Karkanová M., Vlková E., Došková H., Kolář P.

Oční klinika LF MU a FN Brno, přednostka prof. MUDr. E. Vlková, CSc.

## SOUHRN

Mnoho současných klinických prací dokazuje příznivý vliv PPV s peelingem MLI a plynou tamponádou pro idiopatickou makulární díru (IMD) na morfologii makuly. Dokazují zmenšení či vymizení centrálního skotomu a metamorfopsií a především také zlepšení NKZO do dálky i do blízka. Zhodnocení objektivního funkčního stavu sítnice je ale nadále diskutovanou otázkou. Práce se zabývá srovnáním elektrické funkce sítnice před a po operaci IMD s peelingem MLI a plynou tamponádou.

Do souboru bylo zařazeno 19 pacientů (8 mužů, 11 žen), tzn. 19 očí s IMD. Průměrný věk byl  $69 \pm 6$  let. Soubor tvořili pacienti s transparentními optickými médii. U žádného z těchto pacientů nebyla nalezena přítomnost jiné makulární patologie než IMD. Nikdo neprodělal předchozí operaci sítnice. Pacienti byli vyšetřeni 1 den před operací, 1 měsíc po operaci a 3 měsíce po operaci makulární díry. Při každé kontrole byla provedena následující vyšetření: Amslerův test, nejlépe korigovaná zraková ostrost (NKZO) do blízka (Jaegerovy tabulky), NKZO do dálky (ETDRS optotypy), vyšetření nitroočního tlaku (bezkontaktní přístroj NIDEK NT-2000), vyšetření předního segmentu na štěrbinové lampě, vyšetření očního pozadí biomikroskopicky i nepřímou oftalmoskopií, vyšetření fotopického, pattern i multifokálního ERG (Retiscan podle metodiky ISCEV) a OCT vyšetření (Stratus OCT). Dle potřeby bylo provedeno i UZV vyšetření (Ultrascan Alcon).

Ke statistickému zpracování hodnot ERG komponent mezi souborem před operací (soubor 1), 1 měsíc po operaci (soubor 2) a 3 měsíce po operaci (soubor 3) jsme použili neparametrický Wilcoxonův párový test.

U fotopického ERG byla statisticky signifikantně prodloužena latence *b* u souborů 2 a 3 oproti souboru 1 ( $p < 0,05$ ). Při srovnání latence *b* mezi soubory 2 a 3 nebyla nalezena statistická významnost. Srovnání ostatních parametrů fotopického ERG nebylo statisticky významné. U pattern ERG nebyl nalezen statisticky významný rozdíl mezi soubory 1, 2 a 3.

U multifokálního ERG bylo nalezeno statisticky signifikantní zvýšení *amplitudy P1 na hustotu odpovědi dané jednotky* a *amplitudy P1* v centrálním prstenci u souboru 3 oproti souboru 1 ( $p < 0,05$ ). Srovnání ostatních parametrů nebylo statisticky významné. V paracentrálním prstenci bylo nalezeno statisticky signifikantní prodloužení *latence N1* i *latence P1* u souboru 3 oproti souboru 1 ( $p < 0,05$ ). Srovnání ostatních parametrů v paracentrálním prstenci nebylo statisticky významné.

Statisticky signifikantní zlepšení elektrické funkce sítnice v centrálních  $4^\circ$ , 3 měsíce po operaci, potvrzuje příznivý funkční efekt operace ve fovee. Ve fovee dochází ke zvýšení počtu funkčních nervových buněk vnějších vrstev sítnice. V parafoveolární oblasti, stejně i na celé sítnici, dochází 3 měsíce po operaci, naopak ke statisticky signifikantnímu zhoršení funkce sítnice ve smyslu prodloužení doby vedení vnějšími vrstvami sítnice. I dle našich výsledků je peeling MLI v chirurgii IMD přes jeho nesporný přínos stále kontroverzní technikou. V krátkém tříměsíčním sledovacím období došlo ke zlepšení funkce ve fovee, ale ke zhoršení funkce parafoveolární oblasti, která se ve velkém rozsahu shoduje s oblastí peelingu MLI. Diskuse ohledně indikace peelingu MLI u nižších stadií IMD je jistě na místě. Vývoj elektrické funkce sítnice po operaci IMD s peelingem MLI a plynou tamponádou budeme nadále sledovat.

**Klíčová slova:** ERG, idiopatická makulární díra, pars plana vitrektomie

## SUMMARY

*The Influence of the Idiopathic Macular Hole (IMH) Surgery with the ILM Peeling and Gas Tamponade on the Electrical Function of the Retina*

Many contemporary clinical papers establish positive influence of the pars plana vitrectomy (PPV) with the ILM (internal limiting membrane) peeling and gas tamponade in macular hole to the macular morphology. They prove diminishing or disappearing of the central scotoma and metamorphopsia and especially also improvement of the BCVA for far and near. The evaluation of the objective functional condition of the retina is still a discussed question.

This paper concerns with the comparison of the electric functions of the retina before and after the IMH surgery with the ILM peeling and the gas tamponade.

In the group 19 patients (8 men, 11 women), or 19 eyes with IMH were included. The average age was  $69 \pm 6$  years. The group consisted of patients with transparent optical media. In none of these patients was found other macular pathology than IMH. Nobody underwent other retinal surgery. The patients were examined 1 day before and 1 and 3 months after the surgery. During each control, the following examinations were performed: the Amsler grid examination, the best corrected visual acuity (BCVA) for far (EDRTS chart) and near (Jaeger optotypes), intraocular pressure measurement (non contact tonometer NIDEK NT-2000), examination of the anterior segment on the slit lamp, examination of the posterior segment biomicroscopically and by means of indirect ophthalmoscopy, examination of the photopic, pattern, and multifocal ERG (Retiscan, according to the ISCEV methodology), and OCT examination (Stratus OCT). If necessary, the ultrasound examination (Ultrascan Alcon) was performed as well.

For the statistical evaluation of the ERG component values among the data files before the surgery (data file 1), 1 month after the surgery (data file 2), and 3 months after the surgery (data file 3), the non-parametric Wilcoxon pair test was used.

In the photopic ERG, there was statistically significant prolongation of the latency *b* in data file 2 and 3 comparing to the data file 1 ( $p < 0.05$ ). Comparing latency *b* of data file 1 to data file 2, there was found no statistical significance. Comparing other parameters of photopic ERG found no statistically significant difference among data files 1, 2, and 3. In the multifocal ERG, there was found statistically significant elevation of the *P1 amplitude according to the response density of given unit and the P1*

**amplitude** in the central ring in data file 3 comparing to the data file 1 ( $p < 0.05$ ). Comparison of other parameters was not statistically significant.

In the paracentral ring, there was found statistically significant extension of the *N1* and *P1* latency in data file 3 comparing to the data file 1 ( $p < 0.05$ ). Comparison of other parameters in the paracentral ring was not statistically significant.

Statistically significant improvement of the retinal electric function in the central  $4^\circ$  3 months after the surgery, confirms the positive functional effect of the surgery to the fovea. In the fovea, the increase of the number of functional nerve cells of the outer layers of the retina occurs. On the other hand, in the parafoveolar region, as well as in the whole retina, 3 months after the surgery, statistically significant decrease of the function of the retina, meaning the time prolongation of the conduction in the outer layers of the retina, occurs. According also to our results, the peeling of the ILM in the IMH surgery remains, despite its unquestionable contribution, still a controversial technique. During the short, three months lasting, follow-up period, the functional improvement in the fovea occurred, but the functional decrease in the parafoveolar region which correlates in the large extent with area of the ILM peeling was found. The discussion about the ILM peeling indication in the earlier stages is adequate. We will further follow-up the development of the retinal electric function after the IMH surgery with ILM peeling and gas tamponade.

**Key words:** ERG, idiopathic macular hole, pars plana vitrectomy.

*Čes. a slov. Oftal., 66, 2010, No. 2, p. 84–88*

## ÚVOD

Idiopatická makulární díra (IMD) je defekt fovey v plné tloušťce, od membrana limitans interna až po zevní segmenty fotoreceptorů, který se postupně zvětšuje spolu s narůstajícím prstencem subretinální tekutiny. Příčinou IMD je předozadní i tangenciální trakce sklivce. IMD je věkem podmíněnou makulopatií. Nejčastěji vzniká v 7. decenniu, avšak postiženy mohou být i osoby mladší. Častější incidence je u žen, od 67 do 91 %. Celková prevalence je 3 onemocnění na 1000 obyvatel [11].

Dle doby trvání rozdělujeme IMD na akutní a chronickou. Akutní netrvá déle než 1 rok, chronická naopak trvá déle než 1 rok. Dle velikosti a hloubky defektu se IMD dělí dle uznávané Gassovy klasifikace, publikované v roce 1988 a revidované v roce 1995, do 4 stadií [4]. Stadium 1 je vlastně prekurzorem makulární díry. Představuje pouze elevaci fovey se zachovanou foveolární depresí (stadium 1A) nebo elevaci fovey s vymizením foveolární vlny (stadium 1B). Fotoreceptory jsou postupně roztahovány centrifugálně. U 60 % očí se v průběhu ablace zadní plochy sklivce trakce uvolní a stadium 1 se zhojí buď zcela nebo s lamelárním defektem se zachováním vnějších vrstev sítnice. Další 40 % očí progreduje dále do stadia 2. Stadium 2 je defekt fovey v plné tloušťce sítnice menší než 400  $\mu\text{m}$ . Sklivce se odlučuje od fovey, ale nadále zůstává fixován k okolní sítnici. I defekt stadia 2 se může spontánně zhojit. Stadium 3 je defekt fovey v plné tloušťce sítnice větší než 400  $\mu\text{m}$ . Vzniká ze stadia 2, buď koncentrickou progresí, nebo excentrickým cirkulárním růstem. Může a nemusí být přítomno operkulum. Sklivce se odlučuje od fovey, nikoliv od papily. Není přítomen Weissův ring, tzn. ablace sklivce od papily zrakového nervu. Stadium 4 je defekt fovey v plné tloušťce sítnice větší než 400  $\mu\text{m}$ . Sklivce se odlučuje od fovey i od papily zrakového nervu. Je přítomen Weissův ring [11].

Uznávanou léčbou symptomatické IMD je v současnosti pars plana vitrektomie (PPV) s precizním odloučením zadní sklivcové membrány a odstraněním sklivce, důslednou kontrolou periferní sítnice, peelingem membrana limitans interna (MLI), výměnou voda/vzduch a tamponádou expanzivním plynem (SF6, C3F8).

Při peelingu MLI ve fovee a perifoveolárně je odstraněna tangenciální trakce, která se spolu s trakcí předozadní podílí na vzniku a rozvoji IMD. Mnohé studie prokázaly významný přínos peelingu MLI na zvýšení počtu uzavřených děr a snížení rizika znovuotevření díry. S vyšším procentem uzávěrů bylo logicky spojené i zlepšení zrakové ostrosti. [2, 5, 6, 12, 18, 19, 21]. Přesto je peeling MLI v současnosti stále kontroverzní technikou. MLI je tvořena výběžky Müllerových podpůrných

buněk sítnice. Při odstranění MLI dochází k jejich narušení. V centrální oblasti sítnice proto dochází k nevratným změnám. V důsledku toho vyvstává diskuse o přesných indikacích peelingu MLI v chirurgii makulární díry [8, 13, 15].

Mnoho současných klinických prací dokazuje příznivý vliv PPV s peelingem MLI a plynou tamponádou pro makulární díru na morfologii makuly. Dokazují zmenšení či vymizení centrálního skotomu a metamorfosií a především také zlepšení NKZO do dálky i do blízka [3, 6, 9, 10, 12, 13, 14, 15, 21, 22]. Zhodnocení objektivního funkčního stavu sítnice je ale nadále diskutovanou otázkou.

Práce se zabývá srovnáním elektrické funkce sítnice před a po operaci IMD s peelingem MLI a plynou tamponádou.

## MATERIÁL A METODIKA

Do souboru bylo zařazeno 19 pacientů (8 mužů, 11 žen), tzn. 19 očí s IMD. Průměrný věk byl  $69 \pm 6$  let. Soubor tvořili pacienti s transparentními optickými médii. U žádného z těchto pacientů nebyla nalezena přítomnost jiné makulární patologie než IMD. Nikdo neprodělal předchozí operaci sítnice. Stadium 1B s progresí se vyskytlo u 3 pacientů, stadium 2 u 6 pacientů, stadium 3 u 4 pacientů a stadium 4 u 2 pacientů. U 4 pacientů byla přítomna lamelární fenestrace s progresí.

Pacienti byli vyšetřeni 1 den před operací, 1 měsíc po operaci a 3 měsíce po operaci makulární díry. Při každé kontrole byla provedena následující vyšetření: Amslerův test, nejlépe korigovaná zraková ostrost (NKZO) do blízka (Jaegerovy tabulky), NKZO do dálky (ETDRS optotypy), vyšetření nitroočního tlaku bezkontaktním tonometrem (NIDEK NT-2000), vyšetření předního segmentu na šterbinové lampě, vyšetření očního pozadí biomikroskopicky i nepřímou oftalmoskopií, vyšetření fotopického, pattern i multifokálního ERG (Retiscan dle metodiky ISCEV) a OCT vyšetření (Stratus OCT). Dle potřeby bylo provedeno i UZV vyšetření (Ultrascan Alcon). ERG vyšetření jsme provedli dle standardů klinické elektroretinografie stanovených ISCEV [16]. Použili jsme nitkovité kontaktní DTL elektrody. Při vyšetření multifokálního ERG jsme sítnici stimulovali pomocí 61 binárních hexagonů [17].

U všech pacientů byla v roce 2007–2008 na naší klinice provedena standardní tříportová PPV s peelingem MLI a plynou tamponádou expanzivním plynem. Operace provedli dva chirurgové. U všech pacientů bylo operováno pouze jedno oko. Dvě oči byly artefakické, ostatní fakické. U 4 očí byl s přihlednutím k věku pacientů, vzhledem k častému rozvoji komplikací

vané katarakty po operaci, proveden výkon kombinovaný, spolu s operací katarakty. U všech bylo doporučeno polohování obličejem dolů nejméně 14 dní. IMD se uzavřela u 17 očí, u 2 očí přetrvávala perzistující IMD.

Ke statistickému zpracování hodnot ERG komponent mezi souborem před operací (soubor 1), 1 měsíc po operaci (soubor 2) a 3 měsíce po operaci (soubor 3) jsme použili neparametrický Wilcoxonův párový test. Byly srovnány následující parametry: u fotopického ERG *latence a*, *latence b*, *amplituda a*, *amplituda b* a *poměr b/a*, u pattern ERG *latence N35*, *latence P50* a *latence N95*, *amplituda P50* a *amplituda N95*, u multifokálního ERG *amplituda P1 na hustotu odpovědi dané jednotky*, *amplituda P1*, *amplituda N1*, *latence P1* a *latence N1*. U multifokálního ERG jsme hodnotili počítačem extrahované hodnoty komponent zvláště v centrálním (4° kolem oblasti fixace) a zvláště v paracentrálním prstenci (5–10° kolem oblasti fixace).

## VÝSLEDKY

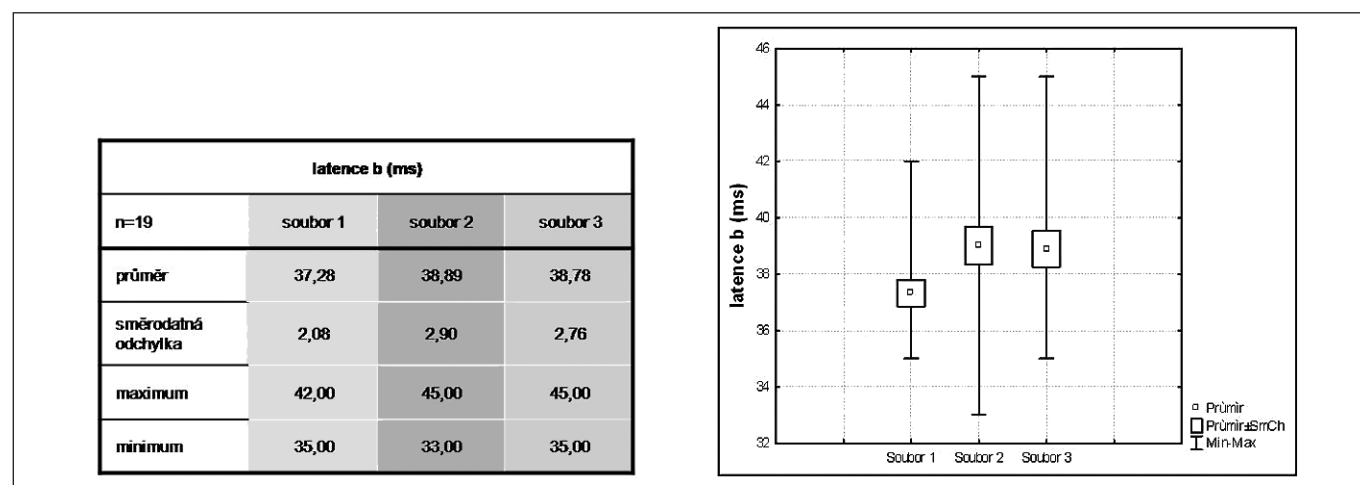
U fotopického ERG (F ERG) byla statisticky významně prodloužena *latence b* u souborů 2 a 3 oproti souboru 1 ( $p < 0,05$ ) (obr. 1). Při srovnání *latence b* mezi soubory 2 a 3 nebyla nalezena statistická významnost. Srovnání ostatních parametrů F ERG nebylo statisticky významné. U pattern ERG (P ERG) nebyl nalezen statisticky významný rozdíl mezi soubory 1, 2 a 3.

U multifokálního ERG (Mf ERG) bylo nalezeno statisticky významné zvýšení *amplitudy P1 na hustotu odpovědi dané jednotky* a *amplitudy P1* v centrálním prstenci u souboru 3 oproti souboru 1 ( $p < 0,05$ ) (obr. 2). Srovnání ostatních parametrů nebylo statisticky významné. V paracentrálním prstenci bylo nalezeno statisticky významné prodloužení *latence N1* i *latence P1* u souboru 3 oproti souboru 1 ( $p < 0,05$ ) (obr. 3). Srovnání ostatních parametrů v paracentrálním prstenci nebylo statisticky významné.

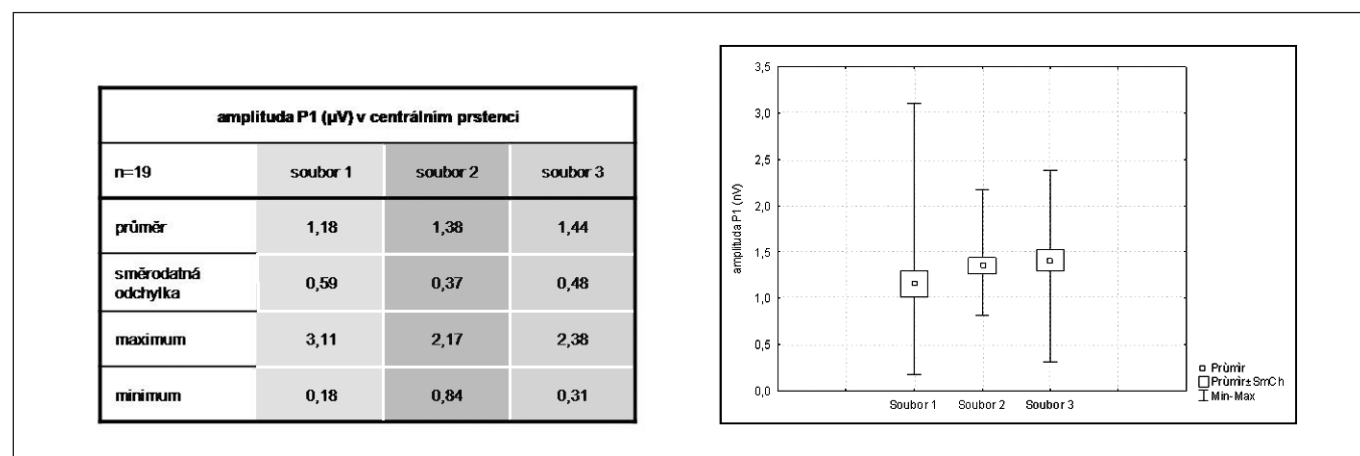
## DISKUSE

Výsledky srovnání ERG před, 1 měsíc a 3 měsíce po PPV s peelingem MLI a plynou tamponádou pro makulární díru dokazují následující:

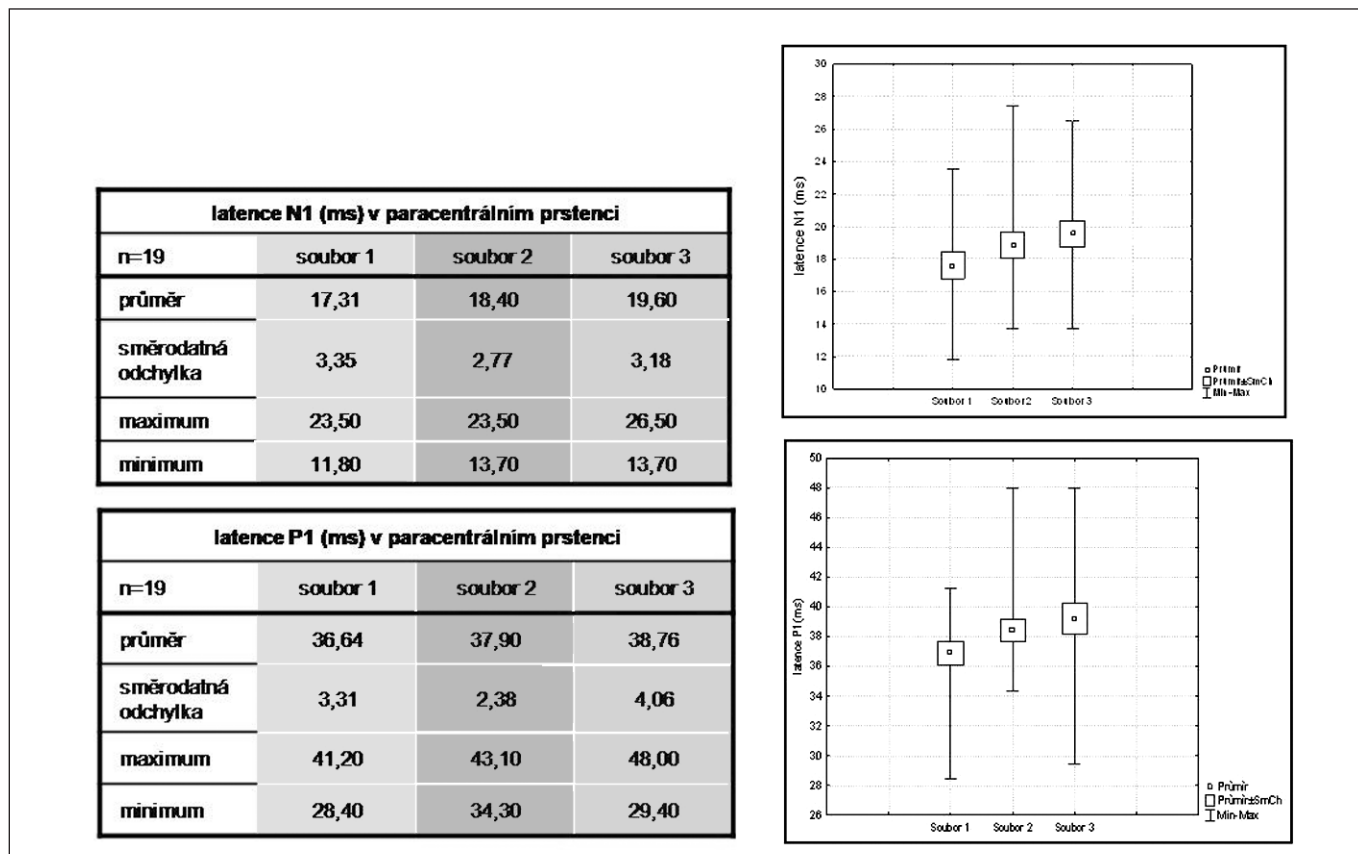
Jednoznačné zlepšení funkce sítnice v centrálním prstenci 3 měsíce po operaci, odrazí uzavření IMD, snížení edému a obnovení foveolární deprese u 17 pacientů nebo přiblížení okrajů díry u 2 pacientů. Zlepšení elektrické funkce fovey dokazuje statisticky významné zvýšení *amplitudy P1 na hustotu odpovědi dané jednotky* a *amplitudy P1* v centrálním prstenci. V centrálních 4° dochází ve vnějších vrstvách sítnice ke zvýšení počtu funkčních nervových buněk [7]. Statisticky významné zvýšení *amplitudy P1* v centrálním prstenci publikoval 1 rok po operaci IMD s peelingem MLI Apostolopoulos [1]. Vyšetřil 20 uzavřených IMD. K po-



Obr. 1. Srovnání latence b u F ERG mezi soubory 1, 2, 3



Obr. 2. Srovnání amplitudy komponenty P1 v centrálním prstenci u Mf ERG mezi soubory 1, 2, 3



Obr. 3. Srovnání latence komponent N1, P1 v paracentrálním prstenci u Mf ERG mezi soubory 1, 2, 3

dobnému výsledku také došel Si Ying-Ji, který publikoval statisticky signifikantní zvýšení *amplitudy P1* v centrálním prstenci u 40 očí 3 měsíce po operaci a další zvýšení 6 měsíců po operaci [20]. V paracentrálním prstenci (5–10° kolem oblasti fixace) jsme nenalezli v hodnotě *amplitudy P1* statisticky významný rozdíl mezi soubory. Naopak práce Apostolopoulou a Si Ying-Ji poukázaly na pooperační zvýšení *amplitudy P1* i v pericentrální oblasti [1, 20]. Tuto skutečnost vysvětlovaly přiložením ablace neuroretiny při uzávěru IMD. Naše práce naopak signalizuje 3 měsíce po operaci, statisticky signifikantní prodloužení *latence N1* i *P1* v paracentrálním prstenci. Poukazuje na možnost prodloužení doby vedení nervovými buňkami vnějších vrstev sítnice [7]. Tento výsledek je důležitý vzhledem ke skutečnosti, že paracentrální prstenec se ve velkém rozsahu shoduje s oblastí, kde byl proveden peeling MLI. Práce Apostolopoulou a Si Ying-Ji *latence N1* a *P1* v paracentrálním prstenci vůbec neuváděly.

## ZÁVĚR

Statisticky signifikantní zlepšení elektrické funkce sítnice v centrálních 4°, 3 měsíce po operaci, potvrzuje příznivý funkční efekt operace ve fovee. Ve fovee dochází ke zvýšení počtu funkčních nervových buněk vnějších vrstev sítnice. V parafoveolární oblasti, stejně i na celé sítnici, dochází 3 měsíce po operaci, naopak ke statisticky signifikantnímu zhoršení funkce sítnice ve smyslu prodloužení doby vedení vnějšími vrstvami sítnice. I dle našich výsledků je peeling MLI v chirurgii IMD přes jeho nesporný přínos stále kontroverzní technikou. V krátkém tříměsíčním sledovacím období došlo ke zlepšení funkce ve fovee, ale ke zhoršení funkce parafoveolární oblasti, která se ve vel-

kém rozsahu shoduje s oblastí peelingu MLI. Diskuse ohledně indikace peelingu MLI u nižších stadií IMD je jistě na místě. Vývoj elektrické funkce sítnice po operaci IMD s peelingem MLI a plynou tamponádou budeme nadále sledovat.

## LITERATURA

1. **Apostolopoulos, M.N., Koutsandrea, CH.N., Moschos, M.N. et al.:** Evaluation of successful macular hole surgery by optical coherence tomography and multifocal electroretinography. *Am. J. Ophthalmol.* 2002, 5, s. 667–674
2. **Brooks, HL.:** Macular hole surgery with and without internal limiting membrane peeling. *Ophthalmology.* 2000, 107, s. 1939–1948
3. **Da Mata, A.P., Burk, S.E., Riemann, C.D. et al.:** Indocyanine green-assisted peeling of the retinal internal limiting membrane during vitrectomy surgery for macular hole repair. *Ophthalmology.* 2001, 108, s. 1187–1192
4. **Gass, J.D.M.:** Reappraisal of biomicroscopic classification of stage of development of macular hole. *Am. J. Ophthalmol.* 1995, 119, s. 752–759
5. **Haritoglou, C., Gass, C.A., Schaumberger, M. et al.:** Long-term follow-up after macular hole surgery with internal limiting membrane peeling. *Am. J. Ophthalmol.* 2002, 134, s. 661–666
6. **Haritoglou, C.H., Reiniger, I.W., Schaumberger, M. et al.:** Five-years follow-up of macular hole surgery with peeling of the internal limiting membrane. *Retina.* 2006, 26, s. 618–622
7. **Karkanová, M., Kolář, P., Vlková, E. et al.:** ERG před a po PPV s peelingem MLI a plynou tamponádou pro makulární díru. 73, In: Sborník abstrakt XVI. výročního sjezdu České oftalmologické společnosti s mezinárodní účastí ve Špindlerově Mlýně. Ed. Nucleus HK, 2008, s. 123, ISBN 978-80-87009-53-6.
8. **Kimura, T., Takahashi, M., Takagi, H. et al.:** Is removal of internal limiting membrane always necessary during stage 3 idiopathic macular hole surgery? *Retina.* 2005, 25, s. 54–58

9. **Kolář, P., Vilková, E.:** Dlouhodobé výsledky chirurgického řešení idiopatické makulární díry s peelingem vnitřní limitující membrány. Čes. Slov. Oftalmol. 2006, 1, s. 34–41
10. **Korda, V., Dusová, D., Studnička, J. et al.:** Chirurgické řešení makulární díry. Čes. a Slov. Oftal. 2005, 61, 5, s. 316–320
11. **Kuchyňka, P. a kol.:** Oční lékařství. Praha. Grada Publishing. 2007, 768 s.
12. **Kumagai, K., Furukawa, M., Ogino, N. et al.:** Long-term outcomes of internal limiting membrane peeling with and without indocyanine green in macular hole surgery. Retina. 2006, 26, s. 613–617
13. **Kumagai, K., Furukawa, M., Ogino, N. et al.:** Vitreous surgery with and without internal limiting membrane peeling for macular hole repair. Retina. 2004, 24, s. 721–727
14. **Kumagai, K., Furukawa, M., Ogino, N.:** Long-term outcomes of macular hole surgery with triamcinolone acetonide-assisted internal limiting membrane peeling. Retina. 2007, 27, s. 1249–1254
15. **Margherio, R.R., Margherio, A.R., Williams, G.A. et al.:** Effect of perifoveal tissue dissection in the management of acute idiopathic full-thickness macular holes. Arch. Ophthalmol. 2000, 118, s. 495–498
16. **Marmor, M.F., Holder, G.E., Seeliger, M.W.:** Standard for clinical electroretinography (2004 update). Doc. Ophthalmol. 2004, 108, s. 107–114
17. **Marmor, M.F., Hood, D., Kratiny, D., Kondo, M. et al.:** Guidelines for basic multifocal electroretinography (mfERG). Doc. Ophthalmol. 2003, 106, s. 105–115.
18. **Mester, V., Kuhn, F.:** Internal limiting membrane removal in the management of full-thickness macular holes. Am. J. Ophthalmol. 2000, 129, s. 769–777
19. **Sheidow, T.G., Blinder, K.J., Holekamp, N. et al.:** Outcomes results in macular hole surgery: an evaluation of internal limiting membrane peeling with and without indocyanine green. Ophthalmology. 2003, 110, s. 1697–1701
20. **Si, Ying-Jie, Kishi, Shoji, Aoyagi, Koji:** Assessment of macular function by multifocal elektroretinogram before and after macular hole surgery. Br. J. Ophthalmol. 1999, 83, s. 420–424
21. **Smiddy, W.E., Feuer, W., Cordahi, G.:** Internal limiting membrane peeling in macular hole surgery. Ophthalmology. 2001, 108, s. 1471–1476
22. **Vote, B.J., Russel, M.K., Joondeph, B.C.:** Trypan blue-assisted vitrectomy. Retina. 2004, 24, s. 736–737

Do redakce doručeno dne 15. 3. 2010

Do tisku přijato dne 10. 5. 2010

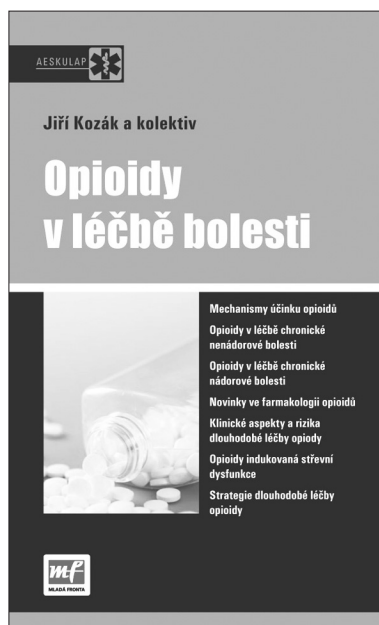
MUDr. Michala Karkanová

Oční klinika MU a FN Brno

Jihlavská 20

625 00 Brno

e-mail: mkarkanova@fnbrno.cz



## OPIOIDY V LÉČBĚ BOLESTI

MUDr. Jiří Kozák, Ph.D. a kolektiv

Edice Aeskulap

Divize Medical Services, Mladá fronta, a.s.

Předkládaná publikace našich předních specialistů v oboru algeziologie si nečiní nárok na vyčerpávající informace o celé problematice, poukazuje spíše na aktuální trendy a zásady v léčbě opioidy. Neopomíjí ani nejnovější preparáty z této lékové skupiny, které přicházejí na trh. Zdůrazněn je značný posun v chápání farmakoterapie opioidy oproti předchozímu období, kdy lékaři mohli předepsat pouze 2–3 druhy „depotních“ opioidů, čímž byly jejich možnosti značně omezené. V současné době je k dispozici škála opioidních preparátů typu SR, na trhu se konečně objevují takřka ideální přípravky na průlomovou bolest typu fentanyl citrátu. Přicházejí i nové preparáty, které dokážou potlačit nejobávanější komplikaci u dlouhodobé léčby opioidy – zácpu. Samostatné kapitoly jsou věnovány léčbě chronické bolesti nádorového i nenádorového původu.

ISBN 978-80-204-2122-7, formát atypický A 5, 110 x 180 mm, 120 stran, barevně, vazba brožovaná, doporučená cena 170 Kč, kategorie – Medicína, specializace – Anesteziologie a resuscitace, Chirurgie, Farmakologie, Gerontologie a geriatric, Gynekologie a porodnictví, Neurologie, Onkologie, ORL, Ortopedie, Revmatologie, Rehabilitace, Urgentní medicína, Urologie, Ostatní

Objednávky zasílejte e-mailem nebo poštou: Nakladatelské a tiskové středisko ČLS JEP, Sokolská 31, 120 26 Praha 2, fax: 224 266 226, e-mail: nts@cls.cz. Na objednávce laskavě uveďte i jméno časopisu, v němž jste se o knize dozvěděli