

Naše dvouleté zkušenosti s léčbou vlhké formy věkem podmíněné makulární degenerace bevacizumabem (Avastin)

Doležalová J., Karel. I., Hallová H.

Oční klinika JL – Nové Butovice, Praha, přednosta MUDr. Ján Lešták, CSc.

SOUHRN

Cíl: Zhodnotit výsledky léčby intravitreálně podaným Avastinem u nemocných s vlhkou formou věkem podmíněné makulární degenerace (VPMD) a poukázat na některé problémy této léčby.

Soubor a metodika: Sledovanou skupinu tvořilo 71 očí, 71 nemocného, doba sledování byla 6–24 měsíců, průměrně 18,5 měsíce. První skupinu tvořilo 31 očí ošetřených v prvním roce, druhou 40 očí ošetřených ve druhém roce studie. Centrální zraková ostrost byla na začátku léčby v první skupině 0,05–0,8, průměrně 0,26, ve druhé skupině 0,1–0,6, průměrně 0,3. Nejčastěji jsme diagnostikovali okultní formu subretinální neovaskulární membrány (60,6 %).

Výsledky: Nemocným jsme aplikovali 1–6 injekcí, průměrně 3,52 injekce. Frekvenci injekcí jsme stanovili dle schématu, navrženého studií PRONTO pro aplikaci Lucentisu. Tloušťka neuroepitelu (NE) se zmenšila o $\geq 100 \mu\text{m}$ u 35,2 % očí, stabilizovala se u 46,5 % očí a zvětšila se o $\geq 100 \mu\text{m}$ u 11,3 % očí. V první skupině se zraková ostrost stabilizovala u 90,3 % očí, ve druhé skupině u 95 % očí a v celém souboru u 93 % očí. O více než 15 písmen ETDRS optotypů se zlepšilo v celém souboru 8 očí (11,3 %), a naopak zhoršilo se o více než 15 písmen 5 očí (7 %). Celkové komplikace jsme nezaznamenali žádné, u žádného oka jsme neřešili endoftalmitidu ani odchlípení sítnice.

Závěr: Několikanásobně nižší cena, bezpečnost a pozitivní výsledky intravitreálně aplikovaného Avastinu podporují jeho použití v soutěži s ostatními anti-VEGF látkami.

Klíčová slova: věkem podmíněná makulární degenerace, anti-VEGF, Avastin

SUMMARY

Our Two – Years Experience with the Bevacizumab (Avastin) Treatment of the Age Related Macular Degeneration Wet Form

Aim: To evaluate the results of the intravitreal Avastin injection treatment in patients with the wet form of the age related macular degeneration and to point out some problems of this treatment.

Material and methods: The study group consisted of 71 eyes of 71 patients; the follow up period was 6–24 months, on average, 18.5 months. The first subgroup consisted of 31 eyes treated in the first year, the second subgroup 40 eyes treated in the second year of the study. At the beginning of the treatment, the visual acuity in the first subgroup was 0.05 – 0.8, on average 0.26, in the second subgroup 0.1–0.6, on average 0.3. Most frequently, the occult form of the subretinal neovascular membrane was diagnosed (60.6 %).

Results: There were applied 1 – 6 injections, on average, 3.52 injections. The frequency of applications was set according to the PRONTO study schedule for Lucentis application. The neuroepithelium thickness decreased by more than $100 \mu\text{m}$ in 35.2 % of eyes, was stabilized in 46.5 % of eyes, and increased by more than $100 \mu\text{m}$ in 11.3 % of eyes. In the first subgroup, the visual acuity stabilized in 90.3 % of eyes, in the second one in 95 %, and in the whole group in 93 % of eyes. Improvement by more than 15 letters of the ETDRS chart was recorded in the whole group in 8 eyes (11.3 %) and, on the other hand, the worsening by more than 15 letters in 5 eyes (7 %). We recorded no systemic complications; in no eye we had to treat the endophthalmitis, nor the retinal detachment.

Conclusions: Several times lower price, safety, and positive results of intravitreal Avastin injection treatment support its use in the competition with other anti-VEGF substances.

Key words: age related macular degeneration, anti-VEGF, Avastin

Čes. a slov. Oftal., 66, 2010, No. 1, p. 10–14

ÚVOD

Věkem podmíněná makulární degenerace (VPMD) je ve vyspělých zemích hlavní příčinou ztráty centrální zrakové ostrosti (CZO) u 10–15 % populace starší 65 let a její exsudativní forma, která tvoří jen 3–5 % všech VPMD, je příčinou těžké ztráty CZO u 90 % nemocných. Rozhodujícím faktorem v patogeneze exsudativní formy je novotvorba choroidálních cév, které prorůstají trhlami degenerované Bruchovy membrány pod pigmentový epitel a neuroretinu [17].

Pokusy o lepší porozumění patofyziologii angiogeneze při neovaskulární formě VPMD a s tím spojená i snaha o zlepšení kvality života nemocných s touto chorobou, vedly k řadě revolučních objevů v léčebných přístupech. Hlavní příčinou patologické novotvorby cév a jejich hyperpermeability byla prokázána nadprodukce endotelálního růstového faktoru (vascular endothelial growth factor–VEGF), zejména jeho izoforní VEGF 165 a pravděpodobně též změna poměru produkce jednotlivých izoforní VEGF.

V současné době jsou proto středem pozornosti v léčbě exsudativní VPMD, vedle photodynamické terapie (PDT), anti-VEGF látky, které blokádu VEGF potlačují angiogenezi

Předneseno: VIII. kongres ČVRS, Průhonice 28.–29. 11. 2008 a 31. strakonický seminář, Strakonice 13. 3. 2009

a neovaskularizaci a navíc snižují též permeabilitu cév [15]. Hlavními představiteli anti-VEGF látek v očním lékařství jsou pegaptanib (Macugen) [13], ranibizumab (Lucentis) [20] a bevacizumab (Avastin). Podávají se v intravitreálních injekcích a jejich účinnost a bezpečnost byla opakovaně prokázána a publikována v řadě prací [1, 6, 7, 11, 12, 24]. Předmětem diskuze však zůstává počet a frekvence injekcí, délka léčby, dlouhodobá prognóza a rovněž nákladnost léčby, která představuje zdravotně ekonomický problém.

Cílem naší práce bylo zhodnotit výsledky léčby intravitreálně podaným Avastinem u nemocných s vlhkou formou VPMD a poukázat na některé problémy této léčby.

SOUBOR A METODA

Retrospektivně sledovanou skupinu tvořilo 71 očí 71 nemocného, které jsme ošetřili na našem pracovišti od 1. 11. 2006 do 31. 3. 2008. Nemocné jsme sledovali 6–24 měsíců a průměrná doba sledování byla 18,5 měsíce. Na sjezdu ČVRS v r. 2008 jsme hodnotili naše první zkušenosti s touto léčbou u 31 očí 31 nemocných. Pro druhou skupinu 40 očí, 40 nemocných, léčených ve druhém roce studie, jsme zpřísnili vstupní kritéria. Intravitreální aplikaci Avastinu jsme indikovali, byla-li zraková ostrost 0,1 a lepší, makulární léze progredovala v průběhu 2 měsíců a přítomnost a rozsah subretinální fibrózy a chorioretinální atrofie nevyučovaly funkční úspěch terapie.

V celém souboru bylo celkem 17 mužů (24 %) a 54 žen (76 %), ve věku 55–92 roky, s průměrným věkem 73,5 roku. Obtíže nemocní pozorovali 3 dny až 8 let. V první skupině měli centrální zrakovou ostrost (CZO) od 0,05 do 0,8, průměrně 0,26, ve druhé skupině CZO od 0,1 do 0,6, průměrně 0,3. V celém souboru byla průměrná CZO 0,28. Šest léčených očí podstoupilo před 2,5 až 5 roky transpupilární termoterapii (TTT) a 4 očí PDT před 1/2 až 2 roky.

Dle fluorescenční angiografie (FAG) a optické koherentní tomografie (OCT) jsme nejčastěji diagnostikovali okultní formu subretinální choroidální neovaskulární membrány a to u 43 očí (60,6 %), u 12 očí (16,9 %) membránu převážně klasickou, klasickou u 6 očí (8,5 %) a minimálně klasickou u 3 očí (4,2 %). U 34 očí (47,9 %) jsme diagnostikovali ablaci pigmentového epitelu RPE, nejčastěji v kombinaci s některou z forem CNV. U 33 očí (46,5 %) byl nález provázen větším či menším stupněm cystoidního makulárního edému (CME) a u 31 očí (43,7 %) ohraničenou ablací neuroepitelu (NE). Subretinální hemoragie doplňovala nález CNV u 27 očí (38 %), retinální hemoragie a hemoragie pod RPE pak u 8 očí (11,8 %), resp. 3 očí (4,2 %).

Ohraničenou subretinální fibrózu jsme zaznamenali u 15 očí (21,1 %), v 1. souboru u 12 očí (38,7 %), ve 2. souboru u 3 očí (7,5 %). Různě pokročilou chorioretinální atrofii jsme našli u 23 očí (32,4 %), v první souboru u 13 očí (41,9 %), ve druhém souboru u 10 očí (25,0 %).

První tři injekce Avastinu ve startovací fázi jsme aplikovali v měsíčních intervalech, další aplikace v udržovací fázi zcela individuálně dle biomikroskopického a OCT nálezu při pravidelných 1–3měsíčních kontrolách.

Intravitreální aplikaci 1,25 ml Avastinu jsme prováděli zpočátku v subkonjunktivální anestezii 2% Lidocainu, posledního 1,5 roku v čistě topické anestezii, přes pars plana v temporálním dolním kvadrantu 30 Ga jehlou.

První kontrolu jsme prováděli druhý den ráno, kdy jsme sledovali vyšší nitroočního tlaku a stav předního segmentu a fundu.

První výsledky léčby jsme hodnotili za dva týdny po aplikaci, kdy jsme porovnávali změnu centrální zrakové ostrosti, biomikroskopického nálezu na pozadí a hlavně OCT nálezu. Na základě těchto vyšetření jsme indikovali další aplikaci.

VÝSLEDKY

U 3 očí jsme aplikovali pouze jednu injekci. U dvou z nich jsme od další aplikace ustoupili, jednou pro rozsáhlou rupturu RPE, jednou pro rozsáhlou subretinální hemoragií s hemoftalmem a jedna 92letá nemocná se již k další aplikaci nedostavila. Čtyři nemocné podstoupily dvě injekce. U tří nemocných jsme v léčbě nepokračovali pro rozsáhlou atrofii RPE. U jedné z nich, která podstoupila před léčbou Avastinem fotodynamickou terapii (PDT) na jiném pracovišti, se nález po druhé injekci stabilizoval v klidnou fibrovaskulární jizvu. U 33 očí jsme aplikovali 3 injekce, u 18 očí 4 injekce, u 9 očí 5 injekcí a u 4 očí jsme podali 6 injekcí. Průměrná doba sledování byla 18,5 měsíce. U nemocných sledovaných 6–12 měsíců jsme aplikovali 1–4 injekce, v průměru 3,2 injekce. Při sledovací době 13–18 měsíců jsme aplikovali 1–6 injekcí, v průměru 3,81 injekce a při sledování 19–24 měsíců jsme aplikovali též 1–6 injekcí, průměrně 3,56 injekcí. V celém souboru jsme průměrně podali **3,52 injekce**. Pro hodnocení anatomických výsledků léčby jsme vycházeli z OCT nálezu. Hodnotili jsme tloušťku neuroretiny, přítomnost sítnicového edému, stav pigmentového epitelu (PE), přítomnost a obsah ablace NE a PE a přítomnost a lokalizaci CNV.

Tloušťka NE, která před aplikací byla v průměru 284,4 µm, se změnila na konci sledovacího období v průměru na 236,3 µm. U 25 očí (35,2 %) se zmenšila o ≥ 100 µm. U 33 očí (46,5 %) se stabilizovala a u 8 očí (11,3 %) se o ≥ 100 µm zvětšila. U 4 očí (5,6 %) nebylo možné změny v tloušťce NE spolehlivě posoudit.

Cystoidní makulární edém (CME) jsme diagnostikovali na začátku sledovacího období u 33 očí (46,5 %), na konci u 17 očí (23,9 %), z nich u jednoho oka (1,4 %) vznikl lamelární makulární defekt prasknutím velké retinální dutinky.

Ablace NE ustoupila u 20 z 31 očí (64,5 %) a na konci sledovacího období přetrvávala u 11 očí (35,5 %).

Ablace RPE ustoupila u 13 ze 34 očí (38,2 %) a přetrvávala u 21 očí (61,8 %). CNV a CNV kombinovaná se subretinální hemoragií, kterou jsme zaznamenali na začátku sledování u 35 očí (81,4 %), progredovaly v různě velkou subretinální fibrózu u 50 očí (70,4 %). Zjizvením se zmenšil průměr výchozí CNV z průměrné hodnoty 3954 µm na 3195 µm na konci pozorovacího období, tedy o 759 µm.

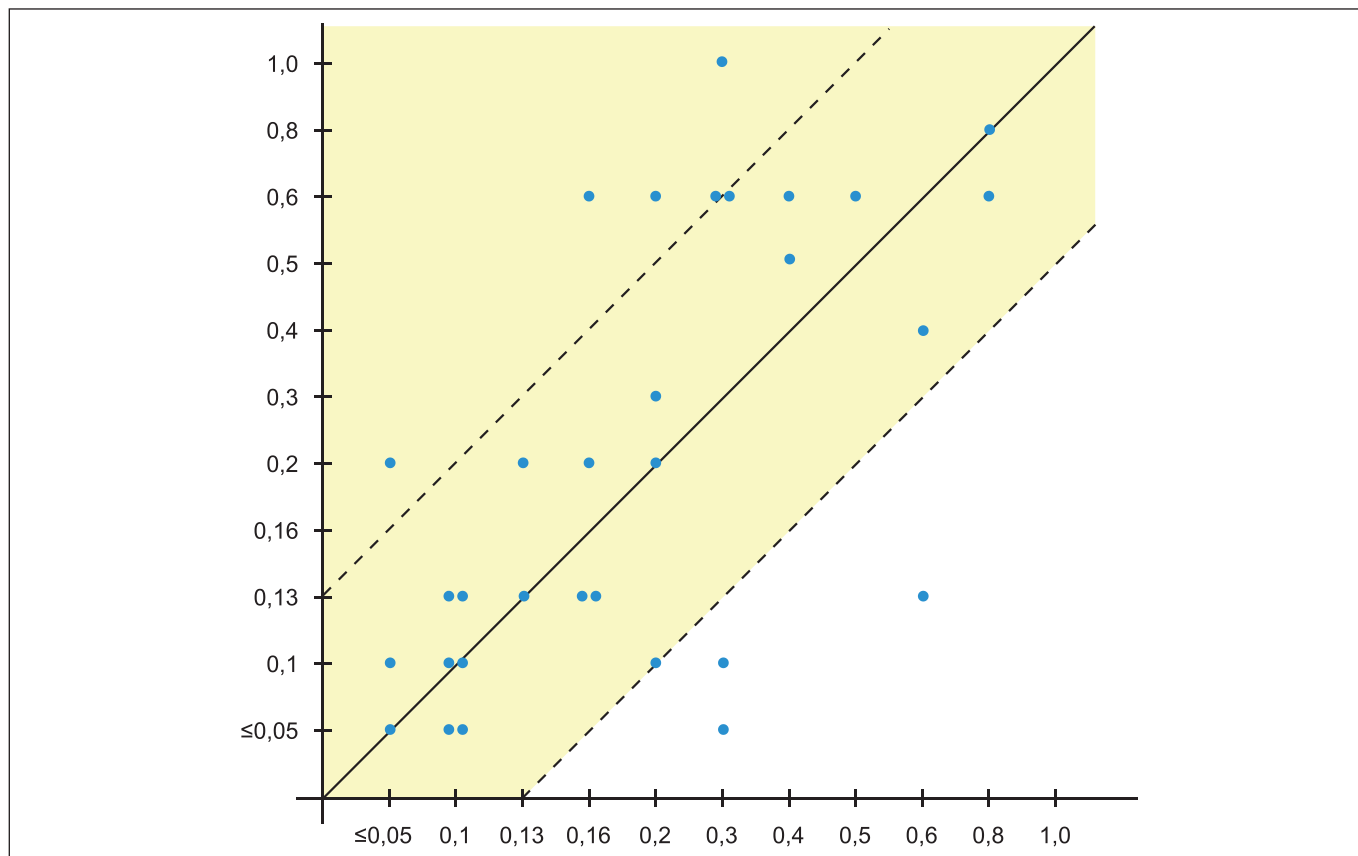
Změny centrální zrakové ostrosti (CZO) v průběhu léčby a na konci sledovacího období byly nejdůležitějšími veličinami pro hodnocení úspěšnosti léčby. V 1. skupině na začátku léčby přečetli naši nemocní průměrně 18,9 písmene na ETDRS optotypech. Na konci sledovacího období četli průměrně 20,3 písmene. Ve 2. skupině byla průměrná CZO na začátku 24,8 písmene. Na konci se vizus zlepšil na průměrně 25,9 písmene. V celém souboru byla výchozí průměrná CZO 22,2 písmene, na konci sledovacího období se CZO zlepšila přibližně o jedno písmeno na průměrně 23,5 písmene.

Jak ukazuje graf 1 neztratilo 28 očí (**90,3 %**) z 1. skupiny více než 15 písmen ETDRS optotypů. Ve 2. skupině (graf 2) to bylo již 38 očí (**95 %**). V celém souboru těchto 15 písmen neztratilo 66 očí (**93 %**) (graf 3).

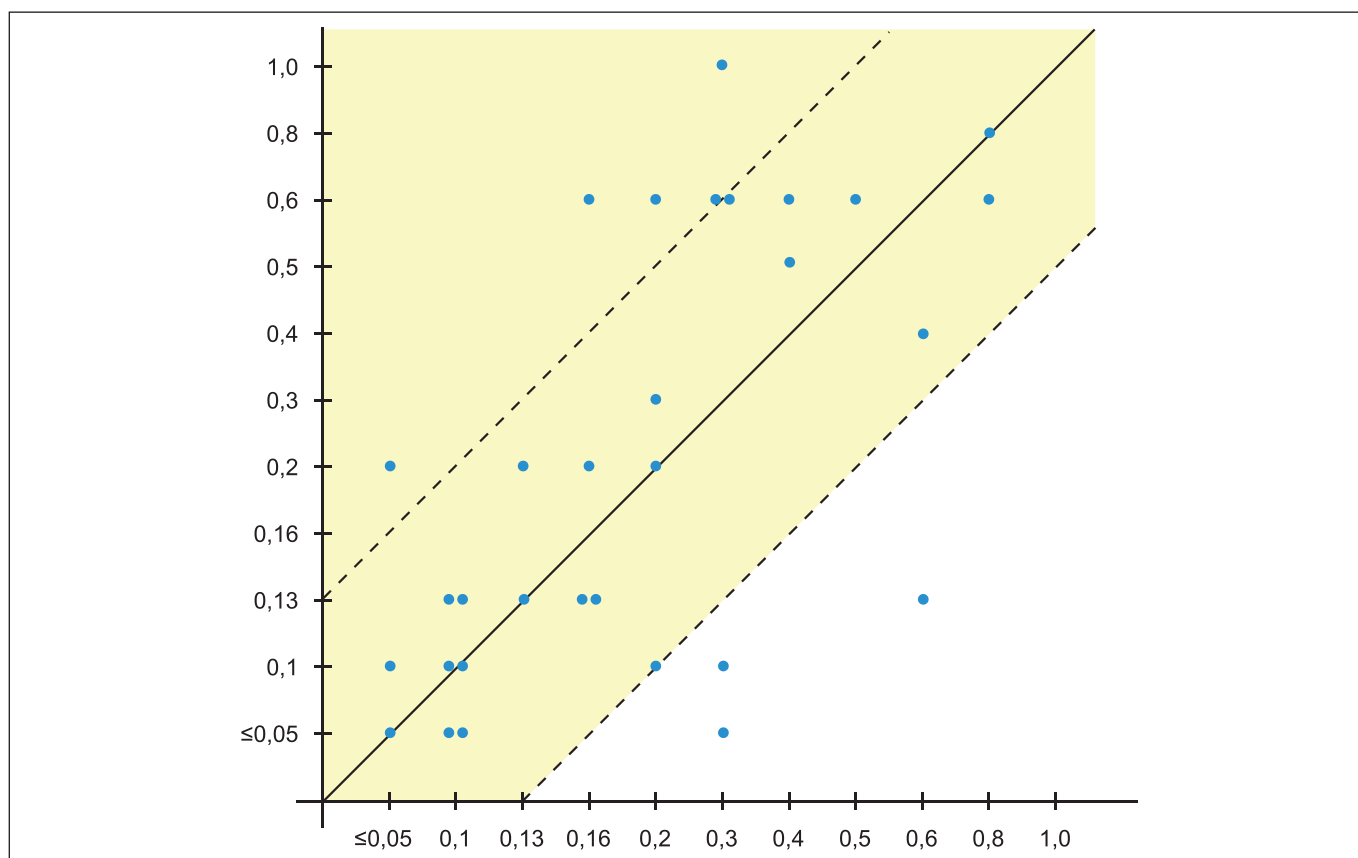
O více než 15 písmen se zlepšilo 8 očí (11,3 %), když v 1. i 2. souboru se takto zlepšily vždy 4 oči, tj. 12,9 %, resp. 10 % očí.

Zhoršení o více než 15 písmen mělo 5 očí (7 %) v celém souboru, z toho 3 očí (9,7 %) patřily 1. skupině a 2 očí (5 %) 2. skupině.

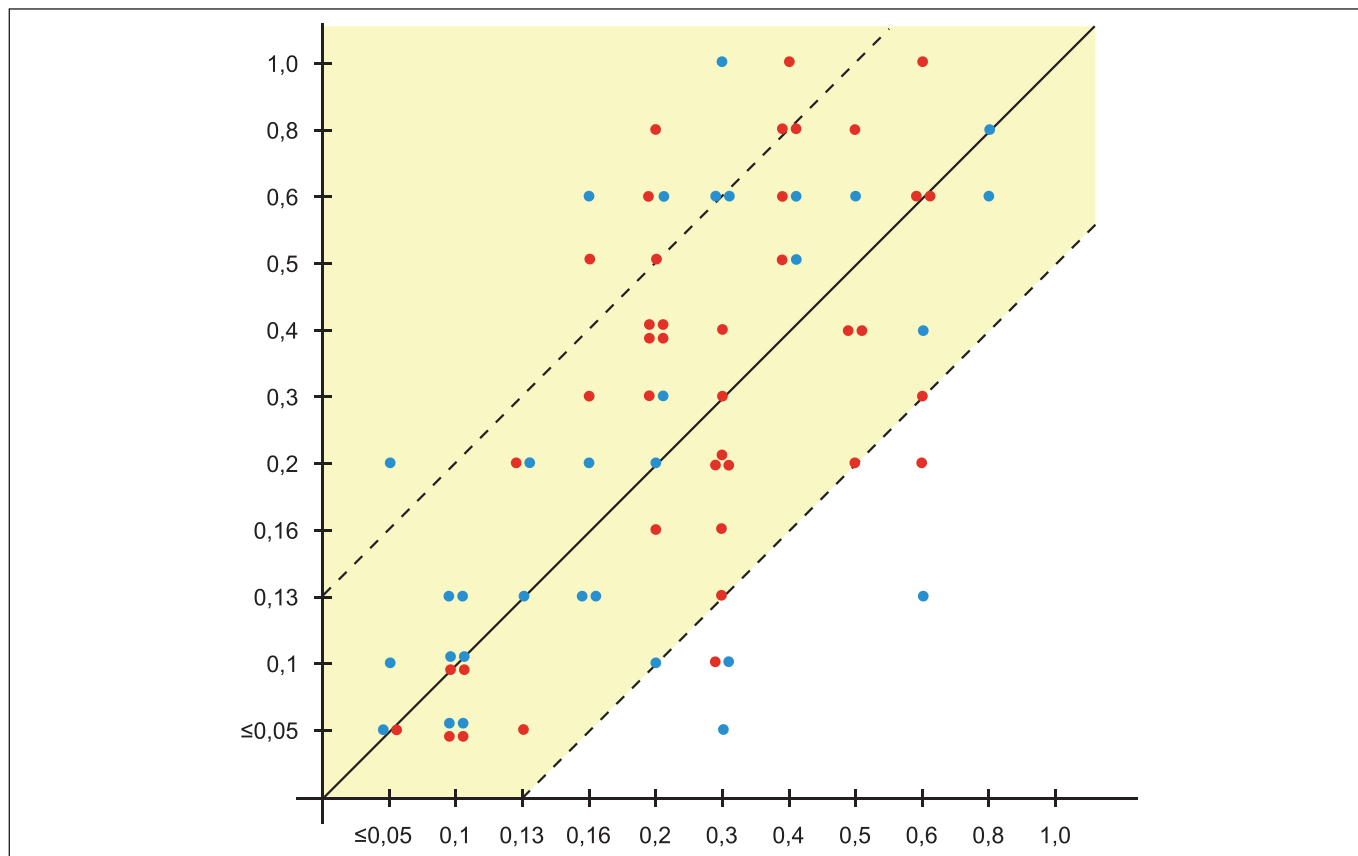
Největší zlepšení CZO jsme zaznamenali obvykle po první aplikaci Avastinu když se, někdy dramaticky, zmenšil CME či se oploštila ablace NE. Po dalších injekcích CME a/či ablace NE i RPE ustupovaly většinou pomalu. Obzvláště pomalu reagovala na injekci Avastinu serózní ablace RPE. U pokročilých fibrotických forem CNV se známkami aktivity se finální CZO



Graf 1. Funkční výsledky – 1. skupina. Pozn.: Žluté pole zahrnuje oči se stabilizovanou centrální zrakovou ostrostí



Graf 2. Funkční výsledky – 2. skupina. Pozn.: Žluté pole zahrnuje oči se stabilizovanou centrální zrakovou ostrostí



Graf 3. Funkční výsledky – celý soubor. Pozn.: Žluté pole zahrnuje oči se stabilizovanou centrální zrakovou ostrostí na konci sledovacího období

většinou nezlepšila. Přesto byli nemocní s výsledkem léčby převážně spokojeni, protože při ústupu edému a ablaci NE ustoupily nebo se zmenšily metamorfopsie.

Recidivu onemocnění jsme pozorovali u deseti očí (14,0 %), v podobě klasické CNV u tří očí (4,2 %), která u jednoho oka byla provázena novou subretinální hemoragií. Recidivu CME jsme pozorovali u šesti očí (8,5 %) a recidivu ablaci RPE u jednoho oka (1,4 %).

Z komplikací léčby uváděli tři nemocní přechodnou bolest po intravitreální injekci, která na jednom oku byla provázena episklerální infiltrací v místě vpichu bez nitrooční odezvy. U dvou nemocných jsme přerušili léčbu po první aplikaci, když se stav dramaticky zhoršil, jednou pro rozsáhlou subretinální hemoragii a hemoftalmus a jednou pro rozsáhlou rupturu RPE. Vznik epimakulární membrány (EMM) komplikoval léčbu Avastinem u dvou nemocných. EMM jsme v obou případech odstranili pars plana vitrektomií s peelingem. Endoftalmitidu, odchlípení sítnice ani celkové komplikace jsme nezaznamenali u žádného z našich nemocných.

DISKUSE

Po léčbě Avastinem se CZO u našich nemocných při průměrné sledovací době 18,5 měsíce stabilizovala v 93 % a zlepšila o více než 15 písmen ETDRS optotypů v 11 %. Výsledky byly lepší než dlouhodobé výsledky léčby Macugenem ve studii V.I.S.I.O.N. (stabilizace v 70 %) [13] a srovnatelné s výsledky léčby Lucentisem ve studiích MARINA u minimálně klasických a okulních CNV (stabilizace CZO v 92 %) [20] a ANCHOR u převážně klasických CNV (stabilizace CZO v 96 %) [3, 24]. Snad o něco vyšší účinnost

Avastinu a Lucentisu než Macugenu může souviset s tím, že Macugen váže pouze izoformu VEGF 165, zatímco Avastin a Lucentis též ostatní izoformy, které se při neovaskularizaci rovněž uplatňují. Vyšší úspěšnost u našich nemocných mohla též ovlivnit doba sledování, která nebyla plně 2 roky.

Avastin a Lucentis jsou látky molekulárně velmi blízké, Lucentis je fragmentem Avastinu a tomu odpovídají obdobné výsledky. CZO se zlepšila o ≥ 15 písmen po Lucentisu ve studii MARINA u 33 % očí a ve studii ANCHOR až u 40 % očí, po Avastinu u našich nemocných v 11 %. Horší výsledky u našich nemocných lze vysvětlit tím, že při aplikaci Lucentisu v obou studiích byla časná stádia onemocnění s vyšší výchozí CZO častěji zastoupena.

Počet a frekvence intravitreálních injekcí závisely u našich nemocných na délce sledování nemocného a na různé odpovědi na léčbu. U našich nemocných jsme přijali strategii individuálního dávkování, která byla navržena pro léčbu Lucentisem ve studii PRONTO [10]. Po startovací fázi tří injekcí v měsíčních intervalech následovala neomezeně dlouhá udržovací fáze, během níž se aplikovaly další injekce podle aktuálního, především OCT nálezu. Při individuální strategii flexibilního dávkování se počet a frekvence injekcí a nákladnost léčby významně snížily.

Exsudativní VPMD je chronické degenerativní onemocnění a jeho příčiny a kauzální terapie nejsou známy. Léčba anti-VEGF preparáty včetně Avastinu je symptomatická a vývoj základního onemocnění nezastaví [4, 8]. Udržovací fáze léčby může trvat mnoho let a proto dispenzarizace a pravidelné sledování nemocných jsou nutné. Dlouhodobá prognóza exsudativní VPMD při léčbě anti-VEGF látkami včetně Avastinu zůstává nejistá.

Avastin se začal používat intravitreálně „off label“ z ekonomických důvodů, když jeho cena byla několikrát nižší než cena

Macugenu a Lucentisu a anti-VEGF látky nebyly hrazeny zdravotními pojišťovkami. V současné době je v ČR hrazen pouze Macugen a Lucentis. Dle literárních údajů je Avastin obdobně účinný a bezpečný [5, 9, 14, 16, 19, 21]. Stav, kdy není u nás hrazen přibližně desetkrát lacinější Avastin, podobně jako v některých zemích EU a USA, znamená pro zdravotní pojišťovny značnou ekonomickou zátěž a snižuje dostupnost léčby pro všechny nemocné s exsudativní VPMD.

V poslední době zasluhují pozornost četné studie, které u exsudativní VPMD kombinují PDT s intravitreální injekcí anti-VEGF látek, případně též triamcinolonu acetonidu [2, 18, 22, 23]. Intravitreální injekce se aplikují bezprostředně po PDT. Při kombinované léčbě se sdružuje okluzivní účinek PDT s antiangiogenním účinkem anti-VEGF látek. Předběžné výsledky těchto studií shodně ukazují, že kombinovaná léčba je nejen účinnější, ale i snižuje počet léčebných výkonů a tím i ekonomickou náročnost léčby [11].

ZÁVĚR

1. Několikanásobně nižší cena a bezpečnost a pozitivní výsledky off label aplikovaného Avastinu podporují jeho použití v soutěži s ostatními anti-VEGF látkami.

2. Flexibilní individuální dávkování Avastinu během udržovací fáze, která následovala po startovací fázi třech injekcí v měsíčních intervalech, snížilo významně počet intravitreálních injekcí.

3. Kombinovaná léčba PDT s anti-VEGF bude zřejmě v nejbližší budoucnosti cestou, která nejen zvýší účinnost léčby, ale sníží i počet léčení a tím ekonomickou náročnost léčby.

LITERATURA

1. **Arevalo, J. F., Fromow-Guerra, J., Sanchez, J. G., et al.:** Primary intravitreal bevacizumab for subfoveal choroidal neovascularization in age-related macular degeneration: Result of the Pan-American Collaborative Retina Study Group at 12 Months Follow-up. *Retina*, 28, 2008; 10: 1387–1394.
2. **Augustin, A., Puls, S., Offermann, I.:** Triple therapy for choroidal neovascularization due to age-related macular degeneration: Verteporfin PDT, Bevacizumab, and Dexamethasone. *Retina*, 27, 2007; 2: 133–140.
3. **Brown, D.M., Kaiser, P. K., Michels M. et al, for the ANCHOR Study Group.** Ranibizumab versus verteporfin for neovascular age-related macular degeneration. *N Engl J Med*, 2006; 355: 14–26.
4. **Chan, C. K., Meyer, C. H., Gross, J. G., Abraham, P., et al.:** Retinal pigment epithelial tears after intravitreal bevacizumab injection for neovascular age-related macular degeneration. *Retina*, 27, 2007; 5: 541–551.
5. **Chen, E., Kaiser, R. S., Vander, J. F.:** Intravitreal bevacizumab for refractory pigment epithelial detachment with occult choroidal neovascularisation in age-related macular degeneration. *Retina*, 27, 2007; 4: 445–450.
6. **Coscas, F., Coscas, G., Souied, E., et al.:** Optical Coherence Tomography Identification of Occult Choroidal Neovascularisation in Age-related Macular Degeneration. *Am J Ophthalmol*, 2007; 144: 592–599.
7. **Emerson, M. V., Lauer, A. K., Flaxel, C. J., et al.:** Intravitreal bevacizumab (Avastin) treatment of neovascular age-related macular degeneration. *Retina*, 27, 2007; 4: 439–444.
8. **Falkenstein, I. A., Cheng, L., Morrison, V. L., et al.:** Standardized visual acuity results associated with primary versus secondary bevacizumab (Avastin) treatment for choroidal neovascularization in age-related macular degeneration. *Retina*, 27, 2007; 6: 701–706.
9. **Fintak, D. R., Shah, G. K., Blinder, K. J., et al.:** Incidence of endophthalmitis related to intravitreal injection of bevacizumab and ranibizumab. *Retina*, 28, 2008; 10: 1395–1399.
10. **Fung, A. E., Lalwani, G. A., Rosenfeld, P. J. et al.:** An optical coherence tomography-guided, variable dosing regimen with intravitreal ranibizumab (Lucentis) for neovascular age-related macular degeneration. *Am J Ophthalmol*, 2007; 143: 566–583.
11. **Geitzenauer, W., Michels, S., Prager, F., et al.:** Comparison of 2.5 mg/kg and 5 mg/kg systemic bevacizumab in neovascular age-related macular degeneration: Twenty-Four Week Result of an Uncontrolled, Prospective Cohort Study. *Retina*, 28, 2008; 10: 1375–1386.
12. **Goff, M. J., Johnson, R. N., McDonald, H. R., et al.:** Intravitreal bevacizumab for previously treated choroidal neovascularisation from age-related macular degeneration. *Retina*, 27, 2007; 4: 432–438.
13. **Gradoudas, E.S., Adamis, A. P., Cunningham, E. T. Jr. et al.:** Pegaptanib for neovascular age-related macular degeneration. *N Engl J Med*, 2004; 351: 2805–2816.
14. **Heiduschka, P., Julien, S., Hofmeister, S., et al.:** Bevacizumab (Avastin) does not harm retinal function after intravitreal injection as shown by electroretinography in adult mice. *Retina*, 28, 2008; 1: 46–55.
15. **Kumar, K., Symons, R. C. A.:** Do Alternative Treatments for CNV Have a Place in the Era of VEGF Inhibition? *Retinal physician*, January-February, 2009: 28–31.
16. **Mason, J. O., White, M. F., Feist, R. M., et al.:** Incidence of acute onset endophthalmitis following intravitreal bevacizumab (Avastin) injection. *Retina*, 28, 2008; 4: 564–567.
17. **Moshfeghi, D., Blumenkranz, M. S.:** Role of genetic factors and inflammation in age-related macular degeneration. *Retina*, 27, 2007; 3: 269–275.
18. **Navea, A., Mataix, J., Desco, M. C., et al.:** One-year follow-up of combined customized therapy. Photodynamic therapy and bevacizumab for exudative age-related macular degeneration. *Retina*, 29, 2009; 1: 13–19.
19. **Ronan, S., Yoganathan, P., Chien, F. Y., et al.:** Retinal pigment epithelium tears after intravitreal injection of bevacizumab (Avastin) for neovascular age-related macular degeneration. *Retina*, 27, 2007; 5: 535–540.
20. **Rosenfeld, P. J., Brown, D. M., Heier, J. S. et al, for the MARINA Study Group.** Ranibizumab for neovascular age-related macular degeneration. *N Engl J Med*, 2006; 355: 1–13.
21. **Shah, C. P., Hsu, J., Garg, S. J., et al.:** Retinal Pigment Epithelial Tear after Intravitreal Bevacizumab Injection. *Am J Ophthalmol*, 2006; 142: 1070–1072.
22. **Shah, G. K., Sang, D. N., Hughes, M. S.:** Verteporfin combination regimens in the treatment of neovascular age-related macular degeneration. *Retina*, 29, 2009; 2: 133–148.
23. **Smith, B. T., Dhalla, M. S., Shah, G. K., et al.:** Intravitreal injection of bevacizumab combined with verteporfin photodynamic therapy for choroidal neovascularization in age-related macular degeneration. *Retina*, 28, 2008; 5: 675–681.
24. **Yoganathan, P., Deramo, V. A., Lai, J. C., et al.:** Visual improvement following intravitreal bevacizumab (Avastin) in exudative age-related macular degeneration. *Retina*, 26, 2006; 9: 994–998.

MUDr. Jaroslava Doležalová
Oční klinika JL Praha
V Hůrkách 10
150 00 Praha 5

Do redakce doručeno dne 15. 6. 2009
Do tisku přijato dne 29. 1. 2010