

Vliv AquaLase na rohovkové endoteliální buňky

Jirásková N., Rozsival P., Ludvíková M., Burova M., Nekolová J.

Oční klinika Lékařské fakulty Univerzity Karlovy a Fakultní nemocnice, Hradec Králové,
přednosta prof. MUDr. P. Rozsival, CSc.

Předneseno ve zkrácené formě na XVI. výroční sjezdu ČOS, 25. až 27. 9. 2008, Špindlerův Mlýn

SOUHRN

Cíl: Zjistit, zda při ošetření zadního pouzdra pulzy irigačního roztoku (BSS – z anglického balanced salt solution) nedochází k poškození buněk rohovkového endotelu.

Materiál a metodika: Soubor 43 pacientů operovaných na našem pracovišti pro bilaterální kataraktu, u kterých byla na pravém oku standardní fakoemulzifikace (Ozil, Infiniti, Alcon) a bimanuální irigace/aspirace čočkových hmot doplněna ošetřením zadního pouzdra čočky pulzy BSS (AquaLase, Infiniti, Alcon). Operace byly provedeny dvěma chirurgy (NJ, PR), obě oči jednoho pacienta byly vždy operovány tím samým lékařem. V této pilotní studii jsme sledovali předoperační i pooperační korigovanou zrakovou ostrost (KZO), hustotu endoteliálních buněk a tloušťku rohovky (pachymetrii) a výskyt per- a pooperačních komplikací. **Výsledky:** Předoperačně byla průměrná hodnota pachymetrie (P) $566 \pm 45 \mu$ vpravo (OP) a $562 \pm 42 \mu$ vlevo (OL), průměrná hustota endoteliálních buněk (ECC) 2541 ± 317 buněk/mm² (OP) a 2567 ± 311 buněk/mm² (OL). Tři měsíce po operaci byla P $557 \pm 43 \mu$ (OP) a $558 \pm 45 \mu$ (OL) a ECC 2368 ± 416 buněk/mm² (OP) a 2396 ± 417 buněk/mm² (OL). Nebyl zjištěn statisticky významný rozdíl pooperačních změn obou rohovkových parametrů mezi oběma očima. Korigovaná zraková ostrost se zlepšila u všech očí. Nezaznamenali jsme žádnou per- ani pooperační komplikaci.

Závěr: Použití metody AquaLase k ošetření zadního pouzdra při operaci katarakty nezvyšuje riziko poškození rohovkových endoteliálních buněk.

Klíčová slova: fakoemulzifikace, AquaLase, endoteliální buňky

SUMMARY

Influence AquaLase at Corneal Endothelial Cells

Purpose: To assess the effect of the cleaning of the posterior capsule using pulses of balanced salt solution (BSS) on the corneal endothelial cells.

Methods: This pilot study involves 43 patients with bilateral cataracts having lens removal using torsional phacoemulsification (Ozil, Infiniti, Alcon) and bimanual irrigation/aspiration (I/A). Posterior capsule of the right eye of each patient was cleaned using pulses of BSS (AquaLase, Infiniti, Alcon). Surgery was performed by one of 2 surgeons (NJ, PR), both eyes of each patient was operated on by the same surgeon. Best corrected visual acuity (BCVA), endothelial cell count and pachymetry were evaluated pre- and postoperatively as well as occurrence of peri- and postoperative complications.

Results: Preoperative mean pachymetry (P) was $566 \pm 45 \mu$ in the right eye (RE) and $562 \pm 42 \mu$ in the left eye (LE), mean endothelial cell count (ECC) 2541 ± 317 cells/mm² (RE) and 2567 ± 311 cells/mm² (LE). Three months after surgery P was $557 \pm 43 \mu$ (RE) and $558 \pm 45 \mu$ (LE) and ECC 2368 ± 416 cells/mm² (RE) and 2396 ± 417 cells/mm² (LE). There was no statistical difference in postoperative changes of both corneal parameters between right and left eyes. Best corrected visual acuity improved in all eyes and no peri- or postoperative complications occurred.

Conclusions: Cleaning of the posterior capsule using AquaLase is safe for corneal endothelial cells.

Key words: phacoemulsification, AquaLase, endothelial cells

Čes. a slov. Oftal., 65, 2009, No. 4, p. 139–142

ÚVOD

Operace šedého zákalu je v současnosti nejčastěji prováděným chirurgickým výkonem. V dnešní době je zejména v rozvinutých zemích světa nejpoužívanější metodou odstranění jádra čočky tzv. fakoemulzifikací, tj. fragmentací tvrdých částí a aspirace takto „emulzifikovaných“ čočkových hmot z oka malým řezem (2–6).

Při klasické ultrazvukové fakoemulzifikaci se používá ultrazvuku o frekvencích 25–62 kHz. Piezoelektrický měnič, který je umístěn v koncovce fakoemulzifikačního přístroje, kmitá vysokou frekvencí v elektrickém poli a převádí elektrickou energii v mechanickou energii hrotu. K destrukci čočkových hmot

dochází především přímým mechanickým vlivem vibrací hrotu a působením akustických vln, které se šíří kapalným médiem. Tlaková vlna prochází kapalinou rychlostí zvuku a působí destruktivně na okolí. Kromě kavitační energie vzniká při vysokofrekvenčních vibracích i energie tepelná, která může vést k poškození rány. Všechny výše uvedené mechanismy účinně rozmělní jádro čočky, mohou však rovněž poškodovat citlivě nitrooční tkáň. Proto se dnes při operacích snažíme omezovat použití ultrazvukové energie na minimum (8) a zároveň hledat nové „zdroje fakoenergie“.

Laserová fakolýza (fotolýza) používá k odstranění jádra dva typy laserů: Er:YAG nebo Nd:YAG laser. Tato metoda má proti ultrazvuku některé výhody (mikroincizní zákrok bez nebezpečí popálení rány a šetrnost výkonu), nedokáže však účinně fragmentovat tvrdá jádra a vyžaduje drahé přístro-

jové vybavení, což jsou hlavní důvody, proč dosud není širěji používána.

Nověji se k rozmělnění jádra čočky začaly používat pulzy irigačního roztoku BSS. Tato metoda byla nazvána AquaLase a možnost jejího použití nabízí v současné době přístroj Infinity Vision System (Alcon Laboratories, Fort Worth, Texas, USA). Pulzy tekutiny jsou v kapalných očních médiích a tkáních s vysokým obsahem vody rychle tlumeny a tak nehrozí jejich poškození jako u ultrazvukové tlakové vlny. Další velkou výhodou proti UZ je úplné vyloučení rizika popálení rány, což byla u klasické fakoemulzifikace obávaná závažná komplikace (13). AquaLase je šetrnější nejen k endotelálním buňkám rohovky (9), ale i k zadnímu pouzdru čočky. Na minimum je sníženo riziko ruptury zadní kapsuly a tím se výrazně zvyšuje možnost lépe očistit pouzdro od zbytků čočkových hmot a od buněk zárodečného epitelu (LECs – Lens Epithelial Cells) jako preventivní opatření proti následnému zkalení zadního pouzdra (PCO – z anglického posterior capsule opacification).

Sekundární katarakta je nejčastější pozdní komplikací extrakapsulární extrakce čočky (7,10,11,14). Rozeznáváme dva typy PCO – fibrózní změny vedoucí k nakrčení a zašednutí pouzdra a regenerační změny, které jsou charakterizovány přítomností Elschniggových perel. Na vzniku a vývoji PCO se rozhodující měrou podílejí právě LECs. Epidemiologická data o incidenci a prevalenci PCO uváděná v různých studiích je obtížné interpretovat. Nejsou totiž dosud jasně stanovena kvantifikační pravidla a přesnost jednotlivých metod pro hodnocení PCO se liší. Zcela jednotní jsou však oftalmologové ve snaze vyvíjet a používat nové preventivní metody zabráňující či alespoň zpomalující proces zkalení zadního pouzdra (7,10, 11,14). Mezi chirurgické preventivní postupy řadíme dokonalé provedení přední cirkulární kontinuální kapsulorexe (ACCC – z anglického anterior circular continuous capsulorhexis), pečlivé vyčištění zbytku pouzdra a odstranění co největšího množství LECs, výběr kvalitní nitrooční čočky (IOČ) a její implantace a centrace v kapsulárním vaku tak, aby okraj ACCC překrýval okraj optiky IOČ po celém obvodu. Všechny výše popsané postupy jsou (nebo by měly být) standardní součástí operace katarakty. Existují ještě další preventivní postupy, které nejsou běžně v klinické praxi používány: např. provedení zadní cirkulární kontinuální kapsulorexe (PCCC – z anglického posterior circular continuous capsulorhexis) (1) nebo použití speciálního instrumentária Milvella Perfect Capsule™ umožňujícího peroperační výplach pouzdra čočky hypotonickým roztokem (12, 15). U všech těchto „nadstandardních“ metod musíme posuzovat kromě základního požadovaného efektu na vznik a rozvoj PCO i faktory bezpečnosti jejich použití, zejména zda nedochází k zvýšenému riziku poškození citlivých nitroočních struktur.

Cílem naší klinické prospektivní randomizované studie je posoudit vliv ošetření zadního pouzdra pulzy BSS (AquaLase, Infinity, Alcon) na vznik a rozvoj PCO a zároveň ověřit, zda tento postup nepoškozuje rohovkové endotelální buňky. V předkládaném sdělení prezentujeme výsledky, zabývající se vlivem AquaLase na rohovkový endotel, výskyt peroperačních a pooperačních komplikací.

SOUBOR A METODIKA

Do pilotního souboru této studie bylo zařazeno 43 pacientů s bilaterální kataraktou doporučených na chirurgický zákrok na naše pracoviště, u kterých byl stupeň zkalení čočky přibližně stejný na obou očích a kteří kromě katarakty neměli jinou závažnou oční patologii ovlivňující pooperační zrakové funkce (např. rohovkové dystrofie, choroby sítnice, atd.). Jednalo se o 15 mužů (průměrný věk 67,3 let, rozmezí 45 až 83 let) a 28 žen (průměrný věk 70,4 let, rozmezí 56 až 90 let).

Před zákrokem byli pacienti podrobně vyšetřeni včetně rohovkové pachymetrie a endotelální mikroskopie. Korigovaná

zraková ostrost do dálky byla určována pomocí Snellenových optotypů, hustotu endotelálních buněk a tloušťku rohovky jsme vyšetřovali na spekulárním mikroskopu CONAN NONCON ROBO. Katarakty byly rozděleny do skupin podle tvrdosti jádra (stupeň 1–5), určované klinicky podle Buratta (2). Všechny operace byly provedeny fakoemulzifikačním přístrojem Infinity dvěma chirurgy (NJ, PR), obě oči jednoho pacienta operoval vždy tentýž lékař. Standardně používáme topicovou anestezii, rohovkový (limbální) 2,75 mm tunelový řez, dvě servisní paracentézy pro bimanuální irigaci/aspiraci, Disco-Visc, přední kontinuální cirkulární kapsulorhexi a hydrodisekci spolu s manévrem „cortical cleaving hydrodissection“ podle Finea. Fakoemulzifikace byla při použití koncovky Ozil (torzní fako) provedena rozlamovací technikou „quick-chop“. Kortikální hmoty byly odstraněny bimanuální irigací/aspirací (I/A). Zadní pouzdro pravého oka všech pacientů pak bylo ošetřeno pulzy BSS pomocí koncovky AquaLase. Poté byla ve všech případech implantována nitrooční čočka AcrySof Single Piece injekčním systémem Monarch II. Pooperačně byli pacienti léčení lokálně podávaným tobramycinem 3,0 mg/mL a dexametasonem 1,0 mg/mL (Tobradex gtt) 5× denně do operovaného oka po 2 týdny a poté kapali dexamethason 1,0 mg/mL (Dexamethason gtt) 3× denně rovněž 2 týdny.

Sledovali jsme korigovanou zrakovou ostrost, hustotu endotelálních buněk a pachymetrii před operací a 3 měsíce po zákroku a dále výskyt peroperačních a pooperačních komplikací v období 3 měsíců po operaci.

Statistické hodnocení pooperačních změn hustoty endotelálních buněk a pachymetrie mezi pravým a levým okem jsme prováděli pomocí párového t-testu.

VÝSLEDKY

Průměrná hodnota doby působení pulzů BSS (AquaLase-Time) při ošetření zadního pouzdra OP byla 0,31 s, počet pulzů BSS se pohyboval v rozmezí 80 – 1860 pulzů, (medián 1080 pulzů, průměrný počet byl 899 ± 570 pulzů).

Předoperačně byla průměrná hodnota pachymetrie (P) $566 \pm 45 \mu$ vpravo (OP) a $562 \pm 42 \mu$ vlevo (OL), průměrná hustota endotelálních buněk (ECC) 2541 ± 317 buněk/mm² (OP) a 2567 ± 311 buněk/mm² (OL). Tři měsíce po operaci byla P $557 \pm 43 \mu$ (OP) a $558 \pm 45 \mu$ (OL) a ECC 2368 ± 416 buněk/mm² (OP) a 2396 ± 417 buněk/mm² (OL) (graf 1, 2). Nebyl zjištěn statisticky významný rozdíl pooperačních změn obou rohovkových parametrů mezi pravým a levým okem při použití párového t-testu.

Peroperačně jsme nezaznamenali žádné komplikace, ošetření zadního pouzdra metodou AquaLase nezpůsobilo ani v jednom případě poškození pouzdra nebo okolních struktur (např. zonuly). Rovněž pooperační průběh byl v období 3 měsíců po operaci bez jakýchkoliv komplikací u všech pacientů oboustranně. Korigovaná zraková ostrost vzrostla, při kontrole byla 0,8–1,0 u všech operovaných očí. Průměrné předoperační i pooperační hodnoty pro obě oči jsou přehledně zobrazeny v grafu 3.

DISKUSE

Operace katarakty je v současnosti považována za bezpečný a vysoce efektivní chirurgický zákrok prováděný nejčastěji ambulantně. Trendy dnešní mikrochirurgie čočky jsou zmenšení velikosti operační rány, snížení množství UZ energie nutné k rozmělnění čočky při klasické fakoemulzifikaci, náhrada vysokofrekvenční energie UZ jinými zdroji, zdokonalení kontroly průtokových parametrů (fluidics), možnost použití

více fakoemulzifikačních metod i jejich změny dle aktuální potřeby a používání stále dokonalejších nitroočních implantátů.

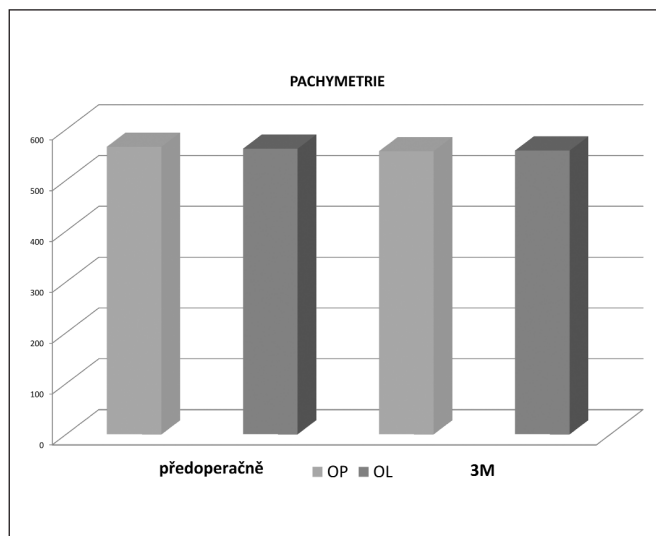
Infinity Vision System je nejnovějším modelem ve vývojové řadě fakoemulzifikačních přístrojů firmy Alcon, který nabízí při použití příslušných koncovek více možností odstranění čočky: sofistikovanou UZ fakoemulzifikaci, kombinaci UZ a nízkofrekvenčního oscilačního pohybu hrotu koncovky (NeoSoniX), torzní UZ fakoemulzifikaci (Ozil) a fragmentaci čočky pomocí pulzů ohřáté irigační tekutiny BSS (AquaLase). Infinity má navíc dokonalý uzavřený systém kontrolující průtokové parametry (Fluidics Management System – FMS), který umožňuje pracovat bezpečně i s vysokými hodnotami vakua.

Torzní fakoemulzifikace je jednou z posledních inovací fakoemulzifikačních metod, poprvé byla představena v roce 2005. Koncovka Ozil je konstruována tak, že její piezoelektrické krystaly vytvářejí dva druhy odlišných pohybů fakoemulzifikační jehly. Při frekvenci 32 kHz vytváří piezoelektrický měnič torzní (oscilační) pohyb hrotu a při frekvenci 44 kHz mění krystal elektrickou energii v klasické lineární kmitání hrotu. Použití koncovky Ozil spolu se sofistikovaným softwarovým vybavením přístroje Infinity (Alcon) umožňuje kombinovat použití longitudinálních a torzních oscilací v různých poměrech a sekvencích. Torzní fakoemulzifikace výrazně snižuje množství UZ energie, nutné k rozmělnění jádra. Velkou výhodou je dále to, že torzní kmity snižují na minimum repulzi („odstrčení“) čočkových fragmentů od fakoemulzifikační jehly. Čočkové hmoty tak zůstávají v těsné blízkosti otvoru hrotu a tím je zajištěna lepší okluze. Dokonalá okluze snižuje turbulenci v přední komoře a zvyšuje účinnost fakoemulzifikace. Přechod od klasické UZ fakoemulzifikace na torzní nevyžaduje žádný zácvik a učební křivka pro zkušeného operátora je minimální. Všechny výše uvedené výhody vedly k rychlému zavedení torzní fakoemulzifikace do klinické praxe a k vysoké oblibě této metody u chirurgů.

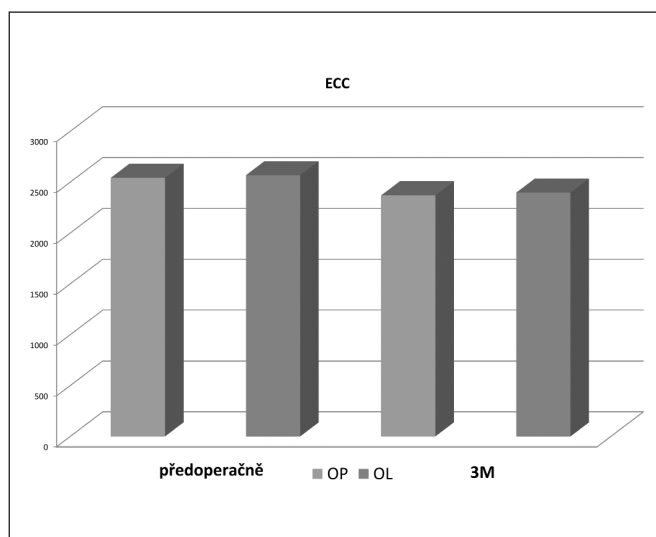
AquaLase je další možností extrakcí katarakty. Místo UZ energie používá pulzy teplé BSS (57 C). Elektrody generující pulzy 4 μ L BSS jsou umístěny v AquaLase koncovce a jejich maximální frekvence je 50 Hz. Fragmentační účinnost pulzů (jak tvrdě pulzy zasáhnou) vyjadřuje nová fakoemulzifikační veličina (magnitude), kterou lze lineárně kontrolovat pomocí pedálu. Určitou nevýhodou AquaLase je nižší účinnost emulzifikace zejména u tvrdších jader a relativně delší doba trvání extrakce čočky. Pulzy tekutiny jsou v kapalných očních médiích a tkáních s vysokým obsahem vody rychle eliminovány (tlumeny) a tak nehrozí poškození citlivých struktur jako u UZ tlakové vlny. AquaLase je šetrnější nejen k endoteliálním buňkám rohovky (9), ale i k zadnímu pouzdru čočky. Pomocí pulzů BSS je možno očistit zadní pouzdro od nepatrných zbytků čočkových hmot (9) od buněk zárodečného epitelu (LECs), které se rozhodujícím způsobem podílí na vzniku sekundární katarakty. Vzhledem k tomu, že koncovka AquaLase má měkký polymerový hrot a je tedy velmi šetrná k zadnímu pouzdru, bylo možno v průběhu operace přiblížit hrot až těsně k pouzdru.

Podle místa lokalizace LECs v oblasti pouzdra čočky rozeznáváme tzv. přední A buňky a ekvatoriální E buňky. Buňky A se nacházejí na vnitřní ploše předního pouzdra až k ekvátoru a vyvolávají vznik fibrotického typu PCO. Buňky E jsou uloženy v ekvatoriální oblasti pouzdra a jsou příčinou proliferativního typu PCO. V patogenezi vzniku PCO hrají důležitou roli též cytokiny, obzvláště b-FGF (z anglického basic fibroblast growth factor), HGF (z anglického hepatocyte growth factor) a TGF- β (z anglického transforming growth factor) a interleukiny (zejména interleukin 1 a 6).

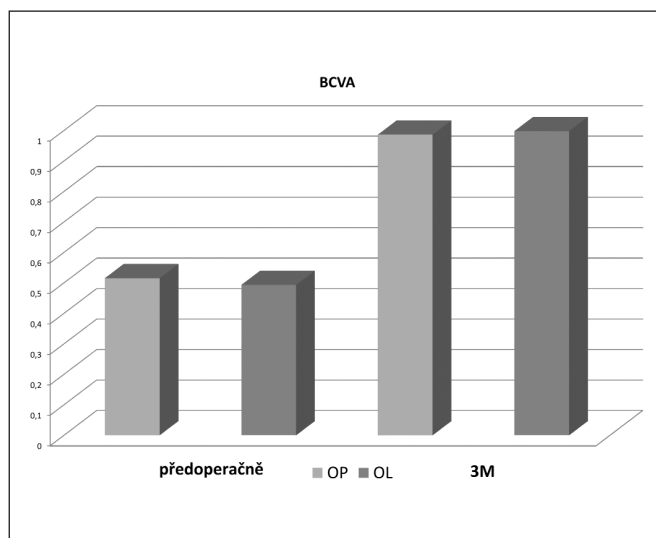
Prevence vzniku sekundárních katarakty je, jak již bylo dříve uvedeno, jedním z základních trendů operace čočky, nejen v chirurgii šedého zákalu, ale i při nitroočních refrakčních zákrocích. Sekundární katarakta po extrakci čiré čočky a její náhradě např. multifokální nebo tzv. akomodační čoč-



Graf 1. Hodnoty pachymetrie před operací a 3 měsíce po operaci



Graf 2. Hustota endoteliálních buněk před operací a 3 měsíce po operaci



Graf 3. Korigovaná zraková ostrost před operací a 3 měsíce po operaci

kou znehodnocuje výsledek operace a vyvolává pochopitelnou nespokojenost pacienta – v těchto případech platicího klienta. Sekundární kataraktu lze sice léčit buď laserovou Nd:YAG-kapsulotomií, nebo chirurgickou discízi či sukci u proliferativního typu, ale každá z těchto metod má i určitá rizika (amoce sítnice, dislokace nebo poškození IOČ). Nezanedbatelný je i socio-ekonomický aspekt. V prevenci PCO hraje velkou roli především dokonalost provedení operace a výběr vhodného nitroočního implantátu. Jak již bylo výše uvedeno, důležitá je zejména precizní ACCC takového průměru, aby zbytek pouzdra překrýval okraj optické části IOČ, přesná fixace IOČ v pouzdře a zejména co nejdokonalější vyčištění pouzdra od LECs. Nitrooční čočka by měla být z biokompatibilního a adhezivního materiálu, který redukuje proliferaci a migraci LECs svou těsnou adhezí k zadnímu pouzdru. Dále by IOČ měla mít optimální velikost optické části (6 mm) zajišťující dobrý kontakt se zadním pouzdem i dostatečné překrytí okrajem přední kapsulorexe bez rušivých zrakových fenoménů. A konečně bylo prokázáno, že ostrý okraj optické i haptické částí IOČ má preventivní vliv na migraci LECs. Obecně lze tedy preventivní chirurgické postupy shrnout do tří hlavních bodů: je nutno minimalizovat počet buněk na vnitřní ploše pouzdra čočky a v oblasti ekvatoru, devitalizovat zůstávající LECs a/nebo jim zamezit migraci do oblasti osy vidění. Precizní provedení operace a implantace kvalitní IOČ je již samo o sobě jistou prevencí proti PCO. O zkušenostech s dalšími „nadstandardními“ metodami u nás referovali např. Bodnár (1) nebo Novák a Vlčková (12, 15). U všech těchto postupů je třeba dbát i na bezpečnost, zejména zda nedochází k zvýšenému riziku poškození citlivých nitroočních struktur.

Cílem naší práce je posoudit vliv ošetření zadního pouzdra pulzy BSS (AquaLase, Inifiniti, Alcon) na vznik a rozvoj PCO a zároveň ověřit, zda tento postup nepoškozuje rohovkové endoteliální buňky. Porovnáním hustoty endoteliálních buněk a hodnot pachymetrie před a po operaci jsme nezjistili statisticky významný rozdíl úbytku endoteliálních buněk ani změny tloušťky rohovky mezi oběma očima a tím jsme prokázali vysokou bezpečnost použití této metody. Nezapomenali jsme ani vyšší výskyt per- nebo pooperačních komplikací.

Závěrem lze tedy konstatovat, že použití metody AquaLase k ošetření zadního pouzdra při operaci katarakty nezvyšuje riziko poškození rohovkových endoteliálních buněk. Preventivní účinek AquaLase proti vzniku sekundární katarakty je ještě nutno prokázat dlouhodobým sledováním.

Podpořeno výzkumným záměrem MZO 001179906.

LITERATURA

1. **Bodnár, M., Vácha J.:** Zadní kapsulorhexe (PCCC) jako rutinní výkon u operace katarakty? Sborník abstrakt XI. Výročního sjezdu ČOS, 2003: 43.
2. **Buratto, L.:** Phacoemulsification. Principles and Techniques. Thorofare, NJ, Slack, 1998; s. 3–21.
3. **Fine, I.H., Packer, M., Hoffman, R.S.:** New phacoemulsification technologies. J Cataract Refract Surg., 28, 2002: 1054–1060.
4. **Fine, I.H., Packer, M., Hoffman, R.S.:** Power modulations in new phacoemulsification technology; improved outcomes. J Cataract Refract Surg., 30, 2004: 1014–1019.
5. **Gimbel, H.V.:** Divide and conquer nucleofractis phacoemulsification: development and variations. J Cataract Refract Surg., 17, 1991 28–29.
6. **Hoffman, R.S., Fine, I.H., Packer, M.:** New phacoemulsification technology. Curr Opin Ophthalmol., 16, 2005: 38–43.
7. **Jirásková N., Rozsival, P.:** Metody hodnocení zkalení zadního pouzdra po operaci katarakty. Čes. A Slov. Oftal., 60, 2004, 2: 155–157.
8. **Jiraskova, N., Rozsival, P.:** Phacoemulsification parameters: Series 20000 Legacy Versus Legacy with AdvanTec software and NeoSonix handpiece. J Cataract Refract Surg., 30, 2004: 144–148.
9. **Jiraskova N, Kadlecova J, Rozsival P et al.:** Comparison of the effect of the AquaLase and NeoSonix on the corneal endothelium. J Cataract Refract Surg., 34, 2008: 377–382.
10. **Nekolová, J., Pozlerová, J., Jirásková, N. et al.:** Comparison of posterior after two different surgical methods of cataract extraction. Am J Ophthal., 145, 2008:493–498
11. **Nekolová, J., Pozlerová, J., Jirásková, N. et al.:** Opacity zadního pouzdra i pacientů s diabetes mellitus 2. typu. Čes. A Slov. Oftal., 64, 2008, 5: 193–196.
12. **Novák, J.:** Perfect Capsule – první zkušenosti. Sborník abstrakt 3. bilat. Česko-Slov. oftalmolog. symposia, 2005: 84–85.
13. **Mackool, R.J.:** Incision burns. J Cataract Refract Surg., 29, 2003: 233–235.
14. **Pozlerová, J., Nekolová, J., Jirásková, N. et al.:** Porovnání opacit zadního pouzdra u dvou typů implantovaných umělých nitroočních čoček, Čes. a Slov. Oftal., 63, 2007, 1: 42–47.
15. **Vlčková, E., Došková, H., Vysloužilová:** Peroperační použití Millvella Perfect Capsule™ v prevenci sekundární katarakty. Sborník abstrakt 3. bilat. Česko-Slov. oftalmolog. symposia, 2005: 86.

Doc. MUDr. *Nada Jirásková, Ph.D.*
Oční klinika LF UK a FN
Sokolská 581
500 05 Hradec Králové
e-mail: *jirasnad@fnhk.cz*

Do redakce doručeno dne 12. 1. 2008
Do tisku přijato dne 19. 5. 2009