

Akutní uzávěr centrální sítnicové arterie (CRAO) v obraze optické koherentní tomografie (OCT3)

Mejzlíková E., Novák J., Adámková H.

Oční oddělení Pardubické krajské nemocnice, a. s., a Fakulta zdravotnických studií Univerzity Pardubice,
přednosta doc. MUDr. Jan Novák, CSc.

SOUHRN

Po CRAO (akutní okluze centrální sítnicové arterie) vzniká ischemický edém sítnice a následná regresní fáze je obvykle bez možnosti objektivizace.

Cíl studie: Stanovit dynamiku edematózních změn centra sítnice metodou optické koherentní tomografie (OCT).

Soubor a metodika: Na očním oddělení Pardubické krajské nemocnice bylo v období 6/2004–1/2005 vyšetřeno na přístroji STRATUS Stratus OCT 3 celkem 10 nemocných s diagnózou CRAO v akutní fázi onemocnění (1. až 5. den po okluzi). K hodnocení byl použit protokol určený pro analýzu tloušťky a objemu makuly (Fast Macular Thickness Map). Naměřené hodnoty byly porovnány se zdravým okem. Následná OCT vyšetření byla provedena po 2., 5. a 10. týdnech.

Výsledky: Průměrný objem makuly (Average Total Macula Volume) postiženého oka v den stanovení diagnózy byl (průměr ± SD/rozmezí hodnot) mm³: 9,196 ± 1,376 /10,315–7,301/, druhý týden 7,313 ± 1,209 /9,441–5,854/, pátý týden 5,970 ± 0,688 /7,401–4,971/ a desátý týden 5,091 ± 0,558 /5,768–3,989/.

Průměrný objem edémem nejvíce zasaženého makulárního segmentu v den stanovení diagnózy byl: 0,695 ± 0,319 /1,526–0,359/, druhý týden 0,607 ± 0,206 /1,118–0,416/, pátý týden 0,520 ± 0,220 /1,070–0,334/ a desátý týden 0,409 ± 0,195 /0,948–0,282/. Pátý týden byl již u některých nemocných zaznamenán nástup atrofické fáze makuly. Analýza provedená 10. týden po vzniku CRAO neprokázala u žádného nemocného otok v oblasti makuly.

Závěr: Prokázali jsme v průměru 5týdenní regresní fázi sítnicového edému po CRAO. OCT vyšetření se jeví jako vhodná metoda pro stanovení dynamiky edematózních změn makulární oblasti při CRAO.

Klíčová slova: OCT – optická koherentní tomografie, CRAO – z anglického central retinal artery occlusion, ischemický edém

SUMMARY

Examination of the Acute Central Retinal Artery Occlusion (CRAO) by Means of Optical Coherence Tomography (OCT3)

Purpose: Ischemic edema of the retina develops after CRAO and a regressive phase follows usually without any possibility of objectification. The aim of the study is to determine dynamics of edematous changes in the central retina using the OCT (Optical Coherence Tomography).

Setting: Department of Ophthalmology, Regional Hospital in Pardubice, Czech Republic, E.U.

Methods: During the period between June 2004 and January 2005, ten patients with the diagnosis of CRAO were examined by means of Stratus OCT3 (Zeiss). A protocol designed for analysis of the thickness and volume of the macula (Fast Macular Thickness Map) was used for the evaluation. Obtained readings were compared with the healthy eye. Examinations were performed on the 1st up to the 5th day after the CRAO onset and 2, 5, and 10 weeks thereafter.

Results: The average volume of the macula (Average Total Macula Volume) of the affected eye was (mean ± SD; mm³): at the day of diagnosis (the initial examination) 9.196 ± 1.376 (range, 10.315–7.301), the 2nd week 7.313 ± 1.209 (range, 9.441–5.854), the 5th week 5.970 ± 0.688 (range, 7.401–4.971), and the 10th week 5.091 ± 0.558 (range, 5.768–3.989).

The average volume of the most swollen macular quadrante was (mean±SD; mm³): at the day of diagnosis (the initial examination) 0.695 ± 0.319 (range, 1.526–0.359), the 2nd week 0.607 ± 0.206 (range, 1.118–0.416), the 5th week 0.520 ± 0.220 (range, 1.070–0.334), and the 10th week 0.409 ± 0.195 (range 0.948–0.282). In some patients, the onset of macular atrophy was found 5 weeks after the CRAO. No edema in the macular area was confirmed in any patient 10 weeks after the CRAO.

Conclusion: On the average, we proved the regression phase of the retinal edema 5 weeks after the CRAO appearance. The OCT examination appears to be a suitable method for the determination of the dynamics of the edematous changes in the macular area after the CRAO.

Key words: OCT – optical coherence tomography, CRAO – central retinal artery occlusion, ischemic edema

Čes. a slov. Oftal., 65, 2009, No. 3, p. 75–78

ÚVOD

Při ischemickém postižení sítnice dochází k uvolnění vazomotorických mediátorů s následnou smrtí buněk v hypoxické oblasti a k rozvoji edematózních změn. Jednou z typických afekcí vedoucích k uvedenému stavu je okluze kmene nebo větvi arteria centralis retinae (literárně přijímaná zkratka

CRAO – z anglického central retinal artery occlusion). Nejčastěji vzniká v důsledku spazmu cévy nebo její okluzí vmetkem při kardiovaskulárních onemocněních. V místě ischemizace a následné hypoxii odumírají vrstvy nervových buněk. Oftalmoskopem lze vidět typický klinický obraz edematózní zkalené sítnice. Výjimku tvoří krajina centrální fovey, kde se ischemický edém nemůže vytvořit pro absenci vrstvy nervových vláken a relativně vyšší zásobením kyslíkem difúzí z choroidey. Přesto i zde dochází v důsledku hypoxie k odumření vnitřních

vrstev sítnice. Studium patologických změn po CRAO bylo až donedávna doménou pouze funkčních vyšetření. Teprve Foro-ozan (3,4) v roce 2003 použil laserovou polarimetrii k objektivizaci vzniklého edému měřením vrstvy nervových vláken.

Cílem naší prospektivní studie bylo:

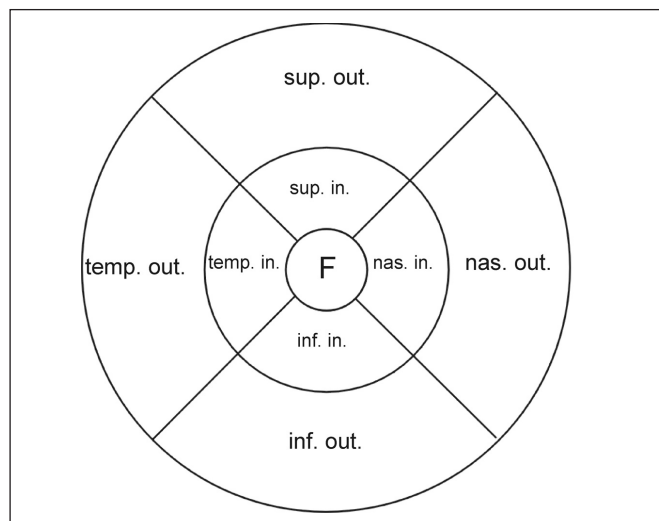
1. ověřit možnosti nové metody – optické koherentní tomografie třetí generace (OCT3) při studiu změn v ischemické sítnici (8),
2. objektivizovat vzniklý edém měřením objemu a tloušťky vrstvy nervových vláken,
3. zjistit časový průběh patologických změn v sítnici.

METODIKA

OCT3 vyšetření bylo provedeno na 10 očích v rámci komplexního oftalmologického vyšetření po příchodu nemocných s klinickým nálezem akutní CRAO a po zahájení léčby. K vyšetření byl použit přístroj STRATUS OCT3.

SOUBOR

Vyšetřeno bylo 6 žen a 4 muži ve věku 45–78 (průměrná hodnota $69,6 \pm 9,2$) let. Jednalo se o 1 okluzi kmene, 3 okluzi horní a 6 okluzí dolní temporální větve arteria centralis retinae (ACR). Příčinou byla u 5 nemocných embolie (embo-



Obr. 1. Rozdělení makuly do 9 segmentů.

Vysvětlivky: F-foveola, Sup. in.-horní vnitřní, Nas. in.-nazální vnitřní, Inf. in.-dolní vnitřní, Temp. in.-temporální vnitřní, Sup. out.-horní zevní, Nas. out.-nazální zevní, Inf. out.-dolní zevní, Temp. out.-temporální zevní.

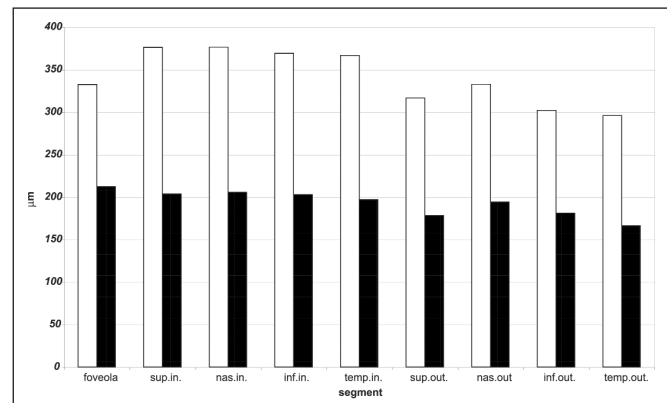
lus prokázán oftalmoskopicky), u druhé poloviny se pravděpodobně jednalo o embolii nebo spasmus ACR. Nemocní se dostavili k ošetření po 2 hodinách až 2 dnech od začátku klinických příznaků CRAO. V rámci léčby CRAO byla standardně prováděna konzervativní terapie: digitální masáž, aplikace miotik, vazodilatační infuze. Nebyla prováděna intervenční léčba selektivní katetrizační trombolýzou (1, 9).

Pro mapování sítnice je standardní rozdělení makuly do 9 segmentů, ve kterých byl hodnocen edém (obr. 1). Kontrolní soubor tvořila vyšetření provedená v korespondujících oblastech makuly na zdravém oku nemocných. Ke sledování a hodnocení změn v makule byl použit protokol určený pro analýzu tloušťky a objemu makuly „Fast Macular Thickness Map“ pra-

cující se šesti 6 mm dlouhými radiálními snímky a doplňkové skeny „Line“. Vyšetření OCT3 byla provedena v době stanovení diagnózy a po 2, 5, a 10 týdnech.

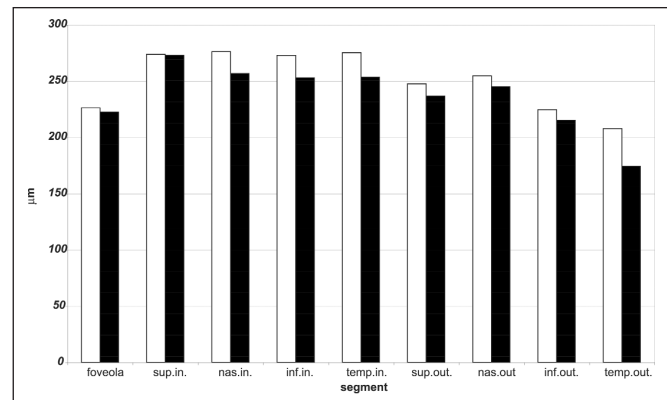
VÝSLEDKY

Průměrnou tloušťku makulárních segmentů nemocného a zdravého oka znázorňuje graf 1 a 2; dynamiku změn objemu nejvíce postiženého makulárního segmentu a průměrného objemu makuly graf 3 a 4.



Graf 1. Grafické znázornění průměrné tloušťky makulárních segmentů nemocného oka (µm).

Vysvětlivky: bílá: první měření, černá: poslední měření



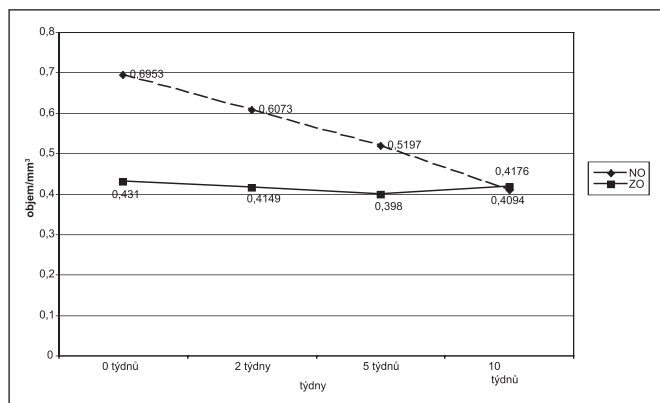
Graf 2. Grafické znázornění průměrné tloušťky makulárních segmentů zdravého oka (µm).

Vysvětlivky: bílá: první měření, černá: poslední měření

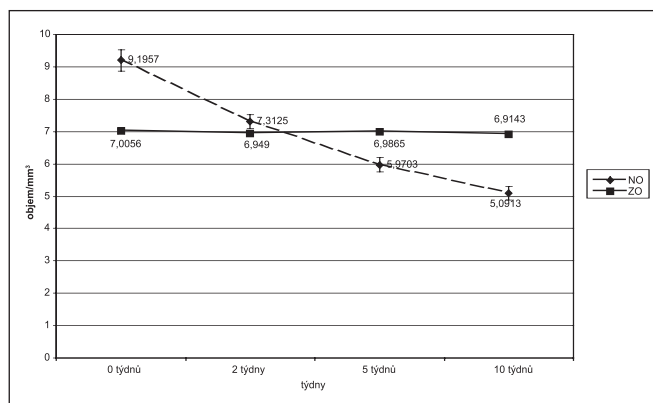
Párový t-test prokázal statisticky významný rozdíl v objemu nervových vláken postiženého oka ve všech sledovaných segmentech v době stanovení diagnózy a v době posledního vyšetření (po 10 týdnech) (tab. 1). Neprokázal staticky významný rozdíl v objemu nervových vláken zdravého oka ve všech sledovaných segmentech v době stanovení diagnózy a v době posledního vyšetření (po 10 týdnech).

Párový t-test ukazuje na statisticky významný rozdíl v tloušťce vrstvy nervových vláken postiženého oka ve všech vyšetřených segmentech na začátku a po 10 týdnech (tab. 2). Současně není statisticky významný rozdíl v tloušťce vrstvy nervových vláken zdravého oka na počátku a konci sledování.

Edematózní projevy v oblasti makuly byly poměrně konzistentní. Tloušťka postižené edematózní sítnice v makule mimo foveolu nepřekračovala 522 µm, ve foveole to bylo maximálně



Graf 3. Grafické znázornění dynamika změn objemu u nejvíce postiženého makulárního segmentu (mm³).
Vysvětlivky: přerušované: nemocné oko (NO), plně: zdravé oko (ZO)



Graf 4. Dynamika změn průměrného objemu makuly (mm³).
Vysvětlivky: přerušované: nemocné oko (NO), plně: zdravé oko (ZO)

Tab. 1. Hodnocení makulárního objemu nemocného a zdravého oka po prvním a posledním OCT pomocí párového t-testu

	První vyšetření		Poslední vyšetření		Párový t-test	
	Stř. hodnota	SD	Stř. hodnota	SD	t	p
zdravé oko	0,7609	0,4476	0,7128	0,4179	-0,7988	<0,05
nemocné oko	1,0228	0,6013	0,5831	0,3431	4,6297	<0,05

Tab. 2. Hodnocení makulární tloušťky nemocného a zdravého oka po prvním a posledním OCT pomocí párového t-testu

	První vyšetření		Poslední vyšetření		Párový t-test	
	Stř. hodnota	SD	Stř. hodnota	SD	t	p
zdravé oko	250,7999	33,3714	236,5588	33,0457	-17,2268	<0,05
nemocné oko	340,8338	68,9574	193,3841	29,5193	5,9677	<0,05

458 μ m. Počátek ústupu edematózních změn zachytíme od 3. do 5. týdne.

Ke kompletní regresi edému dochází zhruba po 10 týdnech, kdy jsme u všech pacientů zaznamenali již i atrofické změny vnitřních vrstev sítnice vedoucí k celkovému ztenčení sítnice a zmenšení objemu měřených regionů.

DISKUSE

Optická koherentní tomografie třetí generace OCT3 je moderní diagnostická metoda nazývaná též bezkontaktní histologické vyšetření sítnice a papily zrakového nervu. V posledních 7 letech doznala značného rozšíření v zobrazení patologických stavů makuly a papily zrakového nervu. Zejména pak ve sledování vývoje změn v těchto zájmových oblastech. Specifikou metody je zobrazení jednotlivých vrstev sítnice s možností kvantifikovat tloušťku vrstvy nervových vláken (2).

Naše prospektivní studie prokázala senzitivitu OCT3 vyšetření a umožnila stanovit společné známky patogeneze CRAO. Metoda OCT3 dokáže verifikovat nástup atrofie sítnice po

CRAO. Dosud to bylo možné pouze klasickým histologickým vyšetřením, kde lze prokázat vymizení buněk vnitřních vrstev sítnice.

Na léčbu CRAO jsou rozporuplné náhledy (6, 7, 9, 10, 11). Společným jmenovatelem je obecně přijímaný fakt, že po 100minutové ischemii (= 100 minut trvající klinické příznaky) dochází k nevratným změnám v sítnici (5). Většina našich pacientů přišla až po tomto kritickém intervalu, kdy bylo možné ještě zahájit razantní intervenční léčbu (1). Po 2 hodinách je již sporné, zda lze přijmout její rizika. S tím souvisí dostatečnost medicínské osvěty, která by vedla k časnějšímu příchodu pacienta na oční oddělení s možností zorganizovat intervenční terapii. Přesto existují exaktní studie, které prokazují zlepšení prognózy při použití intervenční léčby i po více než 2 hodinách po nástupu klinických příznaků (1, 11).

ZÁVĚR

Vyšetření OCT3 je přínosné ve sledování edematózních změn sítnice po CRAO. Lze zachytit časové změny, po-

soudit prognózu a objektivizovat nástup atrofické fáze. Tyto poznatky lze uplatnit při sledování efektu různých léčebných postupů při CRAO, zvláště pak při intervenční léčbě.

LITERATURA

1. **Arnold, M., Koerner, U., Remonda, L. et al.:** Comparison of intra-arterial thrombolysis with conventional treatment in patients with acute central retinal artery. *J. Neurol. Neurosurg. Psychiatry.*, 76, 2005: 160–161.
2. **Costa, R.A., Calucci, D., Skaf, M. et al.:** Optical coherence tomography 3: Automatic delineation of the outer neural retinal boundary and its influence on retinal thickness measurements. *Invest. Ophthalmol. Vis. Sci.*, 45, 2004: 2399–2406.
3. **Foroozan, R., Buono, L.M., Savino, P.J. et al.:** Scanning laser polarimetry of the retinal nerve fiber layer in central retinal artery occlusion. *Ophthalmology*, 110, 2003: 715–718.
4. **Foroozan, R., Savino, P.J., Sergott, R.C.:** Embolic central retinal artery occlusion detected by orbital color Doppler imaging. *Ophthalmology*, 109, 2002: 744–748.
5. **Hayreh, S.S., Zimmerman, M.B., Kimura, A. et al.:** Central retinal artery occlusion. Retinal survival time. *Exp. Eye. Res.*, 78, 2004: 723–736.
6. **Korner-Stiefbold, U.:** Central retinal artery occlusion-etiology, clinical picture, therapeutic possibilities. *Ther. Umsch.*, 58. 2001: 36–40.
7. **Mueller, A.J., Neubauer, A.S., Schaller, U. et al.:** European Assessment Group for Lysis in the Eye.: Evaluation of minimally invasive therapies and rationale for a prospective randomized trial to evaluate selective intra-arterial lysis for clinically complete central retinal artery occlusion. *Arch. Ophthalmol.*, 121, 2003: 1377–1381.
8. **Sander, B., Larsen, M., Thrane, L. et al.:** Enhanced optical coherence tomography imaging by multiple scan averaging. *Br. J. Ophthalmol.*, 89, 2005: 207–212.
9. **Schmidt, D.P., Schulte-Monting, J., Schumacher, M.:** Prognosis of central retinal artery occlusion: local intraarterial fibrinolysis versus conservative treatment. *Am. J. Neuroradiol.*, 23, 2002: 1301–1307.
10. **Weinberger, A.W., Siekmann, U.P., Wolf, S. et al.:** Treatment of Acute Central Retinal Artery Occlusion (CRAO) by Hyperbaric Oxygenation Therapy (HBO)-Pilot study with 21 patients. *Klin. Monatsbl. Augenheilkd.*, 219, 2002: 728–734.
11. **Werner, D., Michalk, F., Harazny, J. et al.:** Accelerated reperfusion of poorly perfused retinal areas in central retinal artery occlusion and branch retinal artery occlusion after a short treatment with enhanced external counterpulsation. *Retina*, 24, 2004: 541–547.

MUDr. Eva Mejzlíková
Oční oddělení
Pardubická krajská nemocnice, a.s.
Kyjevská 44
532 03 Pardubice
e-mail: evamej@centrum.cz