

Centrálna serózna chorioretinopatia ako zriedkavá komplikácia kortikosteroidnej liečby

Čepilová Z., Porubská M., Fabianová J.

Národný ústav tuberkulózy, pľúcnych chorôb a hrudníkovej chirurgie, Vyšné Hágy,
očné oddelenie, primárka MUDr. Zdenka Čepilová

Odprednášané na kongrese SOS v Bratislave v máji 2007

SÚHRN:

Sekundárny glaukóm a komplikovaná katarakta sú známe a časté komplikácie liečby kortikosteroidami (KS). Centrálna serózna chorioretinopatia (CSCH) je zriedkavá komplikácia kortikoterapie, pri ktorej dochádza k fokálnej seróznej ablácii neurosenzorickej (NS) sietnice v makulárnej oblasti, spôsobenej presakovaním tekutiny cez poškodený retinálny pigmentový epitel (RPE). Autorky prezentujú 5 prípadov vzniku CSCH pri KS liečbe, resp. zhoršenie stavu už existujúceho ochorenia po liečbe KS. Aj napriek všeobecne uznávanej skutočnosti, že KS môžu vyvolať CSCH a sú pri liečbe CSCH kontraindikované, stretávame sa opakovanne s pacientmi, ktorí sú pre túto diagnózu liečení systémovými alebo parabolbárne aplikovanými KS.

Kľúčové slová: centrálna serózna chorioretinopatia, retinálny pigmentový epitel, kortikosteroidy, fluoresceínová angiografia, ICG, OCT

SUMMARY

Central Serous Choroidopathy as Rare Complication of the Corticosteroid Treatment

The secondary glaucoma and complicated cataract are known and frequent complications of the corticosteroid treatment. The central serous choroidopathy (CSCH) is rare complication of corticotherapy in which occurs the focal serous ablation of the neurosensoric retina in the macular region caused by means of the leakage of the fluid through the damaged retinal pigment epithelium. The authors present 5 cases of the CSCH during the corticosteroid treatment period, or the worsening of the already existing disease after the corticosteroid treatment. Despite the generally recognized fact the corticosteroids may precipitate the CSCH and they are contraindicated in its treatment, we repeatedly meet patients with this diagnosis, who are treated by means of systemic or parabolbar corticosteroids.

Key words: central serous choroidopathy, retinal pigment epithelium, corticosteroids, fluorescein angiography, ICG, OCT

Čes. a slov. Oftal., 65, 2009, No. 2, p. 64–67

ÚVOD

Centrálna serózna chorioretinopatia (CSCH) je charakterizovaná prominujúcou abláciou senzorického epitelu sietnice v makulárnej oblasti, ktoré je vyplnené čírou alebo jemne skalenou tekutinou. V tejto oblasti možno pozorovať oválnu žltú alebo šedú abláciu RPE. Táto oblasť obvyčajne korešponduje s bodom presakovania zisteným FAG vyšetrením. Na vnútornej strane ablácie senzorickej sietnice sa často vyskytujú drobné svetlé precipitáty, čo predstavuje zhľuky proteínov.

Prvýkrát bolo ochorenie popísané v 1866 Von Graefom, ktorý už v tom čase predpokladal, že primárna príčina je v choriokapilaris.

CSCH je pomerne časté ochorenie, postihuje prevažne mužov v mladom až strednom veku (20 až 45-ročných). Ženy sú postihnuté 6–10-krát menej.

U čiernej populácie je výskyt extrémne zriedkavý. Ťažký priebeh je u Aziatov a Hispáncov.

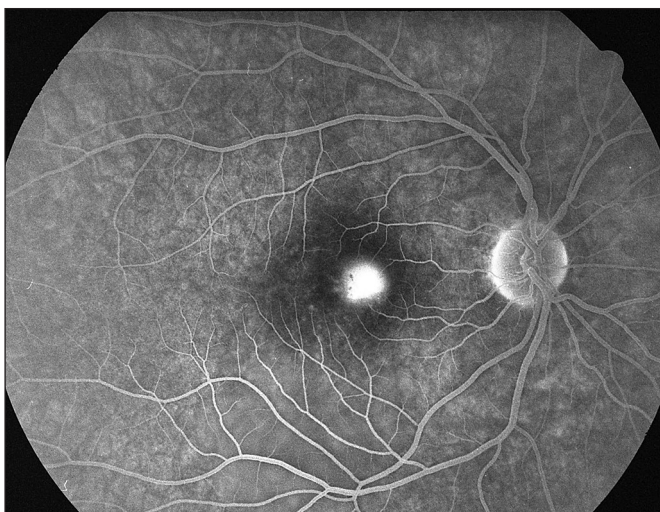
Ochorenie sa prejavuje prevažne miernym poklesom videnia 6/9 – 6/12, relatívnym centrálnym skotómom, mikropsiou, metamorfopsiou, dyschromatopsiou, pomalšou adaptáciou na svetlo, prechodnou hyperopiou. Obvyčajne je nálež jedostranný. Zriedkavo môže byť na začiatku migrenózna bolesť hlavy.

VLASTNÉ POZOROVANIE

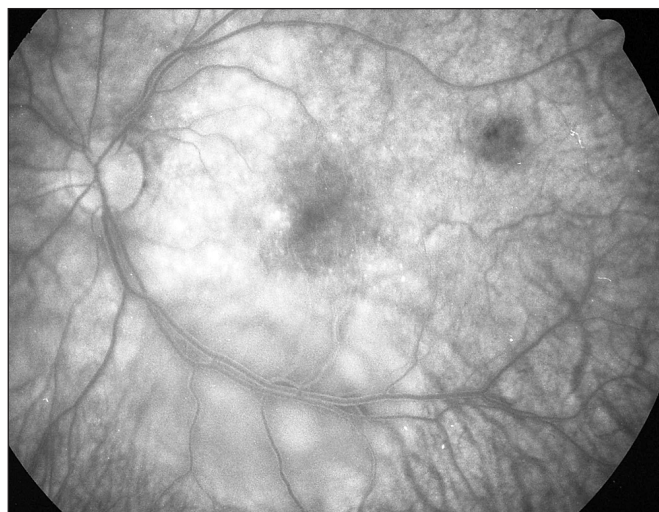
CSCH ako komplikácia steroidnej liečby, ktorou bol liečený iný vnútroočný zápal

1. Prvý pacient, 48-ročný muž, mal v apríli 2004 prvú ataku akútnej sérofibrinóznej uveitídy na PO, ktorá bola komplikovaná sekundárnym glaukómom. V terapii boli používané steroidy lokálne, parabolbárne a systémovo Prednison v iniciálnej dávke 1 mg/kg/deň. Po týždňovej liečbe s ústupom zápalovej aktivity sa zraková ostrosť zlepšila z 5/15 natur. na 5/5 natur., ale následne o 2 dni došlo k poklesu videnia na pravom oku na 5/10 pre edém makuly. FAG vyšetrením bola potvrdená CSCH (obr. 1). Dávky Prednisonu sme rýchlejšie redukovali, podávali sme celkovo beta blokátory. V priebehu niekoľkých dní sa zraková ostrosť upravila na 5/5 a ablácia neuroepitelu sa priložila.

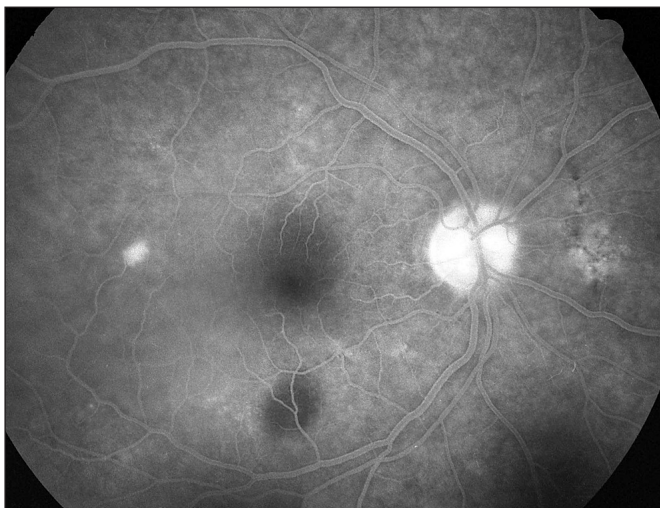
2. Druhá bola 50-ročná pacientka, ktorá mala v novembri 2005 1. ataku ťažkej skleritídy na ľavom oku. Liečená bola v spáde infúziami Solu Medrolom 250 mg a následne Prednisonom v iniciálnej dávke 60 mg/deň s postupnou redukciovou dávkou a ukončením liečby do mesiaca. V marci 2006 bola u nás liečená pre recidívu ochorenia. Zraková ostrosť bola na pravom oku 5/7,5 a na ľavom oku 5/5. Bilaterálne boli v makule prítomné len jemné presuny pigmentu. Lie-



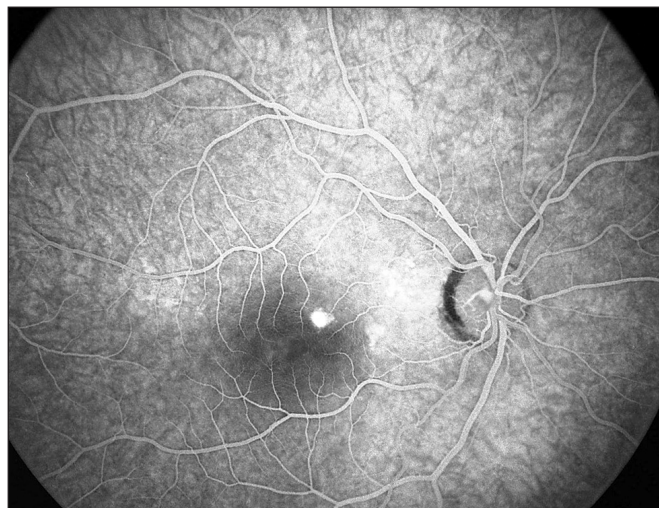
Obr. 1. Pac. č. 1: Fluoresceínová angiografia PO: pericentrálne pri č. 3 bod presakovania



Obr. 2. Pac. č. 2: Fluoresceínová angiografia LO: rozsiahla oválna ablácia neuroepitelu retiny popri dolnom temporálnom cievnom zväzku



Obr. 3. Pac. č. 3: Fluoresceínová angiografia PO: temporálne od okraja makuly sa zvyrazňuje bod presakovania s abláciou okolitého neuroepitelu retiny. Jemné poruchy RPE sú nad a pod makulou



Obr. 4. Pac. č. 4: Fluoresceínová angiografia PO: bod presakovania pri č. 1

čená bola kortikoidami lokálne, systémovo bol podávaný Prednison v iniciálnej dávke 30 mg/deň a 1-krát podaný Diprophos inj. 0,5 ml subtenonsky. Dva dni po podaní Diprophosu došlo k zhoršeniu zrakovkej ostrosti z 5/5 na 5/10. Na pozadí sa vytvorila vysoká ablácia neuroepitelu pri dolnej temporálnej cievnej arkáde (obr. 2). Dávky Prednisonu sme rýchlejšie znižovali až do vysadenia, pridali sme celkovo beta blokátory. Ablácia sa priložila do 14 dní a zraková ostrosť sa upravila.

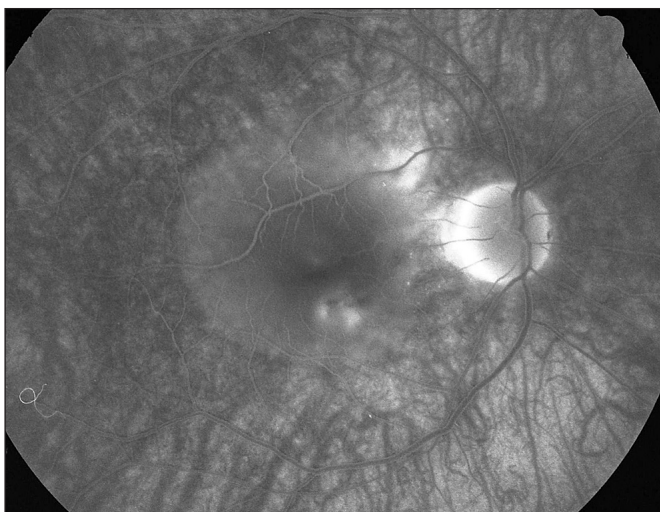
CSCH po kortikosteroidnej liečbe podávanej pre iné ako očné ochorenie

3. Tretí, 46-ročný pacient bol dlhodobo liečený pre m. Crohn a pankreatitídu. Pre zhoršenie základného ochorenia bol k liečbe pridaný Prednison v iniciálnej dávke 60 mg/deň. Po 2 mesiacoch bol pacient poslaný na naše oddelenie pre CSCH s poklesom zrakovkej ostrosti na pravom oku z 5/5 na 5/10. FAG vyšetrením bola potvrdená diagnóza CSCH (obr. 3).

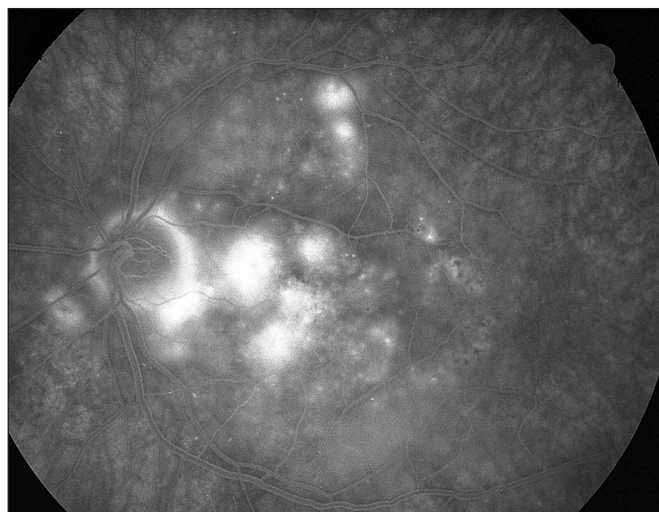
Po konzultácii s gastroenterológom sme znížili dávky Prednisonu a podávali sme celkovo beta blokátory. Po 2 týždňoch bola zraková ostrosť 5/5 natur. a ablácia NE sa priložila.

4. Štvrtá bola 50-ročná pacientka, u ktorej bola zistená v marci 2007 sarkoidóza slznej žľazy vľavo a sarkoidóza vnútrohruďných uzlín. Pacientka bola nastavená na Prednison v iniciálnej dávke 1 mg/kg/deň s postupnou redukciou dávky s ponechaním na dávke 20 mg/deň. V júli 2007 došlo k poklesu zrakovkej ostrosti na pravom oku z 5/4 na 5/15 s obrazom CSCH potvrdenej aj FAG vyšetrením (obr. 4). Po konzultácii s pneumológom sme Prednison postupne vysadili a pridali sme celkovo betablokátory. Nález sa postupne upravil za 2 mesiace a zraková ostrosť sa zlepšila na 5/4.

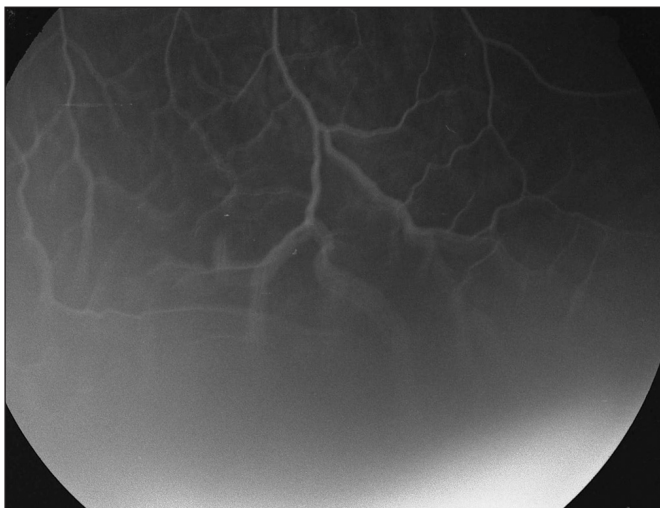5. Posledný bol 53-ročný pacient, ktorý mal prvú ataku CSCH na ľavom oku v 1994. Po recidíve v 1999 bola zraková ostrosť na pravom oku 5/5 a na ľavom oku 5/7,5. V marci 2006 prekonal Henoch Schonlein purpuru s následným poškodením obličiek trombotickou mikroangiopatiou, fokálnou glomerulonefritídou a proteinúriou ťažkého stupňa. Pacient bol liečený cyclosporínom A (Sandimun Neoral) a pre zhoršenie proteinúrie bol k liečbe pridaný Medrol v dávke 24 mg/deň. Niekoľko dní po začatí liečby Medrolom pacient spozoroval zhoršené videnie na oboch očiach. Visus na pravom oku bol 5/10 a na ľavom oku 5/50. Korekcia nelepšila. FAG vyšetrením sa na pravom oku zvyraznili 3 body presakovania. Z nich sa farbivo v krátkom čase rozširovalo do okolia a vypĺňalo abláciu neuro-



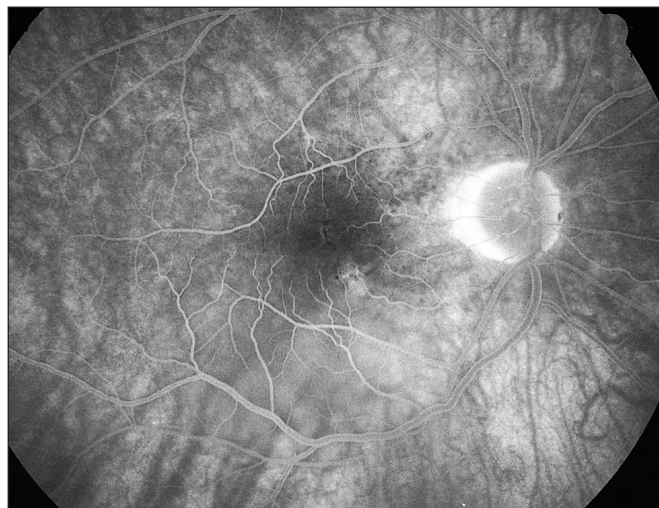
Obr. 5. Pac. č. 5: Fluoresceínová angiografia PO: 3 body presakovania (pod centrom pri č. 5 a 6 a temporálne hore od TZN pri okraji ablácie neuroepitelu) pod rozsiahlu abláciu neuroepitelu retiny



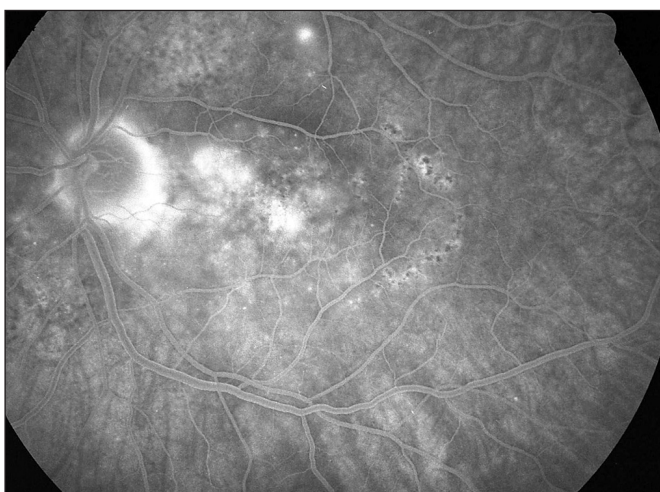
Obr. 6. Pac. č. 5: Fluoresceínová angiografia LO: početné body presakovania pod rozsiahlu abláciu neuroepitelu retiny. Temporálne od TZN stopy po ALK



Obr. 7. Pac. č. 5: Fluoresceínová angiografia LO: serózna ablácia retiny v dolnej periférii



Obr. 8. Pac. č. 5: Fluoresceínová angiografia PO po 2 týždňoch: jemné presakovanie pri č. 5 a 6, temporálne hore od TZN už len transmitujúca fluorescencia a pretrvávajúca ablácia neuroepitelu retiny pod makulou okolo dolného temporálneho cievneho zväzku



Obr. 9. Pac. č. 5: Fluoresceínová angiografia LO po 2 týždňoch: pri TZN sa zvyrazňuje škvrnitá hyperfluorescencia s jemným presakovaním, ablácia neuroepitelu retiny je takmer priložená, prítomná je rozsiahla porucha RPE. 2 body nad makulou ešte so zjavným presakovaním

epitelu. Na ľavom oku sa zobrazili početné body presakovania, z ktorých sa farbivo rýchlo šíri pod NE sietnicu. V dolnej periférii bola prítomná serózna amócia (obr. 5, 6, 7).

Z vyšetrení: leukocytoza pri KS liečbe, urea 18 mmol/l, kreatinín 122 umol/l, osmolalita: 294 mmol/kg, albuminy: 34,2 g/l.

Stav sme zhodnotili ako obojstrannú CSCH vyprovokovanú systémovou liečbou KS. Po konzultácii s ošetrujúcim nefrológom sme postupne ukončili liečbu Medrolom a zvýšili sme dávky CsA. Po vysadení Medrolu sa panfundoskopicky nález postupne zlepšoval, pri kontrolnom FAG po 2 týždňoch (obr. 8, 9) bolo na pravom oku prítomné len diskkrétne presakovanie v dolnej časti makuly a na ľavom oku pri TZN bola prítomná škvrnitá hyperfluorescencia s jemným presakovaním z niekoľkých bodov. Zvýrazňovali sa 2 body presakovania nad makulou. Zlepšila sa aj zraková ostrosť na pravom oku na 5/5 a na ľavom oku na 5/30.

CSCH liečená kortikoidami parabolárne, ale aj systémovo

Opakovane zaznamenávame zhoršenie subjektívneho stavu po podaní kortikoidov, ktoré pacienti dostali pred príchodom na naše oddelenie.

DISKUSIA

Podľa priebehu sa CSCH delí na 1. **klasickú**: s jedným, prípadne viacerými bodmi presakovania zachytených na FAG. Riziko recidív na tom istom oku je 40–50 % a v 5 % hrozí riziko vývoja subretinálnej neovaskulárnej membrány.

Závažnejšia ale zriedkavejšia je 2. **chronická CSCH (difúzna retinálna pigmentepiteliopatia)**. Vyskytuje sa asi v 5–10 %. FAG je charakterizovaná abláciou senzorického epitelu nad oblasťou granulóvej hyperfluorescencie buď s jedným, ale častejšie s viacerými bodmi presakovania. Dochádza pri nej k progresívnej atrofii RPE s výraznejším poklesom videnia aj na 5/50. Na rozdiel od klasickej CSCH je prevažne u starších vekových skupín, býva častejšie obojstranná, serózna ablácia je zriedkavejšia, drobné miesta subretinálneho presakovania sú početnejšie, a zmeny sú orientované nadol do periférie. Nie je vhodná pre laserkoaguláciu.

K spresneniu diagnózy a pochopeniu podstaty ochorenia prispela **fluoroangiografia (FAG)** a

neskôr **angiografia s indocyaninovou zelenou (ICG)**, ktorou je možné sledovať choroidálnu cirkuláciu a zmeny v nej. Simultánne robené FAG a ICG odhalili rozsiahlejšie plochy poškodenej choriokapilaris okolo miesta presakovania, ktoré bolo zistené FAG: oneskorené plnenie choroidálnych artérií a choriokapilaris, venózna dilatácia a fokálna hyperfluorescencia, miesta hypofluorescencie okolo bodu presakovania. Predpokladá sa, že primárna príčina CSCH je oklúzia choriokapilaris. Choroidálna hyperfluorescencia je pri ICG dôležitým znakom abnormálnej cievnej hyperpermeability. **Chronická choroidálna hyperpermeabilita môže poškodiť RPE mechanicky alebo metabolicky a viesť ku zmene činnosti RPE. Za primárnu príčinu sa považujú zmeny v choriokapilaris a sekundárne dochádza ku generalizovanej poruche RPE. Bod presakovania je len miestom najväčšieho poškodenia (5, 9).**

Koncentrácia proteínov extravazálne v choriokapilaris je za normálnych podmienok nízka (60–70% koncentrácie z plazmy) (6), čím je vysoký koloidne osmotický tlak v jej cievach. Avšak exsudácia veľkého množstva proteínov pri CSCH, významne znižuje tlakový gradient a znižuje schopnosť spätnej resorpcie tekutiny choroideou. Veľká oblasť poškodenej choroidey vysvetľuje vytvorenie pluzgiera a tiež aj fakt, prečo ALK nemá trvalý efekt na priebeh CSCH, pretože len uzatvára miesto presakovania, ale nezasahuje do príčiny ochorenia.

Adrenergný stres pôsobí jednak na choroidálnu vaskuláciu a priamo aj na RPE cez Alfa 1 a beta adrenergné receptory (6).

Yannuzi v 1987 dáva do súvislosti osobnosť typu A, stres a CSCH. K osobnosti typu A sa viaže vyššia hladina katecholamínov v krvi a zosilnená sympatická aktivita organizmu, kortizón a epinefrín ovplyvňujú autoreguláciu choroidálnej cirkulácie cez adrenergné receptory (10).

V posledných rokoch pribúda prác o vzniku alebo zhoršení CSCH po KS liečbe a tiež prác s retrospektívnym hodnotením pacientov s CSCH a pátraním po súčasnej liečbe KS.

Vznik alebo zhoršenie CSCH bolo popisované nielen po systémovom podaní KS (intravenózne, intramuskulárne, perorálne), ale tiež sú popisované aj po intraartikulárnom podaní, epidurálnej injekcii, po inhalačnej a intranazálnej apli-

kácii, po lokálnej kožnej aplikácii a retrobulbárnej injekcii (1, 2, 3, 4, 5, 7).

Výška denných dávok KS je dôležitejšia ako celková dávka. Nástup ochorenia alebo recidívy je rýchlejší pri vyšších dávkach (8).

Pacienti sú skôr starší, postihnuté bývajú častejšie obe oči a nezriedka sa vyskytuje chronická forma ochorenia (1, 8). Taktiež v našom súbore boli pacienti stredného veku (46–53) a u niektorých prevládala obraz chronickej formy.

Subretinálna neovaskularizácia je možnou komplikáciou (1).

Pokles dávok KS alebo ich vysadenie zlepšuje klinický stav (1, 4, 8), čo sme pozorovali aj u všetkých našich pacientov.

ZÁVER

Dnes sa už nediskutuje o tom, či KS patria alebo nie do liečby CSCH. Považujú sa za kontraindikované. CSCH je nežiaduca komplikácia KS liečby obdobne ako glaukóm alebo katarakta, len sa vyskytuje menej často. Pri systémovej KS liečbe z inej indikácie ako očnej je potrebná dobrá interdisciplinárna spolupráca, nakoľko dočasné vysadenie alebo aspoň zníženie dávok môže prispieť k úprave stavu a zrakovkej ostroti, naopak pri nerešpektovaní potreby redukcie KS hrozí trvalý pokles zrakových funkcií.

LITERATÚRA

1. De Nijs, E., Brabant, P., De Laey, J.J.: The adverse effects of corticosteroids in central serous chorioretinopathy, Bull. Soc. belge Ophthalmol., 289, 2003: 35–41.
2. Gass, J.D.M., Little, H.: Bilateral bullous exsudative central serous chorioretinopathy during systemic corticosteroid therapy, Ophthalmology, 102, 1995: 737–747.
3. Iida T., Spaide R.F., et al.: Central serous chorioretinopathy after epidural corticosteroid injection, Amer. J. Ophthalmol., 132, 2001: 423–425.
4. Jampol, L.M., Weinreb, R., Yannuzi, L.: Involvement of corticosteroids and catecholamines in the pathogenesis of central serous chorioretinopathy: a rationale for new treatment strategies, Ophthalmology, 109, 2002: 1765–1766.
5. Kitaya, N., Nagaoka, T., Hikichi, T. et al.: Features of abnormal choroidal circulation in central serous chorioretinopathy, Brit. J. Ophthalmol., 87, 2003: 709–712.
6. Marmor, M.F.: On the cause of serous detachments and acute central serous chorioretinopathy, Brit. J. Ophthalmol., 81, 1997: 812–813.
7. Mondal, L.K., Sarkar, K., Datterjee, P.R.: Acute bilateral central serous chorioretinopathy following intra-articular injection of corticosteroid, Indian J. Ophthalmology, 53, 2005: 132–134.
8. Polak, B.C., Baarsma, G.S., Snyers, B.: Diffuse retinal pigment epitheliopathy complicating systemic corticosteroid treatment, Brit. J. Ophthalmol., 79, 1995: 922–925.
9. Scheider, A., Neemann, J.E., Lund O.E.: Fluorescein and indocyanine green angiographies of central serous chorioidopathy by scanning laser ophthalmoscopy, Amer. J. Ophthalmol., 115, 1993: 50–56.
10. Yannuzi, L.A.: Type A behaviour and central serous chorioretinopathy, Retina, 7, 1987: 111–130.

MUDr. Zdenka Čepilová
Nový Smokovec 75
062 01 Vysoké Tatry