

# Zrakové funkce nedonošených dětí po operaci posthemoragického hydrocefalu

Liláková D., Hejčmanová H., Kuba M.<sup>1</sup>, Jakubec J.<sup>2</sup>

Oční klinika, Fakultní nemocnice, Hradec Králové, přednosta prof. MUDr. P. Rozsívál, CSc.

<sup>1</sup>Ústav patologické fyziologie na UK v Praze, Lékařská fakulta, Hradec Králové, přednosta prof. MUDr. M. Kuba, CSc.

<sup>2</sup>Neurochirurgická klinika, Fakultní nemocnice, Hradec Králové, přednosta doc. MUDr. J. Náhlovský, CSc.

## SOUHRN

Cílem práce je zhodnocení zrakových funkcí nedonošených dětí, které byly operovány pro posthemoragický hydrocefalus. Vyšetřován byl vizus, refrakce, strabismus, a evokované potenciály zrakového nervu (VEP) v 7–8 letech života. Normální zrakovou ostrost mělo pouze 37,50 % dětí. Refrakční vada se vyskytla u 62,50 % pacientů. Byla zjištěna hypermetropie, ve stejném procentu případů se vyskytl strabismus. Ve všech případech byly zjištěny patologické VEP.

Závěr: Z výsledků vyplývá nutnost pravidelných kontrol nedonošených dětí s posthemoragickým hydrocefalem a kompenzace jejich zrakového postižení.

**Klíčová slova:** nedonošené děti, posthemoragický hydrocefalus, zrakové funkce

## SUMMARY

Visual Functions in Premature Children after Posthemorrhagic Hydrocephalus Surgery

The aim of this study was to evaluate the visual functions in premature children, who had posthemorrhagic hydrocephalus surgery. The visual acuity, refractive error, strabismus, and evoked potentials of the optic nerve (VEP) were examined at the age 7 – 8 years of life. The normal visual acuity was found in 37.50 % of children. The refractive error was found in 62.50 % of patients. Hyperopia was found, and in the same percentage of cases the strabismus appeared. In all cases, the pathological VEP were found. Conclusion: From the results it is clear, that regular follow-up controls in premature children with posthemorrhagic hydrocephalus and compensation of their visual handicap are of necessity.

**Key words:** premature children, posthemorrhagic hydrocephalus, visual functions

*Čes. a slov. Oftal., 64, 2008, No. 4, p. 141–143*

## ÚVOD

Poslední desetiletí přinesla významnou změnu v možnosti přežití nedonošených, výrazně nezralých dětí. S rozvojem neonatální intenzivní péče se značně snížila úmrtnost novorozenců s velmi nízkou porodní hmotností (tj. s porodní hmotností pod 1500 g). Pokroky v péči o těžce nezralé nedonošené děti přispěly k tomu, že zatímco počet živě narozených dětí z nejnižších váhových skupin vzrostl jen mírně, počet dětí, které přežily neonatální období a byly propuštěny do domácí péče, se výrazně zvýšil.

Výraznější nezralost činí děti více zranitelné vůči perinatálnímu orgánovému poškození s možnými dlouhodobými nebo i trvalými dopady na funkčnost jednotlivých orgánových systémů.

Vývoj vidění závisí u dětí nejen na poškození sítnice vlivem ROP, ale také na poškozeních centrální nervové soustavy. Nezralá zraková dráha je zranitelná v důsledku různých perinatálních změn. V souvislosti s asfyxií se u nedonošených dětí objevuje periventrikulární leukomalacie na podkladě hypoperfuze a trombotických infarktů. Jednou z nejcitlivějších oblastí k ischemickému poškození je parietookcipitální kortex. Z toho vyplývají časté poruchy zraku různého stupně, které se projevují sníženou zrakovou ostroší, defekty zorného pole, zrakovými percepčně-kognitivními potížemi, nystagmem, strabismem, anomáliemi optického nervu ve smyslu hypoplazie nebo rozsáhlé exkavace [3]. Oční potíže se mohou kombinovat s mentální retardací či centrální parézou [9].

S nedonošeností je spojeno také periventrikulární a intra-ventrikulární krvácení, v 50 % případů s nitrolebním krvácením se vyvine strabismus [3,7].

Naším cílem bylo sledovat zrakové funkce dětí s nízkou porodní hmotností, které prodělaly operaci pro posthemoragický hydrocefalus.

## SOUBOR A METODIKA

### Vyšetřovaná skupina

Jedná se o skupinu 8 nedonošených, výrazně nezralých dětí (16 očí), které prodělaly posthemoragický hydrocefalus s následnou neurochirurgickou operací. Průměrný věk dětí při očním vyšetření byl 7,5 (4–11) roku, gestační věk při narození 26,86 (26–29) týdně, průměrná porodní hmotnost 1106 (870–1380) g.

### Zraková ostrost

Zraková ostrost byla testována ze vzdálenosti 5 m na Snellenových optotypech, Pflügelových háčích, obrázkových optotypech. Použitá metoda závisela na schopnostech dítěte a jeho spolupráci. Zrakovou ostrost udáváme pro snazší zpracování v desetinných číslech.

### Refrakce, sférický ekvivalent

Refrakce byla vyšetřována na přístroji autorefraktor AR – 800 firmy Nidek a přístroje Powerref firmy EriLens. Ze zjištěné

refrakce byl vypočítán sférický ekvivalent dle vzorce  $SE = sf + (-cyl/2)$

(SE – sférický ekvivalent, sf – hodnota sférických dioptrií, cyl – hodnota cylindrických dioptrií)

### Strabismus a binokulární vidění

Strabismus a binokulární rovnováhu jsme zjišťovali na synoptoforu typ 58 100, firmy Oculus. Vyšetřována byla velikost subjektivní i objektivní úchyly a fuze.

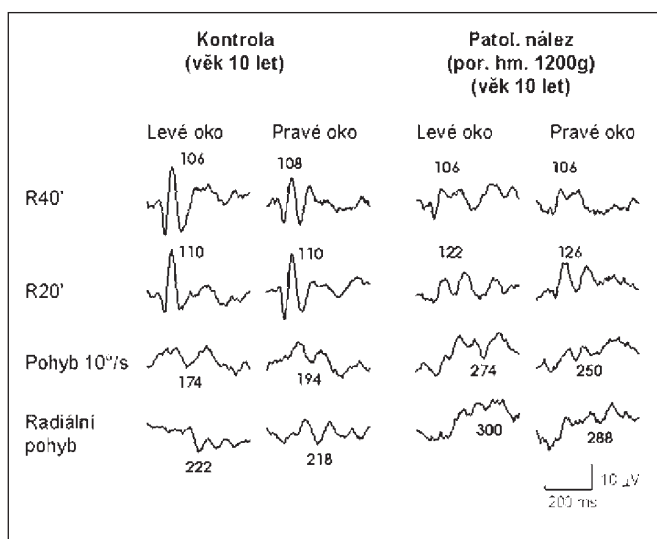
### Evokované potenciály zrakového nervu (VEP)

1. Evokované potenciály při stimulaci strukturou byly použity ke zjištění funkce parvocelulární dráhy,

2. evokované potenciály při stimulaci začátkem pohybu byly použity ke zkoumání funkce magnocelulární dráhy.

Kontrolní skupinu k hodnocení zrakových funkcí tvoří 18 donošených zdravých dětí (36 očí) s průměrným věkem 9,5 roku (9–12 let).

Norma pro zrakové evokované potenciály při stimulaci strukturou (vytvořena pattern-reversal VEPs) i pro stimulaci začátkem pohybu (motion-onset VEPs) byla získána vyšetřením 30 dětí ve věku 5–18 let.



Graf 1. Patologický nález zrakových evokovaných potenciálů

o exotropii. V kontrolní skupině se strabismus ani nystagmus nevyskytoval.

### Výsledky VEP

Všechny vyšetřované děti měly patologické evokované potenciály zrakového nervu. Graf 1 dokumentuje patologický nález zrakových evokovaných potenciálů u 10letého dítěte (předčasný porod s hmotností 1200 g) s postižením zrakových nervů. V porovnání s kontrolním záznamem ve stejném věku vykazuje výrazně menší amplitudy reakcí na strukturu (reverzační stimulace s velikostí čtverců 40' a 20') a prodloužené latence reakcí na pohyb (lineární pohyb 10°/s a radiální pohyb – střídavá expanze/kontrakce radiální struktury).

U zbývajících předčasně narozených dětí, u kterých byly vyšetřeny zrakové evokované potenciály, byl nález ještě více pa-

## VÝSLEDKY

### Výsledky zrakové ostrosti

Zrakovou ostrost 1,0–0,8 dosáhlo 6 očí (37,50 %), 0,7–0,5 dosáhly 4 očí (25,00 %), 0,4–0,3 mělo 1 oko (6,25 %), zrakovou ostrost 0,2–0,1 jsme zjistili u 3 očí (18,75 %), zraková ostrost nižší než 0,1 byla prokázána u 2 očí (12,50 %). V posledním případě se jednalo o dítě s V. stupněm retinopatie nedonošených (ROP), které má vidění na úrovni praktické slepoty. Nejlepší korigovaná zraková ostrost v kontrolní skupině zdravých dětí byla ve 100,00 % 1,0 (tab. 1).

Tab. 1: Nejlepší korigovaná zraková ostrost ve zkoumané a kontrolní skupině

Visus	1,0 až 0,8	0,7 až 0,5	0,4 až 0,3	0,2 až 0,1	< 0,1
Nedonošené děti	6 (37,50%)	4 (25,00%)	1 (6,25%)	3 (18,75%)	2 (12,50%)
Kontrolní skupina	36 (100,00%)				

Tab. 2: Sférický ekvivalent

Sférický ekvivalent	-1,5 až -0,25	0 až +1	+1,25 až +3	+3,25 až +5	nelze vyšetřit
Nedonošené děti	0	6 (37,50%)	4 (25,00%)	4 (25,00%)	2 (12,50%)
Kontrolní skupina	8 (22,22%)	28 (77,78%)			

### Refrakční vady

V našem souboru osmi dětí 3 děti (37,50 %) nosí brýle, všechny mají hypermetropickou korekci. Průměrná hodnota sférického ekvivalentu je +1,89. Rozložení hodnot sférického ekvivalentu je v tabulce 2.

### Strabismus a binokulární rovnováha

Strabismus byl zjištěn v pěti případech (62,50 %), u čtyř dětí (50,00 %) se jednalo o esotropii, v jednoho dítěte (12,50 %)

toologický – buď měly výrazně prodloužené latence i při stimulaci strukturou (přesto, že dozrávání parvocelulárního systému zrakové dráhy je velmi rychlé) nebo nebyly prakticky rozlišitelné reakce na pohyb ani strukturu.

### Nález na optickém nervu

U 4 dětí (50,00 %) byla zjištěna subatrofie optického nervu. Exkavace optiku jsme pozorovali ve 2 případech (12,50 %).

**Celkové potíže**

7 dětí (87,50 %) mělo motorické problémy. Jednalo se o parezy, dětskou mozkovou obrnu. Ve 4 případech se současně s pohybovým postižením vyskytl strabismus.

**DISKUSE**

Intraventriculární hemoragie (IVH) je jedna z nejčastějších centrálních postižení nedonošených dětí. Objevuje se ve 30–40 %, především u dětí s gestačním věkem 32 týdnů a méně a může způsobit posthemoragický hydrocefalus. Ten představuje specifický typ hydrocefalu, který se vyskytuje v drtivé většině případů u nezralých novorozenců. Vyvíjí se v prvních třech týdnech života, ale až v 90 % případů vzniká do tří dnů po narození. Pravděpodobnost vzniku intraventriculárního krvácení a následného hydrocefalu se výrazně zvyšuje se stupněm nezralosti dítěte. Za základní příčinu krvácení se považuje germinální subependymální matrix, která po 34. gestačním týdnu mizí, ale před 34. týdnem je zdrojem nezralých buněčných elementů a je charakterizována výrazným prokrvením. Krvácení vyvolává obraz zánětlivých změn, vzniká arachnoiditida s fibrotickou reakcí v komoře a arachnoidálních granulacích. Tyto změny vedou k zajištění arachnoidálních prostorů. Klinický průběh je při nižších stupních krvácení asymptomatický. Pokud se rozvíjí hydrocefalus, pak nalézáme známky svědčící pro nitrolební hypertenzi. V léčbě dominuje chirurgické řešení. Úspěšnost operace záleží na tíži IVH.

Pro příčiny centrálního poklesu vidění se užívá termín central visual impairment (CVI). Pokles vidění je i při normálním očním nálezu. Až 36 % všech zrakově postižených dětí tvoří právě pacienti s CVI [11].

Obecně je udáván normální vývoj dítěte s posthemoragickým hydrocefalem v 35 %. Mírné postižení je popisováno asi ve 20 % případů, střední také ve 20 % a těžké asi u 15 % pacientů. [1].

Centrální zraková ostrost ve vyšetřované skupině byla v porovnání se zdravou kontrolní skupinou normální pouze u 37,50 % vyšetřených dětí.

Vlivem mozkových lézí na kvalitu vidění u nedonošených dětí se zabývala řada autorů. Pike s kolektivem [8] potvrdil zhoršení zrakové ostrosti, zvýšený výskyt refrakčních vad a strabismu u nedonošených dětí s periventriculární leukomalacií a intraventriculární hemoragií.

V našem souboru se strabismus vyskytl u 62,50 %, převládala esotropie, která tvořila 80,00 % všech případů. Převahu esotropie ve vyšetřovaném souboru zjistil také Jacobson s kolektivem [5]. Ten vyšetřil 48 dětí s periventriculární leukomalacií, strabismus zaznamenal u 44 dětí (91,67 %), z nichž 30 (68,18 %) mělo esotropii.

V naší skupině se z refrakčních vad vyskytla pouze hypermetropie a astigmatismus. Sférický ekvivalent vyšší než +3,25 D byl zjištěn u 25,00 % dětí. Převahu hypermetropů ve zkoumané skupině 23 nedonošených dětí zjistil také Spierer [11]. 21 dětí v jeho skupině bylo hypermetropických a jen 2 myopické. Saunders [10] ve své skupině pozoroval vyšší četnost hypermetropie u dětí se změnami na ultrazvuku mozku.

V 62,50 % případů byla zjištěna u našich pacientů patologie terče zrakového nervu. 50,00 % případů tvořila subatrofie terče zrakového nervu, v 12,50 % se vyskytla exkavace papily zrakového nervu.

Zatímco příčinou subatrofie je útlak optické dráhy při hydrocefalu, exkavace je způsobena trans-synaptickou degenerací. Kritickým obdobím pro vznik exkavace je 29. až 34. týden gestačního věku. Dutton [2] popisuje její výskyt především u pacientů s periventriculární leukomalacií.

Patologické změny VEP u všech zkoumaných dětí ukazují, že latentní postižení zrakové dráhy může být přítomno i u dětí, které nemají signifikantní zhoršení zrakových funkcí, zjištěné standardním očním vyšetřením [6]. Prodloužení reakcí na pohyb svědčí pro opožděné dozrávání magnooculárního systému zrakové dráhy, jehož vývoj není ale ukončen ani u 10leté kontroly (svědčí pro to delší latence při stimulaci komplexnějším druhem pohybu).

87,50 % dětí ze skupiny mělo motorické potíže. Současný výskyt zrakových a motorických postižení v důsledku centrálních mozkových defektů popsala řada autorů. Huo s kolektivem [4] zjistili neurologické defekty u 75 % pacientů s centrální příčinou postižení zraku (CVI).

**ZÁVĚR**

Výsledky studie potvrzují zvýšený výskyt refrakčních vad a strabismu ve skupině nedonošených dětí s posthemoragickým hydrocefalem. Normální zraková ostrost byla pouze u 37,50 %. Všechny děti měly abnormální VEP.

Výsledky ukazují nutnost pravidelných očních kontrol těchto pacientů. Důraz musí být kladen na maximální péči o pacienty s celkovými potížemi, u kterých jsou oční problémy častější a vedou k dalším komplikacím při snaze o zapojení dítěte do normálního života.

**LITERATURA**

1. **Cinalli, G., Maixner, W., J., Sainte-Rose, C.:** Pediatric Hydrocephalus. Springer Verlag, Milan 2004, 461s.
2. **Dutton, G., N.:** Congenital disorders of the optic nerve: excavations and hypoplasia. Eye, 18, 2004; 11: 1038-1048
3. **Gerinec, A.:** Dětská oftalmologie. 1. vyd. Osveta, Martin 2005, 592 s.
4. **Huo, R., Burden, S., Hoyt, C., et al.:** Chronic visual impairment in children: etiology, prognosis, and associated neurological defects. Br J Ophthalmol, 83, 1999; 6: 670-675
5. **Jacobson, L., Ygge, J., Flodmark, O.:** Visual and perceptual characteristics, ocular motility and strabismus in children with periventricular leukomalacia. Strabismus, 10, 2002; 2: 179-183
6. **Langrová, J., Kuba, M., Kremláček, J. et al.:** Motion-onset VEPs reflect long maturation and early aging of visual motion-processing system. Vision Res., 46, 2006; 4: 536-544
7. **Philips J., Stehen P., Christiansen P. et al.:** Ocular morbidity in very low birth-weight infants with intraventricular hemorrhage. Am J Ophthalmol, 123, 1997; 2: 218-223
8. **Pike, M.G., Holmström, G., de Vries, L.S. et al.:** Patterns of visual impairment associated with lesions of the preterm infant brain. Developmental Medicine and Child Neurology, 36, 1994: 849-862
9. **Porro, G., Dekker, E.M., Van Nieuwenhuizen, O. et al.:** Visual behaviours of neurologically impaired children with cerebral visual impairment: an ethological study. Br J Ophthalmol, 82, 1998; 11: 1231-1235
10. **Saunders, K.J., McCulloch, D.L., Shepherd, A.J. et al.:** Emmetropisation following preterm birth. Br J Ophthalmol, 86, 2002; 9: 1035-1040
11. **Spierer, A., Royzman, Z., Kuint, J.:** Visual Acuity in Premature Infants. Ophthalmologica – Basel and London, 218, 2004; 6: 397-401

MUDr. D. Liláková  
Oční klinika Fakultní nemocnice Hradec Králové  
Sokolská 581  
500 05 Hradec Králové  
e-mail: lilakovad@lfhk.cuni.cz