

# Vaskulitída sietnicových ciev pri pľúcnej tuberkulóze – kazuistika

Fabianová J., Porubská M., Čepilová Z.

NÚTPCH a HCH, očné oddelenie, Vyšné Hágy, vedúci prim. MUDr. M. Porubská

## SÚHRN:

Autorky v rokoch 2003–2004 vyšetrili v očnej ambulancii NÚTPCH a HCH 652 pacientov hospitalizovaných na oddeleniach TaRCH pre aktívnu pľúcnu tuberkulózu.

Všetci pacienti boli liečení 3 až 4-kombináciou antituberkulotík a vyšetrenie bolo zrealizované v rámci sledovania možných nežiadúcich účinkov ethambutolu na zrakový nerv.

Najzaujímavejší bol očný nález u mladého muža liečeného pre aktívnu pľúcnu tuberkulózu, u ktorého pri 4 kombinovanej antituberkulotickej terapii došlo k rozvoju akútnej retinálnej vaskulitídy, ktorá patrí k vzácnym prejavom očnej tuberkulózy.

Očný nález sa upravil až po pridaní systémovej kortikoterapie.

**Kľúčové slová:** retinálna vaskulitída, pľúcna tuberkulóza

## SUMMARY

*Vasculitis of Retinal Vessels in Lung Tuberculosis – a Case Report*

The authors examined during the period 2003–2004 in an eye practice 652 patients who were hospitalized due to active lung tuberculosis. All patients were treated with combination of 3–4 antituberculous drugs and the examination was performed to observe the possible side effects of ethambutol to the optic nerve.

The most interesting was the ocular finding in a young man treated due to acute lung tuberculosis in whom during the antituberculous therapy with combination of 4 antituberculous, the acute retinal vasculitis developed. This type of vasculitis is rare demonstration of ocular tuberculosis. The ocular finding resolved after starting the systemic corticoid therapy.

**Key words:** retinal vasculitis, lung tuberculosis

*Čes. a slov. Oftal., 64, 2008, No. 3, p. 112–114*

## ÚVOD

V rokoch 2003–2005 sme na očnej ambulancii NÚTPCH a HCH vyšetrili 652 pacientov (269 žien, 383 mužov) hospitalizovaných na oddeleniach TaRCH pre aktívnu pľúcnu tuberkulózu (tbc). Všetci pacienti boli liečení 3–4-kombináciou antituberkulotík. Vyšetrenie zrakovej ostrosti, zorného poľa, farbecitu a očného pozadia bolo realizované v rámci sledovania možných nežiadúcich účinkov ethambutolu (ETB) na zrakový nerv.

U týchto pacientov boli zistené nasledujúce očné nálezy: chorioretinitis u 18 pacientov (u 15 obojstranná, u 3 jednostranná), chorioiditis multifocalis u 3 pacientov, vasculitis retinae u 1 pacienta.

Celkový počet pacientov so zápalovými léziami na očnom pozadí bol 22, čo je 3,37 % všetkých vyšetrených pacientov.

Vysoko prevažuje počet mužov nad ženami (17 mužov, 5 žien).

Najzaujímavejší bol očný nález u mladého muža, ktorého sme vyšetrili vo februári 2004 a mali sme možnosť sledovať vznik a rozvoj retinálnej vaskulitídy, ktorá patrí k menej častým manifestáciám očnej formy tbc.

Dovoľujeme si prezentovať tento zaujímavý prípad a poukázať na to, aké je dôležité očné vyšetrenie u pacientov s orgánovou tbc, nielen pre riziko vzniku nežiadúcich účinkov ethambutolu na zrakový nerv.

## KAZUISTIKA

25. 2. 2004 bol na pľúcne oddelenie prijatý 26-ročný pacient pre podozrenie na aktívnu pľúcnu tuberkulózu.

Udával týždeň trvajúce horúčky nad 38 st. C, potenie, slabosť, pokles hmotnosti o 6 kg od januára 2004, bez dýchavice a bolesti na hrudi.

V tom období bol nezamestnaný, fajčiar (25 cigariet za deň). Jeho brat bol pre rovnaké ochorenie liečený pred 3 rokmi.

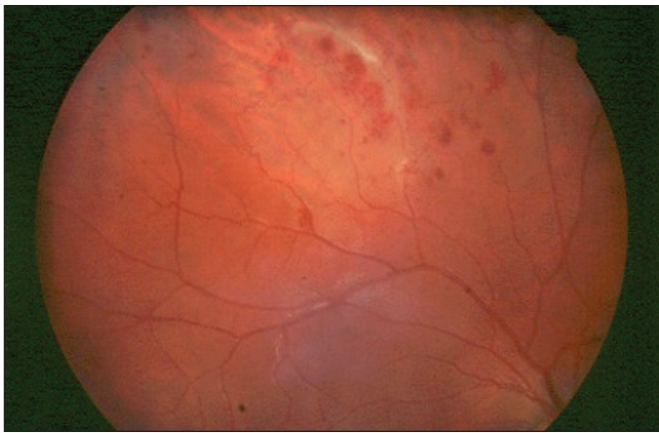
Diagnóza aktívnej pľúcnej tuberkulózy bola potvrdená v priebehu 24 hodín, na základe rtg nálezu a mikroskopicky pozitívnej vzorky spúta na prítomnosť mykobaktéria tuberkulózy (MT).

Okrem mierne zvýšenej sedimentácie (FW 24/48) boli ostatné laboratórne parametre vrátane ACE a CIK v norme.

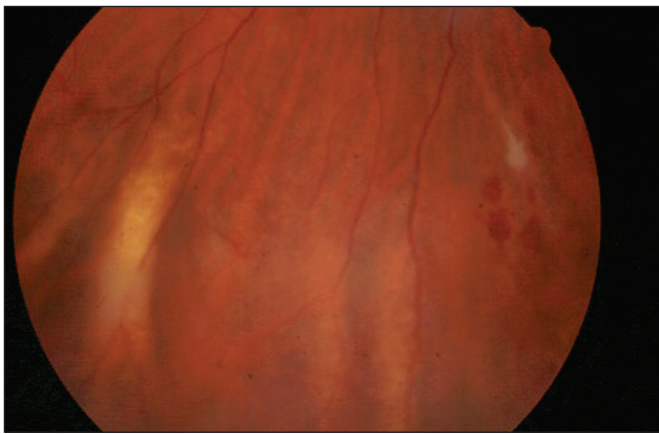
26. 2. 2004 bola začatá antituberkulotická liečba (ATT) trojkombináciou liekov (INH-RIF-PZA) a pred plánovaným pridaním ethambutolu bol pacient odoslaný na očné vyšetrenie.

V rámci očného vyšetrenia z 3. marca 2004 (7. deň ATT), zisťujeme vízus nat.: 5/4 bilaterálne, správny farbecit, perimetrické vyšetrenie zorného poľa v norme.

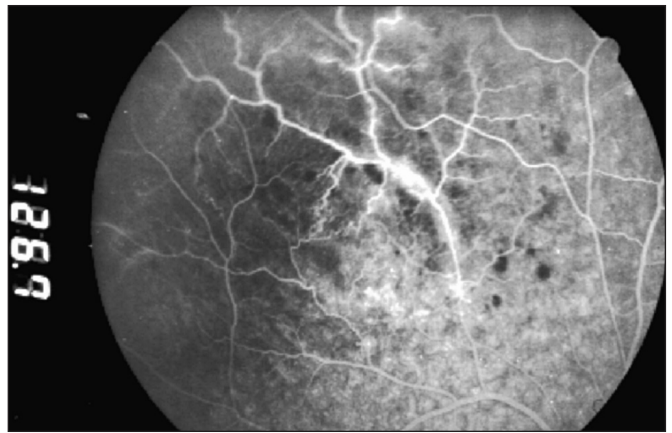
Oftalmoskopicky nález na pravom oku (PO) je fyziologický, na ľavom oku (LO) v temporálnej periférii nachádzame drobný belavý perivazálny exsudát. Stav hodnotíme ako periphlebitis retinae o. sin. v. s. tbc etiologie, bez kontraindikácie k liečbe ETB.



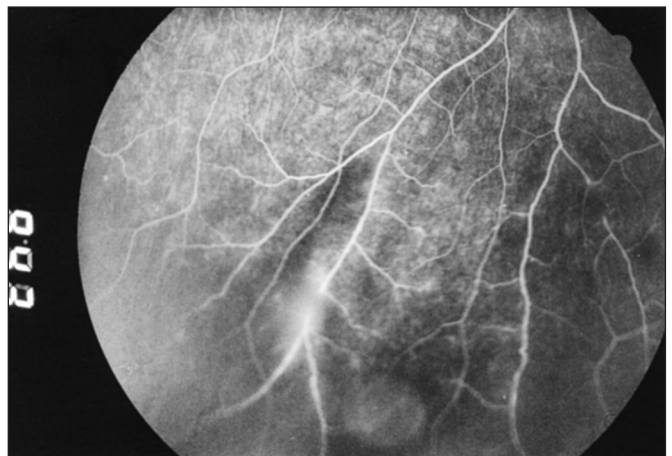**Obr. 1. Fundus pravého oka: zúžené, tortuózne retinálne cievy s perivazálnymi exsudátmi, hemoragiami a opúzdrením, hlavne v hornej polovici fundu**



**Obr. 2. Fundus ľavého oka: exsudáty a hemoragie popri retinálnych cievach hlavne v dolnej časti fundu**



**Obr. 3**



**Obr. 3 a 4. Fluoresceínová angiografia z 22. 3. 2004: a. v. shuntov, a v neskorších fázach angiografie presakovanie farbiva z postihnutých ciev do okolitej sietnice**

Pri očnej kontrole z 19. marca 2004 (23. deň ATT) nachádzame panfundoskopicky na PO popri zúžených retinálnych artériolách a vénulách početné exsudáty a drobné intraretinálne hemoragie, s maximom v horných kvadrantoch fundu. Obdobné zmeny, ale v menšom rozsahu, sú prítomné aj na LO hlavne v temporálnej časti fundu. Stav uzatvárame ako vasculitis retinae o. utr. (obr. 1, 2).

22. marca 2004 fluoresceínovou angiografiou potvrdzujeme diagnózu retinálnej vaskulitídy bilaterálne, s presakovaním fluoresceínu z postihnutých ciev do okolitej sietnice (obr. 3, 4).

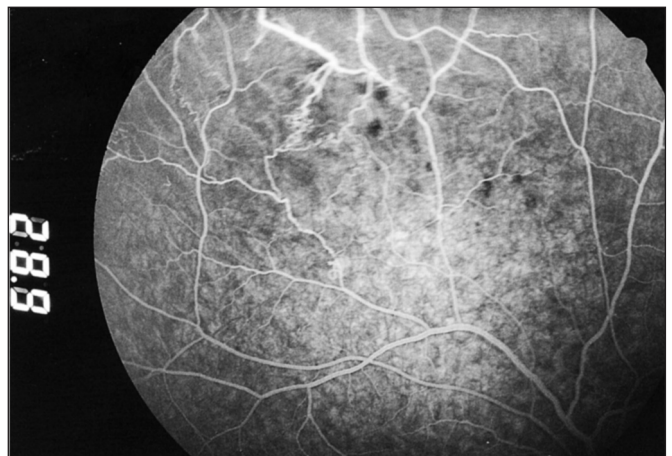Po konzultácii s pneumoftizeológom začíname liečbu Prednisonom v úvodnej dávke 1 mg /kg/deň (90 mg) po dobu 7 dní, s postupnou redukciou podľa očného nálezu.

Pri tejto liečbe dochádza k pomalej resorpcii perivazálnych exsudátov a hemoragií a rozvoju artériovenózných shuntov, bez prítomnosti cievnych oklúzií a neovaskularizácií, čo je dobre viditeľné pri kontrolnej fluoresceínovej angiografii z 19. apríla 2004 (obr. 5).

Pacient je po dvoch mesiacoch ústavnej ATT prepustený do ambulantnej starostlivosti, z očného hľadiska s udržiavacou dávkou Prednisonu 10 mg /deň.

V júni 2004 v rámci pneumologickej kontroly vyšetrený aj v našej ambulancii.

Na očnom pozadí je nález výrazne zlepšený, pretrvávajú zúžené opúzdrené cievy sietnice, artériovenózne shunty, ojedinelé drobné perivazálne exsudáty a hemoragie, bez rozvoja neovaskularizácií. Doporučujeme pokračovať v liečbe Prednisonom v dávke 10 mg obdeň po dobu 2–3 mesiacov pri pravidelných kontrolách v spádovej očnej ambulancii. Na kontrolu v jeseni 2004 pacient neprišiel.



**Obr. 5. Fluoresceínová angiografia z 19. 4. 2004: regresia očného nálezu bez rozvoja neovaskularizácií, s miernym presakovaním farbiva z postihnutých ciev do okolitej sietnice**

## DISKUSIA

Na prelome 19/20 storočia bola tbc považovaná v 60 % prípadov za príčinu vnútroočných zápalov. Do roku 1940 sa udávalo, že je príčinou až 80 % granulomatózných uveitíd (11).

S rozvojom poznania iných granulomatózných uveitíd, ako

je sarkoidóza, toxoplazmóza, či histoplazmóza, spresnením diagnostických kritérií pre tuberkulózu uveitídy, ako aj poklesom tuberkulózy vo vyspelých krajinách sveta dochádza k poklesu incidencie špecifickej uveitídy.

Prudký rozvoj imunológie, poznanie imunopatologických pochodov vzniku a priebehu endogénnej či autoimunitnej uveitídy, prispeli k presnejšiemu pochopeniu etiopatogenézy uveitídy a viedli k nárastu počtu tzv. „idiopatických“ uveitíd (9).

V súčasnosti sa predpokladá, že tbc je príčinou asi 0,5 % všetkých uveitíd (11).

V posledných desaťročiach sa však tuberkulóza stáva opäť vážnym zdravotným problémom (6). V USA zaznamenávajú nárast potvrdených prípadov tbc na 3 % v 1986, 5 % v 1989, 6 % v 1990 roku (2), ktorý sa vysvetľuje nárastom HIV pozitívnej populácie, kde je riziko vzniku tbc až 20-krát vyššie (14), tak aj prílevom imigrantov z krajín, kde prevalencia tbc ostáva vysoká (2).

Dá sa očakávať, že nárast tbc povedie ku zvýšenému výskytu očných komplikácií (9).

Výskyt očnej tbc u pacientov s orgánovou tbc je nízky, 1,42 % v USA (7), 1,39 % v Indii (4), kým u diseminovanej tbc dosahuje až 60 % (12).

Tbc môže postihnúť všetky štruktúry oka (9, 11, 12, 14) prevažne hematogénnou cestou, pričom najčastejšie býva zasiahnutá chorioidea (multifokálna chorioiditída, chorioidálny granulóm) (1, 9, 11, 12, 14).

Sietnica býva postihnutá vzácnne, sekundárne, prestupom zápalového procesu z chorioidey (nekrotizujúca retinohorioiditída, retinálna vaskulitída, predovšetkým perifrebitída) (11).

Očná manifestácia tbc môže byť spôsobená priamo infekciou, nepriamo mechanizmom hypersenzitivity na mykobakteriálne antigény z aktívneho ložiska kdekoľvek v organizme, alebo z ložiska považovaného za inaktívne (1, 11).

Etiológia retinálnej vaskulitídy môže byť infekčná alebo na základe mechanizmu hypersenzitivity (1, 11). Je známe, že *Mycobacterium tuberculosis* je dobré adjuvans schopné indukovať experimentálnu autoimunitnú uveitídu (3).

Lish referuje o tuberkulínom indukovanej panuveitíde s vaskulitídou u pacienta nedávno liečeného pre aktívnu tbc, čím potvrdzuje veľký autoimunitný potenciál tuberkulózných pacientov (10).

Vzácnne ATT rifabutínom, podobne ako rifampicínom, môže vyvolať autoimunitné abnormality na princípe komplementom sprostredkovanej autoimunitnej reakcie, v závislosti od veľkosti použitej dávky lieku.

Na tbc je potrebné myslieť pri každom vnútroočnom zápale, hoci jej potvrdenie pri neexistujúcich ťažkostiach okrem očnej manifestácie je veľmi ťažké.

K základným vyšetrovacím postupom patria rtg pľúc a MTX zhodnotený pneumológom a podľa ich výsledku ďalšie vyšetrenia ako CT hrudníka (13), mikroskopické a kultivačné vyšetrenie spúta, moču či žalúdočných štiav alebo PCR komorového moku a sklovca (5, 8).

V poslednej dobe je veľkým prínosom k dg. mimoplúcnej a latentnej tuberkulózy kvantiferónový test.

Ak sa pri podozrení na tbc etiológiu rozhodneme pre diagnostickú terapiu antituberkulotikmi, musíme použiť kombináciu aspoň dvoch liekov, predovšetkým isoniazidu s rifampicínom, ktorá je úspešná u 95 % tbc uveitíd (11).

Ak nedôjde k zmierneniu zápalovej aktivity v priebehu 3 týždňov, je tbc etiológia nepravdepodobná. V prípade pozitívnej terapeuticko-odozvy je potrebné v liečbe pokračovať minimálne po dobu 6 až 12 mesiacov (9,11).

Systémová kortikoterapia by nemala byť použitá bez ATT krytia v prípadoch „infekčnej“ očnej tbc, nakoľko predlžuje hojenie a stúpa počet recidív.

Zápalové lézie, ktoré sú vyvolané reakciou precitlivosti, čo sa predpokladá u retinálnej vaskulitídy, si vyžadujú imunosupresívnu liečbu.

Dilemou ostáva, či je potrebné liečiť pacientov s retinálnou

vaskulitídou pri inaktívnej tbc okrem kortikosteroidov aj antituberkulotikmi.

## ZÁVER

Nález retinálnej vaskulitídy pri aktívnej pľúcnej tbc bol u nášho pacienta náhodný, v rámci očného vyšetrenia pred začatím liečby ethambutolom, nakoľko pacient bol z očného hľadiska bez ťažkostí.

Po začatí ATT došlo k výraznej progresii očného nálezu, preto sme pristúpili k celkovej liečbe Prednisonom s dobrou terapeutickou odpoveďou a zachovaním dobrého videnia.

Ak by pacient nebol zavčasu správne liečený masívnymi dávkami kortikosteroidov, spočiatku asymptomatický priebeh ochorenia s nadpriemerným vízusom 5/4, by s veľkou pravdepodobnosťou, rozšírením zápalového procesu z periférie do centra sietnice, viedol k vážnemu poškodeniu zrakových funkcií.

Domnievame sa, že rozvoj retinálnej vaskulitídy bol spôsobený reakciou precitlivosti a vystupňovanou imunitnou odpoveďou organizmu na rozpadové produkty MT následkom masívnej ATT, čo podporuje aj fakt dobrej terapeuticko-odpovede na kortikosteroidy.

## LITERATÚRA:

1. **Abu El- Asrar, A.M., Herbort, C.P., Tabbar, K.F.:** Retinal Vasculitis. *Ocul Immunol Inflamm.* 13, 2005: 415-433.
2. **Barnes, P.F., Bloch, A.B., Davidson, P.T. et al.:** Tuberculosis in patients with Human Immunodeficiency Virus Infection. *N Engl J Med* 324, 1991: 1644-1650.
3. **Billiau, A., Matthys, P.:** Mode of Action of Freund's Adjuvants in Experimental Models of Autoimmune diseases. *J Leukocyte Biol.* 70, 2001: 849-860.
4. **Biswas, J., Badrinath, S.S.:** Ocular Morbidity in Patients with Active Systemic Tuberculosis. *Int Ophthalmol.* 19, 1995-96; 5: 293-298
5. **Biswas, J., Shome, D.:** Choroidal tubercles in Disseminated Tuberculosis Diagnosed by the Polymerase Chain Reaction of Aqueous Humor. *Ocul Immunol Inflamm.* 10, 2002: 293-298.
6. **Brudney, K., Dobkin, J.:** Resurgent Tuberculosis in New York City. *Am Rev Respir Dis.* 144, 1991: 745-749.
7. **Donahue, H.C.:** Ophthalmologic Experience in a Tuberculosis Sanatorium. *Am J Ophthalmol.* 64, 1967: 742-748.
8. **Gupta, A., Gupta, V., Arora, S. et al.:** PCR-positive Tubercular Retinal Vasculitis. *Clinical Characteristics and Management.* *Retina.* 21, 2001: 435-444.
9. **Helm, C.J., Holland, G.N.:** Ocular Tuberculosis. *Surv Ophthalmol.* 3, 1993: 229-256.
10. **Lish, A., Berman, D.H.:** Tuberculin-triggered Panuveitis in a Patient Recently Treated for Active Pulmonary Tuberculosis. *Am J Ophthalmol.* 116, 1993: 771-773.
11. **Manthey, F.K.:** Tuberkulose. 48-55. In: *Intraokulare Entzündungen.* Stuttgart, Enke Verlag 1988.
12. **Mehta, S.:** Ocular Lesions in Acute Disseminated Tuberculosis. *Ocul Immunol Inflamm.* 12, 2004: 311-315.
13. **Mehta, S.:** Role of the Computed Chest Tomography (CT scan) in Tuberculous Vasculitis. *Ocul Immunol Inflamm.* 10, 2002: 151-155
14. **Mehta, S., Gilada, I.S.:** Ocular Tuberculosis in Acquired Immune Deficiency Syndrome (AIDS). *Ocul Immunol Inflamm.* 13, 2005: 87-89.

MUDr. Jarmila Fabianová  
Bellova 62/2  
059 41 Tatranská Štrba  
fabi@zmail.sk