
První zkušenosti s přístrojem Visante

Pazderová M., Novák J.

Oční oddělení KNP, Pardubice, přednosta doc. MUDr. Jan Novák, CSc.

Souhrn

Na souboru 37 očí s vybranými nálezy byl testován přístroj Visante firmy Zeiss umožňující metodou OCT zobrazení předního segmentu oka. Hlavním přínosem nové zobrazovací metodiky je přesnost zobrazení a možnost exaktně zobrazit duhovkorohovkový úhel a arteficiální struktury v přední komoře oka. Přínosnou indikací nového přístroje se tak jeví kromě obecných indikací hlavně zobrazení a objektivní měření struktur předního segmentu oka u glaukomu a umělých struktur v přední komoře a duhovkorohovkovém úhlu oka.

Klíčová slova: OCT, Visante

Summary

First Experiences with the Visante Apparatus

The apparatus Visante (Zeiss) was tested on the group of 37 eyes with selected findings. This apparatus enables to visualize the anterior segment of the eye by means of OCT imaging. The main asset of the new imaging method is the accuracy of the image and the possibility to depict exactly the corneo-scleral angle and the artificial structures in the anterior chamber of the eye. The main advantage of the new apparatus is especially the imaging and measurement of the anterior segment structures of the eye in glaucoma and artificial structures in the anterior chamber and corneo-scleral angle of the eye

Key words: OCT, Visante

Čes. a slov. Oftal., 63, 2007, No. 5, p. 355-359

ÚVOD

V posledních letech byla do oftalmologie zavedena řada neinvazivních metod umožňujících zobrazení předního segmentu oka a více či méně přesné měření přítomných struktur. Osvědčila se metoda Scheimpflugova zobrazení, ultrazvuková ultrabiomikroskopie (UBM), intenzivně se bádá o využití zobrazení magnetickou rezonancí (MRI) a netušené možnosti skýtají laserové metody.

Právě posledně jmenovaná metodika doznala rozšíření z klasické OCT metodiky zobrazující struktury zadního segmentu oka i na přední segment. Kromě přes-

Předneseno v částech na XIV. Celostátním oftalmologickém sjezdu 15.6. 2006 v Plzni a na IV. Celostátním sjezdu zájemců o zobrazovací techniky

nosti zobrazení, které metoda OCT využívá, je další výhodou prostupnost tkání pro laserového záření dané vlnové délky.

OCT zobrazení předního segmentu přístrojem Visante je tak charakterizováno ostrými konturami na řezu celým předním segmentem oka (obr. 1).

METODIKA A SOUBOR

Spektrum indikací pro novou metodiku jsme zjišťovali v průběhu května 2006 v souboru 31 pacientů (37 očí) dílem normálních očí a s vybranými diagnózami (tab. 1).

Visante je přístroj pracující na principu nízkokoherentní interferometrie. Laserový paprsek o vlnové délce 1310 nm se podobně jako zvuková vlna u ultrazvuku odráží od různých prostředí, pohybem paprsku rozmítáním v jedné rovině se získá dvojrozměrný obraz. Rozlišovací schopnost přístroje je axiálně 18 μ m, transversálně 60 μ m. Korekce ametropií je možná v rozmezí od -35D do +20D. Lze použít jak vnitřní tak i vnější fixační bod.

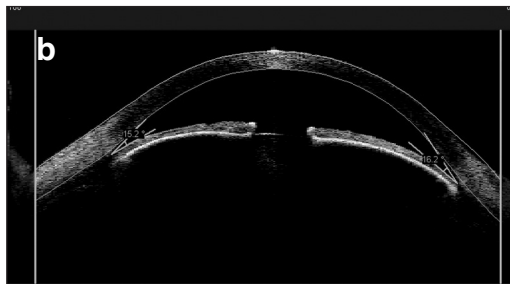
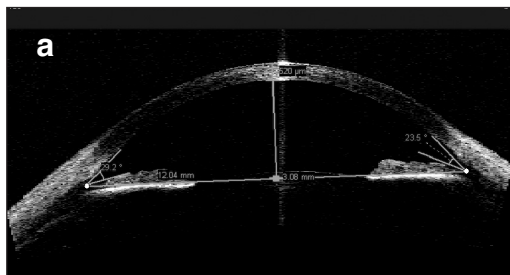
Přístroj tvoří jeden celek, v němž je přímo zabudována patnáctipalcová obrazovka, na které sledujeme snímané oko. Celé vyšetření lze ovládat myší a přístroj sám si nastaví požadovanou výšku hlavy pacienta. Data je možno archivovat na CD, exportovat pomocí USB media, nebo tisknout protokol vyšetření.

Vyšetření probíhala vsedě bez anestezie v temné místnosti. Pro laserový paprsek dané vlnové délky je pigmentový epitel duhovky neprostupný. Při cíleném vyšetření prostoru za duhovkou byla nutná maximální mydriáza. Vyšetření trvá podle typu zobrazení 0,125–0,5 sec a umožnilo vyšetřit bez problémů i pacienty v dětském věku.

Přístroj nabízí několik typů zobrazení:

1. AS – Anterior Segment (velikost plochy řezu 16mm x 6mm) – umožňuje zobrazení celého předního segmentu s možností řezu v jedné, dvou nebo čtyřech rovinách s rozdílem jednoho stupně.

2. HR – High Resolution (velikost řezu 10mm x 3mm) – slouží pro detailní



Obr. 1. OCT řez a/ normálním předním segmentem oka, b/ glaukom s úzkým úhlem. Typ AS zobrazení

Tab. 1. Všechna vyšetření jsme prováděli na přístroji Visante firmy Zeiss

Indikace	n
Normální oko – čočka, pachymetrie, duhovka	4
Erose rohovky	2
Keratoplastika	3
Keratokonus	2
Glaukom úzkého úhlu	2
Glaukom otevřeného úhlu	2
Stav po glaukomové operaci	3
Cysta duhovky	1
Nitrooční čočka	4
Katarakta	5
Sekundární katarakta	3
Keratopathia striata	2
Duhovkový implantát	1
Stav po refrakční operaci	3

zobrazení rohovky, ale i jiných struktur předního segmentu, kde rovinu zobrazení lze navolit libovolně v rozsahu 360° s rozdílem jednoho stupně.

3. Pachymetry (řez o ploše 10mm x 3mm) – má za cíl zobrazení pachymetrické mapy rohovky.

Přístroj Visante zobrazil všechny požadované (a možné) struktury předního segmentu oka. Přínosnou byla možnost aktivní práce v grafickém prostředí, do kterého je možno vkládat barevná měřítka a změřit si tak cílovou oblast.

VÝSLEDKY

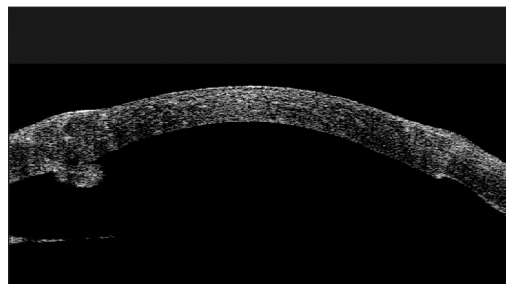
Obrázky 2–7 dokumentují možnosti metody OCT a přístroje Visante pro zobrazení předního segmentu oka.

DISKUSE

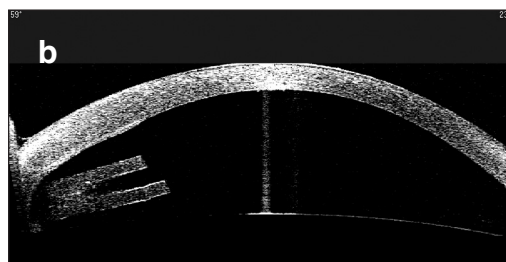
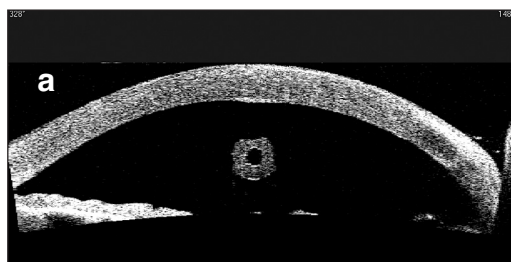
Po prvních zkušenosti s přístrojem Visante lze potvrdit přínos pro zobrazování předního segmentu oka. Krátkou dobu vyšetření ocení jak pacient, tak vyšetřující osoba. Snadno jsme vyšetřili celé věkové spektrum pacientů. Ocenili jsme přesnost zobrazení diskontinuit rohovky a komorového úhlu. Výhodou při měření struktur předního segmentu a komorového úhlu jsou softwarová měřítka. Ve velké míře jsme využívali přesnost měření v modu HR (high resolution) typu zobrazení. Nevýhodou



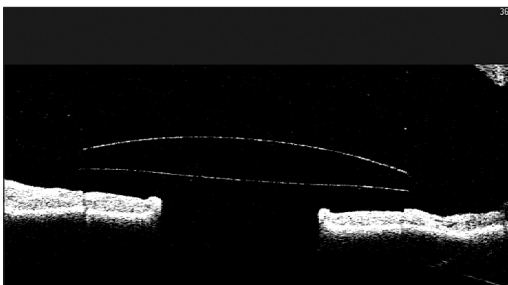
Obr. 2 Keratopathia striata po operaci katarakty s pachymetrií, duhovkový implantát Morcher. Typ AS zobrazení



Obr. 3 Stav po keratoplastice. Stlačení a nakrčení Descemetovy membrány v místě sutury. Typ HR zobrazení



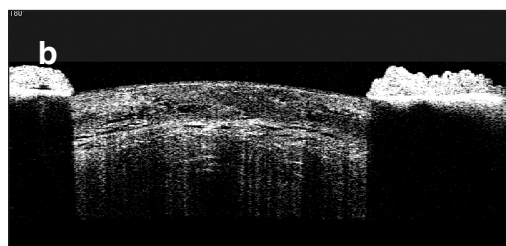
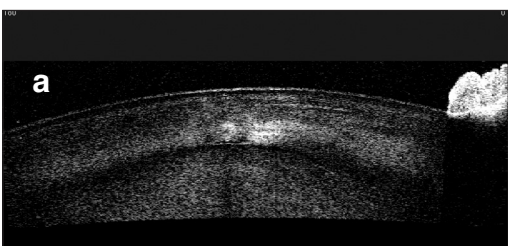
Obr. 4. Vyústění funkčního glaukomového silikonového implantátu v přední komoře a/ příčný řez b/ podélný řez. Typ HR zobrazení



Obr. 5. Umělá nitrooční čočka – typ iris claw – Artisan - v přední komoře oka. Typ HR zobrazení



Obr. 6. Cysta duhovky. Typ HR zobrazení



Obr. 7. Zobrazení a/počínající katarakty a b/intumescentní katarakty. Typ HR zobrazení

HR modu je malá velikost zabíraného předního segmentu. Na řezu v HR modu nelze tedy zobrazit celý přední segment, ale ani oční čočku.

Podle našich zkušeností lze zobrazení přístrojem Visante indikovat v následujících oblastech:

Oblast refrakční chirurgie

Pachymetrie v nejširším pojetí, zobrazení rohovkové lamely po laserových operacích, rohovkového terče po keratoplastice, vývoje rohovkových anomálií (keratokonus apod.), zobrazení nitroočních předněkomorových čoček a vztahy jejich haptik k DR úhlu.

Všeobecná oftalmologie

Zobrazení defektu epitelu rohovky a jeho hojení (eroze), vývoj vředu rohovky, zobrazení patologického obsahu přední komory (hyphaema, silikonový olej apod.), afekce předního listu duhovky (cysta, tumory), přední synechie a zejména synechie v DR úhlu, v dostatečné mydriáze zobrazení čočky a změn při její akomodaci.

Implantologie

Zobrazení umělé čočky v přední komoře i retropupilárně (v dostatečné mydriáze) zejména ze silikonu, vztah zadního pouzdra čočky a umělé čočky.

Glaukom

Měření velikosti komorového úhlu, filtračního puchýře, hodnocení změn DR po laserové iridektomii/iridotomii či chirurgických výkonech, zobrazení trabekulektomie, glaukomových silikonových implantátů ústících do přední komory a hodnocení jejich průchodnosti.

Biometrie oka

Pachymetr (segmentová pachytopografie), axiální rozměry přední komory (hloubka), transverzální rozměry přední komory („white to white“) pro PK IOL, rozměr zornice a libovolné rozměry v oblasti předního segmentu oka.

ZÁVĚR

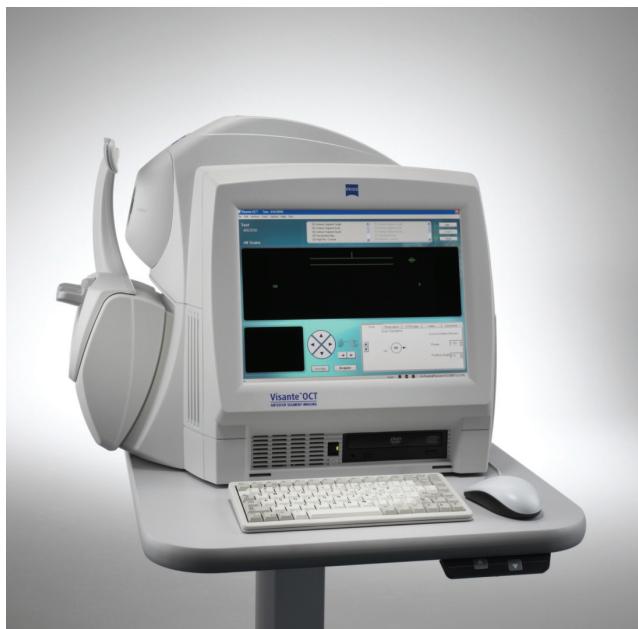V našem sdělení jsme upozornili na možnost využití přístroje Visante u řady onemocnění a stavů dílem v originálních indikacích. Základní určení tohoto specializovaného přístroje je pro výzkumná a chirurgická specializovaná centra.

LITERATURA

1. **Juany, D.et al.:** Corneal and Anterior Segment Optical Coherence Tomography In: Optical Tomography of Ocular Diseases, Slack, 2.vyd., Thorofare 2004, s. 663–674.

*MUDr. Martina Pazderová
Oční oddělení Krajské nemocnice Pardubice
Kyjevská 44
532 03 Pardubice*

Carl Zeiss - dokonalý partner v oftalmologii



Carl Zeiss spol. s r.o.
Radlická 14/3201
150 00 Praha 5
tel.: +420 233 101 221
fax: +420 233 101 223
e-mail: zeiss@zeiss.cz
internet: www.zeiss.cz



We make it visible.