

---

# Makulární edém po operaci katarakty u diabetiků bez diabetické retinopatie

---

Jurečka T., Bátková Z., Ventruba J., Synek S.

Klinika nemocí očních a optometrie FN u sv. Anny a LF Masarykovy univerzity, Brno, přednosta doc. MUDr. S. Synek, CSc.

---

## Souhrn

**Cíl studie:** Zjistit vliv fakoemulzifikace na rozvoj makulárního edému a diabetické retinopatie u pacientů léčených pro diabetes mellitus bez známek diabetické retinopatie předoperačně.

**Pacienti a metodika:** Do studie bylo zařazeno 26 pacientů přicházejících k operaci katarakty a současně léčených pro diabetes mellitus bez známek diabetické retinopatie. Kontrolní skupinu tvořilo 60 pacientů bez diabetu a retinální patologie plánovaných ve stejném období k operaci katarakty. U pacientů ve studovaném souboru byla zjištěna délka trvání diabetu, způsob léčby a předoperačně stanovena hladina glykovaného hemoglobinu v séru (HbA1c). Předoperačně, pooperačně, 1 týden, 1, 2, 3 a 6 měsíců po operaci bylo pomocí OCT provedeno na operovaném oku v obou skupinách měření objemu makuly a tloušťky sítnice ve třech oblastech: foveální, vnitřní a vnější makulární.

**Výsledky:** V obou skupinách docházelo pooperačně k nárůstu tloušťky sítnice ve všech sledovaných oblastech s maximem za 1-2 měsíce po operaci a se známkami regrese ztlustění od 3. pooperačního měsíce. Nárůst tloušťky sítnice byl ve skupině diabetiků statisticky významně větší než v kontrolní skupině nediabetiků ve všech sledovaných oblastech i v objemu makuly za 2 měsíce po operaci (Mann-Whitney U test;  $p < 0,05$  pro foveu a vnitřní makulární oblast;  $p = 0,001$  pro vnější makulární oblast a  $p = 0,005$  pro objem makuly), s tendencí k většímu zesílení sítnice také 3. pooperační měsíc. U žádného z diabetiků nedošlo v průběhu sledovacího období k rozvoji diabetické retinopatie a nebyla zde ani nalezena korelace mezi pooperační změnou tloušťky sítnice a hladinou glykovaného hemoglobinu. Výsledná zřaková ostrost se v obou souborech statisticky významně nelišila (Chí-kvadrát test).

**Závěr:** Po nekomplikované operaci katarakty dochází u diabetiků bez známek diabetické retinopatie k indukovaným změnám tloušťky sítnice obdobného charakteru jako u pacientů bez diabetes mellitus, i když u diabetiků byla zaznamenána tendence k výraznějšímu pooperačnímu zesílení retiny.

**Klíčová slova:** makulární edém, diabetes mellitus, optická koherentní tomografie, fakoemulzifikace, operace katarakty

## Summary

### Macular Edema after Cataract Surgery in Diabetic Patients without Retinopathy

**Purpose:** To study the effect of phacoemulsification on the development of macular edema and diabetic retinopathy in diabetic patients without preoperative retinopathy. **Patients and methods:** This study comprised 86 patients; 26 diabetics, who had no clinically detectable diabetic retinopathy preoperatively, formed a study group and 60 non-diabetics were included into the control group. Diabetes mellitus duration, preoperative hemoglobin A1c level, and diabetes treatment method were recorded in diabetics. Monocular cataract surgery was performed in all patients. The patients were clinically assessed with OCT examination preoperatively, and postoperatively on day 1, in week 1, and in months 1, 2, 3 and 6 respectively. Foveal, inner macular, outer macular thickness, and macular volume were analyzed. **Results:** The increase of the retinal thickness after the cataract surgery reached maximum in both groups in months 1 and 2. Since month 3 on, there was a progressive decrease in abnormal retinal thickness. There was a significant major increase in retinal thickness in diabetics in all examined areas in month 2 ( $p < 0.05$  for fovea and inner macula;  $p = 0.001$  for outer macula and  $p = 0.005$  for macular volume changes). Trend toward major increase in retinal thickness in diabetics was still evident even three months after the surgery. In no case did a diabetic eye develop clinically detectable diabetic retinopathy during the follow-up period. The correlation between hemoglobin A1c level and retinal thickness changes in diabetics was not significant. There was also no significant difference in final visual acuity between diabetics and non-diabetics.

**Conclusion:** We can expect similar induced retinal thickness changes in diabetics without retinopathy as in non-diabetics after uneventful cataract surgery, though there was a trend toward major increase in retinal thickness in diabetics.

**Key words:** cystoid macular edema, diabetes mellitus, optical coherent tomography, cataract surgery, phacoemulsification

*Čes. a slov. Oftal., 63, 2007, No. 4, p. 274–284*

---

## ÚVOD

---

Diabetes mellitus patří u části populace pacientů přicházejících k operaci katarakty k nezanedbatelným přidruženým chorobám. Úroveň pooperačních zrakových funkcí je závislá na závažnosti diabetické retinopatie, její terapii i intenzitě zákalu čočky. V otázce vlivu fakoemulzifikace na sítnici diabetiků nepanuje jednotný názor. Výsledky některých studií svědčí pro negativní vliv fakoemulzifikace na progresi diabetické retinopatie i makulárního edému, jiné studie přičítají tuto progresi spíše přirozenému vývoji onemocnění.

Abychom posoudili vliv operace katarakty na rozvoj makulárního edému a diabetické retinopatie (DR) u nemocných s diabetes mellitus bez známek DR v předoperačním období, vyhodnotili jsme změny tloušťky sítnice makulární oblasti před a po nekomplikované operaci katarakty pomocí optické koherentní tomografie (OCT). Vý-

---

sledky jsme porovnali s kontrolní skupinou pacientů bez diabetu, kteří ve stejném období podstoupili na našem pracovišti operaci katarakty.

---

## PACIENTI A METODIKA

---

Do studie bylo zařazeno 26 pacientů přicházejících k operaci katarakty a současně léčených pro diabetes mellitus, u kterých předoperační biomikroskopické vyšetření sítnice neprokázalo žádné známky diabetické retinopatie či makulopatie a intenzita zákalu čočky umožňovala provedení kvalitního skenu pomocí OCT. Kontrolní skupinu tvořilo 60 pacientů bez diabetu a zjevné retinální či nitrooční patologie plánovaných ve stejném období k operaci katarakty. Vylučovací kritéria zahrnovala přítomnost sítnicové či nitrooční patologie (retinopatie, makulární díra, epiretinální membrána ...), glaukomu, uveitidy v anamnéze, stav po laserové fotokoagulaci sítnice či jiné nitrooční operaci. Peroperační komplikace při extrakci katarakty (ruptura zadního pouzdra, prolaps sklivce ...) byly rovněž indikací k vyřazení ze studie. U pacientů ve studovaném souboru byla zjištěna délka trvání diabetu, způsob léčby a předoperačně stanovena hladina glykovaného hemoglobinu v séru ( $HbA_{1c}$ ). U všech účastníků studie byly dále zaznamenány přidružené cévní rizikové faktory: arteriální hypertenze, ischemická choroba srdeční, hyperlipidémie či hypercholesterolémie a nikotinizmus.

U nemocných byla na přístroji Storz®Millennium™ Microsurgical System (Bausch&Lomb, Inc., St. Louis, U.S.A.) provedena standardní technikou fakoemulzifikace katarakty s implantací zadněkomorové nitrooční čočky (IOL) do pouzdra. V průběhu zákroku byla zaznamenána reálná délka fakoemulzifikace a celková délka operace. Den před operací bylo do operovaného oka aplikováno nesteroidní antiflogistikum Indomethacin gtt. 5krát denně, po výkonu 1.–10. den antibiotikum se steroidním antiflogistikem – Maxitrol gtt® 5krát denně a 11.–30. den nesteroidní antiflogistikum Indocolllyre gtt® 3krát denně.

Předoperačně, pooperačně, za 1 týden, 1, 2, 3 a 6 měsíců po operaci bylo provedeno vyšetření zrakové ostrosti, biomikroskopie předního a zadního segmentu očního v mydriáze na štěrbinové lampě, tonometrie a vyšetření sítnice pomocí optické koherentní tomografie na přístroji Stratus OCT III. generace (Carl Zeiss Meditec AG, Dublin, U.S.A.). Při vyšetření byl použit režim šesti radiálních skenů v délce 6mm centrováných na foveolu a následně konstruována mapa tloušťky sítnice ve třech koncentrických oblastech lišících se vzdáleností od foveola centralis (bodů fixace): 1. *fovea* – centrální oblast o průměru 1mm, 2. *vnitřní makulární oblast* – plocha navazující na foveu o průměru 3mm, 3. *zevní makulární oblast* – plocha navazující na vnitřní makulární oblast o průměru 6mm. Dalším sledovaným parametrem byl objem celé vyšetřované makulární oblasti.

Pro popisnou statistiku byly použity průměry se směrodatnými odchylkami a dále mediány. Statistická významnost změn tloušťky sítnice v čase mezi skupinou diabetiků a kontrolním souborem byla hodnocena pomocí Mann-Whitneyova U testu pro zjištění korelací byl stanoven Spearmanův korelační koeficient. Pooperační nejlépe korigovaná zraková ostrost byla ve studovaném i kontrolním souboru rozdělena do dvou skupin: a) vizus 1,0–1,6; b) vizus 0,63–0,8. Ke zhodnocení difference v dosažených zrakových funkcích mezi oběma soubory byl použit chí-kvadrát test.

## VÝSLEDKY

Demografické údaje studované a kontrolní skupiny udává tabulka 1. U jednoho pacienta ze studovaného souboru došlo v průběhu operace k ruptuře zadního pouzdra čočky a byl z dalšího statistického hodnocení vyřazen. Vývoj sítnicových změn byl u něj dále kazuisticky vyhodnocen samostatně. Tři pacienti ze skupiny diabetiků nedokončili celé sledovací období určené protokolem studie (6 měsíců). V tabulce 1 je shrnuta terapie diabetu ve studovaném souboru, stejně jako rozdělení pacientů do tří skupin dle hladiny glykovaného hemoglobinu ( $HbA_{1c}$ ) v séru: 1. výborná kompenzace diabetu při  $HbA_{1c} < 4,5 \%$ ; 2) uspokojivá kompenzace diabetu při  $HbA_{1c} = 4,5-6,0 \%$  a 3. neuspokojivá kompenzace diabetu při  $HbA_{1c} > 6,0 \%$ . Hladinu  $HbA_{1c}$  v séru znázorňuje graf 1. Přidružené cévní rizikové faktory byly s výjimkou nikotinismu zaznamenány častěji ve skupině diabetiků než v kontrolním souboru (tabulka 1).

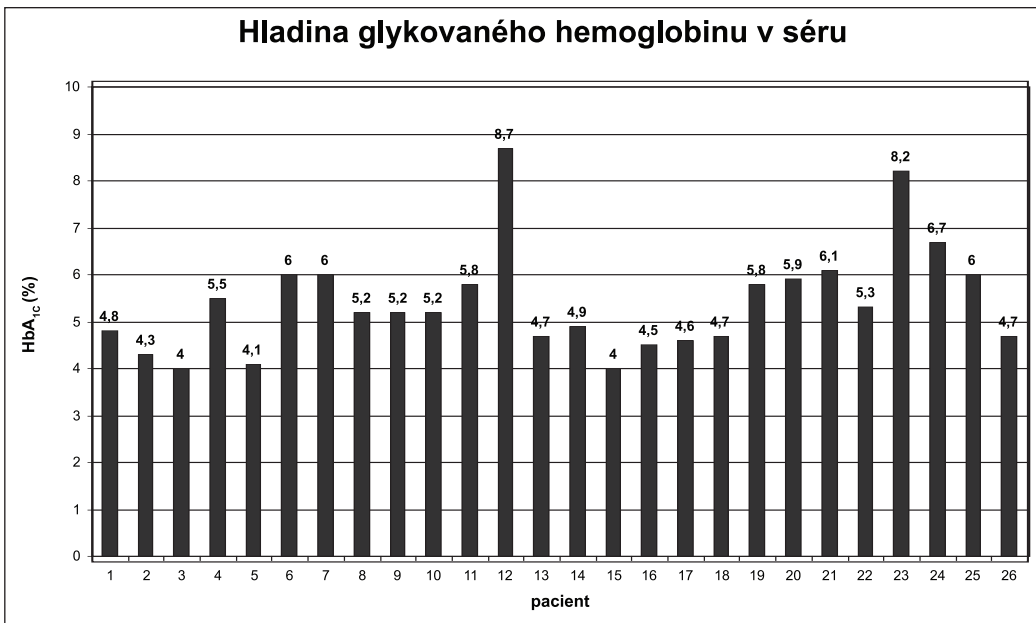
**Tab. 1.** Demografické údaje, terapie a kompenzace diabetu, cévní rizikové faktory

	Diabetes	Kontrolní skupina
Počet pacientů	26	60
Muži : Ženy	13:13 (50%:50%)	17:43 ( 28,3%:71,7%)
Věk (roky) průměr SD	72,1 7,2	69,0 10,5
Délka trvání diabetu (roky) Medián; rozmezí	5	0,5 až 25 let
Terapie diabetu		
Inzulín	1 (3,9%)	
Perorální antidiabetika	14 (53,8%)	
Dieta	11 (42,3%)	
$HbA_{1c}$ (%) průměr SD	5,4 1,1	
$HbA_{1c} < 4,5\%$	4 (15,4%)	
$HbA_{1c} 4,5-6\%$	18 (69,2%)	
$HbA_{1c} > 6\%$	4 (15,4%)	
Arteriální hypertenze	21 (80,8%)	36 (60%)
ICHS	15 (57,7%)	23 (38,3%)
HLP	13 (50%)	23 (38,3%)
Nikotinismus	2 (7,7%)	13 (21,7%)

$HbA_{1c}$ = glykovaný hemoglobin; ICHS= ischemická choroba srdeční; HLP= hyperlipoproteinémie, hypercholesterolémie

Mezi skupinou diabetiků a kontrolním souborem nebyl zjištěn statisticky významný rozdíl v délce fakoemulzifikace, celkovém trvání operace (Mann-Whitney U-test) ani v pooperační zrakové ostrosti (chí-kvadrát test), viz tabulka 2.

Změna tloušťky sítnice po nekomplikované operaci katarakty měla v obou skupinách obdobný charakter. Zesílení retiny ve všech sledovaných oblastech dosahovalo maxima 1–2 měsíce po operaci. Od 3. do 6. pooperačního měsíce jsme v obou souborech sledovali regresí ztlustění. Nárůst tloušťky sítnice byl ve skupině diabetiků statisticky signifikantně větší než v kontrolní skupině nediabetiků ve všech sledovaných oblastech i v objemu makuly 2 měsíce po operaci (Mann-Whitney U test;  $p < 0,05$  pro foveu a vnitřní makulární oblast;  $p = 0,001$  pro vnější makulární oblast a  $p = 0,005$  pro objem makuly). Ve vnější makulární oblasti a objemu celé makuly se změny blížily statistické významnosti i ve 3. pooperačním měsíci (Mann-Whitney U test;



**Graf 1.** Hladina glykovaného hemoglobinu v séru ve studovaném souboru

**Tab. 2.** Peroperační zátěž a výsledné zrakové funkce

	Diabetes	Kontrolní skupina	p (Mann-Whitney U-test)
<b>Čas fakoemulzifikace (medián)</b>	41 sec	44,5 sec	n.s.
<b>Délka operace (medián)</b>	15,5 min	17,5 min	n.s.
<b>Zraková ostrost</b>			<b>p (Chí-kvadrát test)</b>
1 týden 1,6 - 1,0	72,7%	81,4%	n.s.
0,8 - 0,63	27,3%	18,6%	
1 měsíc 1,6 - 1,0	81,8%	88,1%	n.s.
0,8 - 0,63	18,2%	11,9%	
2 měsíce 1,6 - 1,0	81%	83,0%	n.s.
0,8 - 0,63	19%	17,0%	
3 měsíce 1,6 - 1,0	86,4%	84,7%	n.s.
0,8 - 0,63	13,6%	15,3%	
6 měsíců 1,6 - 1,0	90,9%	88,1%	n.s.
0,8 - 0,63	9,1%	11,9%	

n.s. = není statisticky signifikantní

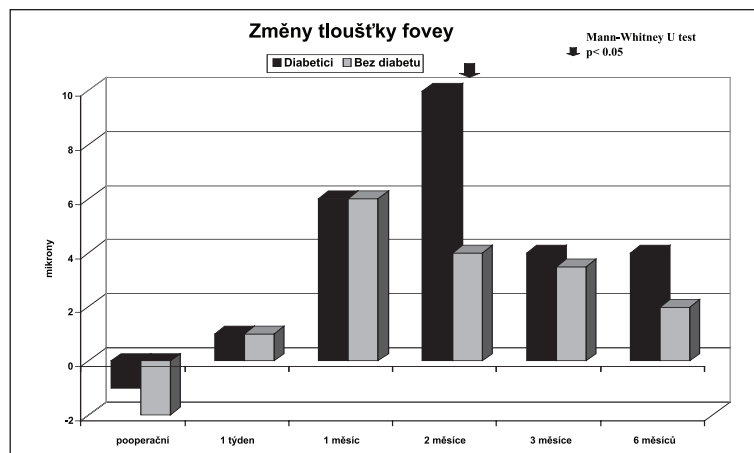
p = 0,07 pro vnější makulární oblast a p = 0,06 pro objem makuly). V 6. pooperačním měsíci nebyl rozdíl v objemu makuly ani ve změně tloušťky sítnice v žádné ze sledovaných oblastí mezi oběma soubory statisticky signifikantní (viz graf 2–5). Nesignifikantní mírná tendence ke „ztenčení“ sítnice první pooperační den je způsobena nejspíše arteficiálně změnou poměru S/N (signal/noise) při OCT vyšetření po odstranění katarakty, zlepšením

pooperační kvality skenu či změnou charakteru optického prostředí (zkalená čočka umělá nitrooční čočka), jak jsme již dříve zaznamenali [8].

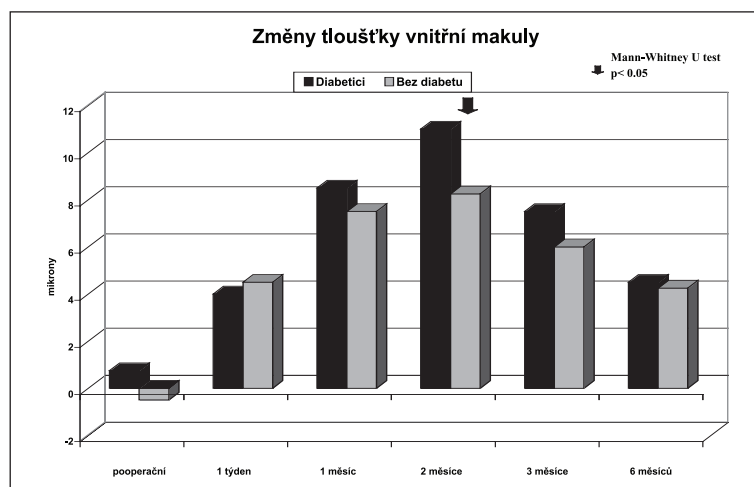
U diabetičky s peroperační rupturou zadního pouzdra čočky došlo ve srovnání s pacienty s nekomplikovanou operací k časnému ztluštění sítnice již od 1. pooperačního dne, změny dosáhly maxima týden po operaci s následnou pozvolnou regresí ztluštění retiny. Šest měsíců po operaci jsme ve studovaných oblastech mohli stále ještě pozorovat jistý stupeň zesílení sítnice. V průběhu celého sledovacího období byly u této diabetičky změny tloušťky sítnice výraznější než u pacientů po nekomplikované operaci katarakty (viz graf 6).

Ve studovaném souboru nedošlo u žádného pacienta v průběhu celého sledovacího období studie k rozvoji diabetické retinopatie. Stejně tak nebyl pooperačně u žádného nemocného z obou skupin biomikroskopicky prokázán cystoidní či klinicky signifikantní makulární edém. Ve skupině diabetiků byly ve dvou případech detekovány pomocí OCT drobné cystoidní změny v makule (v jednom případě za 2 a 3 měsíce po operaci, ve druhém případě při kontrole za 6 měsíců po operaci), viz obrázek 1. V kontrolní skupině se obdobné cystoidní změny vyskytly v jednom případě 1 měsíc po operaci. U žádného z pacientů neměly tyto změny vliv na centrální zrakovou ostrost či subjektivní hodnocení zrakových funkcí.

Nebyla nalezena statisticky významná korelace mezi pooperační změnou tloušťky sítnice v žádné ze sledovaných oblastí studovaného souboru diabetiků a hladinou glykovaného hemoglobinu HbA<sub>1c</sub> (Spearmanův korelační koeficient).



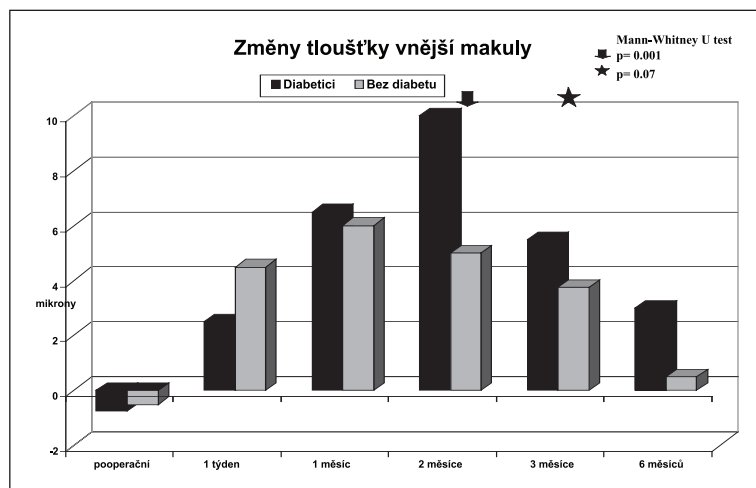
**Graf 2.**



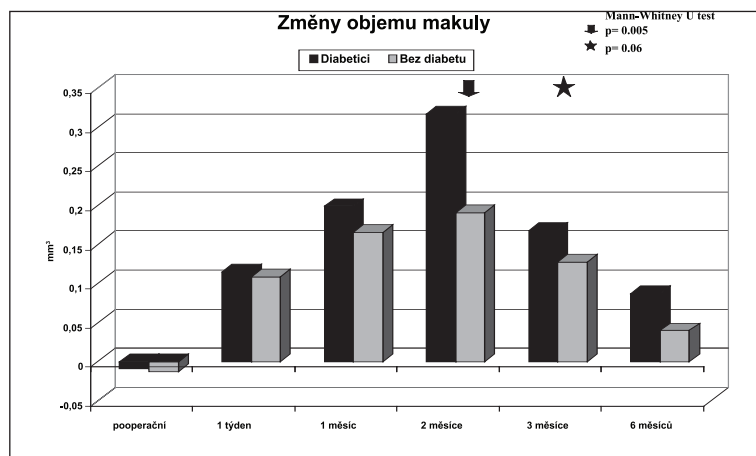
**Graf 3.**

## DISKUSE

Názory na vliv operace katarakty u pacientů s diabetes mellitus na eventuální progresi diabetické retinopatie (DR) či makulárního edému nejsou zcela jednotné. Charakteristickým rysem postižení sítnice u diabetu je diabetická mikroangiopatie s narušením vnitřní i vnější hemato-retinální bariéry. Difúze zánětlivých mediátorů charakteru prostaglandinů a leukotrienů do zadního segmentu očního v reakci na operační trauma při nekomplikované operaci katarakty může vyvolat alteraci hemato-retinální bariéry vedoucí k edému sítnice také u zdravých jedinců [5, 11, 13, 15, 16, 20, 23]. U pacientů s diabetes mellitus a potenciálně oslabenou hemato-retinální bariérou může dojít k snadnějšímu a závažnějšímu narušení propustnosti retinálních cév než u nediabetiků, a proto i k výraznějšímu edému sítnice, cystoidnímu makulárnímu edému (CME) či eventuálně progresi diabetické retinopatie. Při rozvoji pooperačního makulárního edému byl popsán také význam neporušeného zadního pouzdra čočky a jeho bariérová funkce pro prevenci difúze rozpustných látek do sklivce a zadního segmentu očního [17]. Srovnání změn tloušťky sítnice a jejich časového průběhu u našeho pacienta s pooperační rupturou zadního pouzdra čočky se skupinou diabetiků s nekomplikovaným průběhem operace tuto teorii potvrzuje.



**Graf 4.**



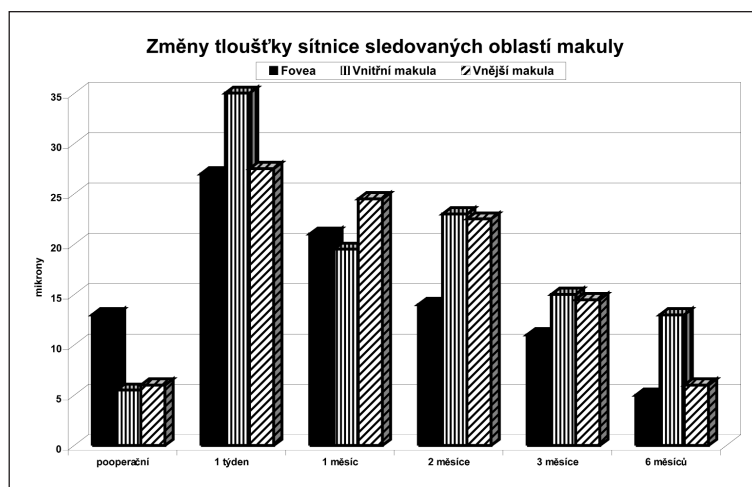
**Graf 5.**

**Graf 2-5.** Změny objemu a tloušťky sítnice ve sledovaných oblastech makuly po operaci katarakty – studovaný versus kontrolní soubor

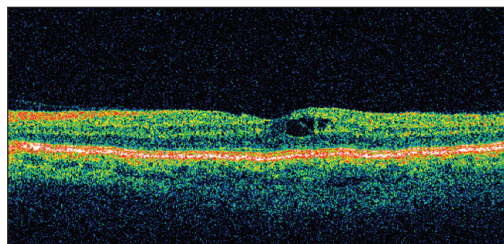
Pooperační změny tloušťky sítnice v čase byly v naší studii u diabetiků bez známek diabetické retinopatie obdobného charakteru jako u pacientů bez diabetes mellitus. U diabetiků byla ve srovnání s nediabetiky zaznamenána tendence k většímu nárůstu tloušťky sítnice, což lze vysvětlit potenciálně výraznější alterací hemato-retinální bariéry či obtížnější restitucí bariérových funkcí sítnice u diabetiků. U žádného z diabetiků nedošlo v pooperačním období k rozvoji diabetické retinopatie.

Torrón-Fernández-Blanco srovnával tloušťku sítnice po fakoemulzifikaci katarakty měřenou pomocí OCT u 208 nediabetiků se skupinou 42 očí diabetiků. Ve skupině diabetiků docházelo pooperačně k signifikantně většímu zesílení centrální makulární oblasti než ve skupině nediabetiků.

U nediabetiků nebyl pooperačně zjištěn ani jeden případ klinicky signifikantního CME, ve skupině diabetiků tomu bylo ve 14,2 % [22]. Pollack a kol. sledovali incidenci rozvoje CME u 44 diabetiků po extrakapsulární extrakci katarakty expresí jádra s implantací zadněkomorové IOL bez známek CME v předoperačním období. U 50 % případů byl CME pozorován 6 týdnů po operaci, avšak u pacientů bez známek diabetické retinopatie předoperačně zjistili incidenci pooperačního CME ve 32 %; u diabetiků s předoperačně diagnostikovanou DR byla incidence rozvoje pooperačního CME až 81% s perzistencí za 1 rok po operaci v 56 % [18]. V dalších studiích Raskauskase činila incidence pseudofakického CME po fakoemulzifikaci katarakty u pacientů s DR 10 %, v práci Squirrella pak 8 % [19, 21]. Na rozdíl od studie Pollacka však v těchto studiích nebyla fluorescenční angiografie prováděna pooperačně rutinně, ale jen při podezření na CME, a proto zde může být incidence CME podhodnocena. Menchini sledoval incidenci angiograficky detekovatelného CME po operaci katarakty u 24 diabetiků bez DR, podobně jako v naší studii, a výsledky srovnával s kontrolní skupinou 44 pacientů bez diabetu. Třicet dní po operaci byla incidence CME v obou skupinách obdobná. Ve skupině diabetiků byla incidence angiograficky patrného CME signifikantně vyšší než v kontrolní skupině za 90, 180 a 360 dní po operaci katarakty. U žádného z diabetiků nedošlo v průběhu sledovacího období k rozvoji



**Graf 6.** Změny tloušťky sítnice ve sledovaných oblastech makuly u nemocné s peroperační rupturou zadního pouzdra čočky



**Obř. 1.** OCT sken cystoidních změn v makule u diabetika 6 měsíců po operaci katarakty.

DR. Pooperační zraková ostrost byla v obou skupinách srovnatelná. Autoři vysvětlují zjištěné hodnoty výraznější alterací hemato-retinální bariéry či obtížnější restituci bariérových funkcí sítnice u diabetiků [12]. Dowler a kol. provedli u 32 diabetiků v průběhu fakoemulzifikace také fluorescenční angiografii a následně sledovali pacienty po dobu 1 roku od operace, kdy u 94% z nich došlo k nárůstu fluorescence makuly. K návratu na preoperační hodnoty fluorescence (úplná resorpce) došlo za 1 rok ve 43 %, k částečné resorpci ve 23 % a ve 33 % nedošlo k resorpci vůbec. Maximum fluorescence makuly bylo zaznamenáno za 6 týdnů po operaci a poté docházelo v průběhu dalších 6 měsíců k poklesu fluorescence. Klinicky signifikantní makulární edém (CSME) byl pooperačně identifikován v 56 %, z toho v 15,6 % byl přítomen již předoperačně, kdy v průběhu 1 roku nedošlo k jeho spontánní resorpci ani v jednom případě. Ve 40,6 % vznikl CSME pooperačně de novo s dobrou tendencí k resorpci v průběhu 1 roku [3].

Henricssonová uvádí pooperační progresi DR ve 43 %, Flesner ve 25,6 %. Ve studiích jsou zahrnuti pacienti s různými stádii DR včetně těch s předoperačním ošetřením sítnice laserem; u některých pacientů ve studii Henricssonové byla operace katarakty provedena technikou extrakapsulární extrakce expresí jádra, u jiných technikou fakoemulzifikace, ve čtyřech případech došlo k preoperační perforaci zadního pouzdra čočky s nutností implantace předněkomorové IOL a v jednom z nich byla provedena vitrektomie, což může mít vliv na vyšší míru pooperační progresi DR. Henricssonová našla asociaci mezi pooperační progresí DR a hladinou  $HbA_{1c}$ , délkou trvání diabetu, terapií insulinem a přítomností DR předoperačně, ve studii Flesnera však nebyla obdobná rizika ( $HbA_{1c}$ , délka trvání diabetu, jeho typ, závažnost DR, terapie DM) shledána statisticky významnými [6,7]. Mittra zjistil v retrospektivní studii u 119 pacientů s DM 25% incidenci progresi DR po fakoemulzifikaci. Statisticky významnými faktory pro riziko pooperační progresi DR byly stanoveny předoperační neproliferativní či proliferativní DR a nízká erudice fakochirurga, která vede k signifikantně delšímu trvání operace (průměrně 62,4 min) a větší četnosti preoperační ruptury zadního pouzdra čočky (12%) [14]. Naproti tomu Kato zjistil ve studii u 66 diabetiků ve skupině s pooperační progresí DR, připisované na vrub fakoemulzifikace, častější zastoupení pacientů bez známek diabetické retinopatie v předoperačním období. Hladina glykovaného hemoglobinu nebyla v této studii shledána rizikovým faktorem pooperační progresi DR [9]. Ve studii Chunga došlo ve skupině 75 diabetiků k progresi diabetické retinopatie pouze na operovaném oku ve 30,6%. Při analýze potenciálních rizikových faktorů progresi DR zjistil signifikantní vliv přítomnosti předoperačního makulárního edému a nedostatečné funkce ledvin. Avšak v podskupině 27 diabetiků, kteří předoperačně neměli žádné známky DR, nedošlo ve shodě s naší studií pooperačně k rozvoji DR ani u jednoho z nich [2]. Kreplerová ani Squirrel nenalezli ve svých studiích u diabetiků za 1 rok po fakoemulzifikaci katarakty mezi operovaným a neoperovaným, kontrolním okem statisticky významný rozdíl v progresi DR ani v incidenci rozvoje klinicky signifikantního makulárního edému. Progresi DR přičítají přirozenému průběhu onemocnění a ne vlivu fakoemulzifikace [10, 21]. Escaravage sledoval 30 očí 24 pacientů s kataraktou a diabetes mellitus v různém stadiu diabetické retinopatie předoperačně a za 2 měsíce po fakoemulzifikaci katarakty. Pooperačně došlo u operovaného oka v průběhu fluorescenční angiografie k nárůstu hyperfluorescence v makule, na terči zrakového nervu i perifoveálně, stejně jako k zesílení tloušťky sítnice v makule měřené pomocí OCT. Na neoperovaném oku nebyly obdobné změny pozorovány, stejně tak nedošlo k progresi diabetické retinopatie na operovaném ani kontrolním oku. Tyto krátkodobé změny připisují autoři opět spíše vlivu chirurgického zákroku než progresi dia-

betické retinopatie [4]. V rámci Early Treatment Diabetic Retinopathy Study bylo sledováno riziko progresu DR po operaci katarakty. Operace katarakty byla asociována s hraničně signifikantním zvýšením rizika progresu DR ( $P = 0,03$ ). Po operaci katarakty nebylo zjištěno statisticky významné dlouhodobé zvýšení rizika makulárního edému. Vzhledem k časovému rozložení kontrol makulárního edému danému protokolem studie 4 měsíce před a po operaci a v průběhu ročních kontrol, nepostihuje studie eventuální krátkodobé, operací akcelerované změny tloušťky sítnice. Pokročilejší DR předoperačně a snížená zraková ostrost před extrakcí katarakty byly stanoveny dvěma statisticky signifikantními rizikovými faktory asociovanými s pooperační zrakovou ostroť horší než 20/100 (6/30) [1].

---

## ZÁVĚR

---

Po nekomplikované fakoemulzifikaci katarakty dochází u diabetiků bez známek diabetické retinopatie k indukovaným změnám tloušťky sítnice obdobného charakteru, jako u pacientů bez diabetes mellitus, i když u diabetiků byla zaznamenána tendence k výraznějšímu pooperačnímu zesílení retiny. V této podskupině diabetiků lze tedy očekávat stejně dobré výsledné zrakové funkce a obdobná rizika retinálních změn, jako u nediabetiků podstupujících operaci katarakty.

**Podpořeno grantem IGA MZ ČR NR/8369-3**

---

## LITERATURA

---

1. **Chew, E.Y., Benson, E.W., Remaley, N.A. et al.:** Results After Lens Extraction in Patients With Diabetic Retinopathy. ETDRS Report Number 25. Arch Ophthalmol, 117, 1999: 1600–1606.
2. **Chung, J., Kim, M.Y., Kim, H.S. et al.:** Effect of cataract surgery on the progression of diabetic retinopathy. J Cataract Refract Surg, 25, 2002: 626–630.
3. **Dowler, J.G.F., Sehmi, K.S., Hykin, P.G. et al.:** The natural history of macular edema after cataract surgery in diabetes. Ophthalmology, 106, 1999: 663–668.
4. **Escaravage, G.K., Cohen, K.L., Patel, S.B. et al.:** Quantification of macular and optic disc hyperfluorescence after phacoemulsification in diabetes mellitus. J Cataract Refract Surg, 32, 2006: 803–811.
5. **Ferrari, T.M., Cavallo, M., Durante, G. et al.:** Macular edema induced by phacoemulsification. Doc Ophthalmol., 97, 1999: 3–4: 325–327.
6. **Flesner, P., Sander, B., Henning, V. et al.:** Cataract surgery on diabetic patients. A prospective evaluation of risk factors and complications. Acta Ophthalmol Scand, 80, 2002: 19–24.
7. **Henricsson, M., Heijl, A., Janzon, L.:** Diabetic retinopathy before and after cataract surgery. Br J Ophthalmol, 80, 1996: 789–793.
8. **Jurečka, T., Bátková, Z., Ventruba, J.:** Makulární edém po nekomplikované operaci katarakty. Čes. a slov. Oftal. v tisku.
9. **Kato, S., Fukada, Y., Hori, S. et al.:** Influence of phacoemulsification and intraocular lens implantation on the course of diabetic retinopathy. J Cataract Refract Surg, 25, 1999: 788–793.
10. **Krepler, K., Biowski, R., Schrey, S. et al.:** Cataract surgery in patients with diabetic retinopathy: Visual outcome, progression of diabetic retinopathy, and incidence of diabetic macular oedema. Graefes Arch Clin Exp Ophthalmol, 240, 2002: 735–738.
11. **Lobo, C.L., Faria, P.M., Soares, M.A. et al.:** Macular alterations after small-incision cataract surgery. J Cataract Refract Surg, 30, 2004: 752–760.
12. **Menchini, U., Bandello, F., Brancato, R. et al.:** Cystoid macular oedema after extracapsular cataract extraction and intraocular lens implantation in diabetic patients without retinopathy. Br J Ophthalmol, 2005: 89: 103–107.

- halmol, 77, 1993 : 208–211.
13. **Mentes, J., Erakgun, T., Afrashi, F. et al.:** Incidence of Cystoid Macular Edema after Uncomplicated Phacoemulsification. *Ophthalmologica*, 217, 2003: 408–412.
  14. **Mitra, R.A., Borrillo, J.L., Dev S. et al.:** Retinopathy progression and visual outcomes after phacoemulsification in patients with diabetes mellitus. *Arch Ophthalmol*, 118, 2000: 912–917.
  15. **Miyake, K., Ibaraki, N.:** Prostaglandins and Cystoid Macular Edema. *Surv Ophthalmol*, 47, 2002; Suppl.1: S203–S218.
  16. **Miyake, K., Ibaraki, N., Goto, Y. et al.:** ESCRS Binkhorst Lecture 2002: Pseudophakic preservative maculopathy. *J Cataract Refract Surg.*, 29, 2003: 1800–1810.
  17. **Ohrloff, C., Schalnus, R., Rothe, R. et al.:** Role of the posterior capsule in the aqueous-vitreous barrier in phakic and pseudophakic eyes. *J Cataract Refract Surg.*, 16, 1990: 198–201.
  18. **Pollack, A., Leiba, H., Bukelman, A. et al.:** cystoid macular oedema following cataract extraction in patients with diabetes. *Br J Ophthalmol.*, 76, 1992 : 221–224.
  19. **Raskauskas, P.A., Walker, J.P., Wing, G.L. et al.:** Small incision cataract surgery and placement of posterior chamber intraocular lenses in patients with diabetic retinopathy. *Ophthalmic Surg Lasers*, 30, 1999: 6–11.
  20. **Sourdille, P., Santiago, P.Y.:** Optical coherence tomography of macular thickness after cataract surgery. *J Cataract Refract Surg*, 25, 1999: 256–261.
  21. **Squirrel, D., Bhole, R., Bush, J. et al.:** A prospective, case controlled study of the natural history of diabetic retinopathy and maculopathy after uncomplicated phacoemulsification cataract surgery in patients with type 2 diabetes. *Br J Ophthalmol*, 86, 2002 : 565-571
  22. **Torrón-Fernández-Blanco, C., Ruiz-Moreno, O., Ferrer-Novella, E. et al.:** Pseudophakic cystoid macular edema. Assessment with optical coherence tomography. *Arch Soc Esp Oftalmol*, 81, 2006 : 147–154.
  23. **Ursell, P.G., Spalton, D.J., Whitcup, S.M. et al.:** Cystoid macular edema after phacoemulsification: Relationship to blood-agueous barrier damage and visual acuity. *J Cataract Refract Surg*, 25, 1999: 1492–1497.

*MUDr. Tomáš Jurečka*

*Klinika nemocí očních a optometrie FN u sv. Anny*

*Pekařská 53*

*656 91 Brno*

*E-mail: tomas.jurecka@fnusa.cz*

### **Nejlepší původní práce publikované v r. 2006 v časopise Česká a slovenská oftalmologie**

#### **I. cena**

Svozílková P., Říhová E., Brichová M., Diblík P., Dvořák J., Šach J.: Léčba chronické pooperační endoftalmitidy. *Čes a slov. Oftal.*, 62,2006;6:404-410

#### **II. cena**

Krásný J., Vyplašilová E., Brunnerová R., Madunický J., Domínek Z., Průhová Š., Treflová L., Dittertová L., Anděl M., Lebl J.: Změny transparence čočky u dětí, mladistvých a mladých dospělých s diabetes mellitus 1. typu. *Čes. a slov. Oftal.*, 62, 2006; 5: 304-314

#### **III. cena**

Čmelo J., Chynoranský M., Mičevová K., Valášková T.: Farebná dopplerovská diagnostika při glaukome. *Čes. a slov. Oftal.*, 62, 2006; 5: 339-347

Kolář P., Vlková E.: Dlouhodobé výsledky chirurgického řešení idiopatické makulární díry s peelingem vnitřní limitující membrány. *Čes a slov. Oftal.*, 62, 2006; 1: 34-41

redakce