

Oční projevy u Turnerova syndromu

Brunnerová, R.¹, Lebl, J.², Krásný, J.¹, Průhová, Š.²

1Oční klinika FNKV a 3. LF UK, Praha,
přednosta prof. MUDr. P. Kuchynka, CSc.

2Klinika dětí a dorostu FNKV a 3. LF UK, Praha,
přednosta prof. MUDr. J. Lebl, CSc.

Souhrn

Turnerův syndrom patří mezi nejčastější chromosomální aberace. Je způsoben chyběním nebo strukturální anomálií jednoho X chromosomu, případně chromosomální mozaikou. Bývá spojen s častějším výskytem některých očních vad. Během sedmi let jsme opakovaně vyšetřili 81 dívek a žen s Turnerovým syndromem ve věku 7 až 26 let. Sledovali jsme výskyt očních vad a jejich případnou souvislost s karyotypem. Nejčastěji se vyskytovala u těchto dívek myopie (29 %), dále hypermetropie (24 %), epikantus (20 %), poruchy barvocitu (17 %), amblyopie (12 %), strabismus (10 %) a ptóza (5 %). Porucha barvocitu byla definována jako protanie v 8,5 %, deuteranie v 3,4 % a tritanie v 5,2 %. Výskyt strabismu a ptózy byl vyšší než u běžné populace. Celkový rozsah refrakčních vad byl nepatrně vyšší než u běžné populace, s rozdílným rozložením dle karyotypu. Hypermetropie byla zaznamenána častěji u karyotypu 45,X, a to ve 28 %, zatímco u chromosomální mozaiky byla pouze v 18 %. Obrácený poměr byl u myopie - u chromosomální mozaiky v 31 % a u karyotypu 45,X ve 26 %. Celkově při srovnání výskytu jednotlivých očních vad u karyotypu 45,X a chromosomální mozaiky jsme zaznamenali obdobné nálezy.

Klíčová slova : Turnerův syndrom, karyotyp 45,X, chromosomální mozaika, refrakční vady, barvocit

Summary

Ocular Manifestations in Turner's Syndrome

Turner's syndrome belongs to the most common chromosomal aberrations. It is caused by the deficiency or structural anomaly of one X chromosome, possibly by chromosomal mosaic. In this syndrome, some ocular diseases are more common. During the seven years period, we repeatedly examined 81 girls and women with Turner's syndrome; the range of age was 7-26 years. We observed the eye diseases appearance and their possible association with the karyotype. In these girls, the most common is myopia (29 %), item hyperopia (24 %), epicanthus (20 %), color vision disturbances (17 %), amblyopia (12 %), strabismus (10 %) and ptosis (5 %). The color vision disturbances were defined as protanopia in 8.5 %, deuteranopia in 3.4 % a tritanopia in 5.2 %. The occurrence of strabismus and ptosis were higher than in the average population. The total incidence of refractive errors was slightly higher than in normal population, with different incidence according to the karyotype. Hyperopia was found more often in karyotype 45, X (28 %), whereas in

chromosomal mosaic in 18 % only. Inverse proportion was in myopia – in chromosomal mosaic was found in 31 % and in karyotype 45, X in 26 %. Generally, while comparing the incidence of separate ocular diseases in karyotype 45, X and in chromosomal mosaic, the findings were similar.

Key words: Turner's syndrome, karyotype 45, X, chromosomal mosaic, refractive errors, color vision

Čes. a slov. Oftal., 63, 2007, No. 3, p. 176–184

ÚVOD

Turnerův syndrom je chromosomální aberace, kde fenotypické odlišnosti u postižených dívek a žen jsou podmíněny chyběním či abnormalitami jednoho X-chromosomu, případně chromosomální mozaikou. Vyskytuje se u 1 : 2000 až 2500 živě narozených dívek [8,28]. Henry Turner, americký internista a endokrinolog, poprvé popsal klinické projevy tohoto syndromu v roce 1938 [23]. V době prvních klinických zpráv o Turnerově syndromu nebyla etiologie známa. Předpoklady o možnosti chromosomální aberace se objevily v roce 1954, kdy byla u pacientek s Turnerovým syndromem zjištěna v buněčném jádře nepřítomnost Baarova tělíska [21]. Hypotéza byla potvrzena chromosomální analýzou v roce 1959 [10], která zjistila jeden chybějící X chromosom. Genetický podklad onemocnění s vazbou na ženskou populaci byl definitivně prokázán až v šedesátých letech minulého století, kdy začal být rutinně vyšetřován karyotyp [22].

Odchylky v karyotypu u pacientek s Turnerovým syndromem lze rozdělit do 2 základních skupin:

1. chybění jednoho X chromosomu, tedy karyotyp 45,X (cca 55 % dívek),
2. chromosomální mozaika, např. 45,X/46,XX, či 45,X/47,XXX nebo jiné strukturální či numerické aberace X chromosomu, např. 46,X,X p- či 45,X/46,X,i,(Xq) a další [20].

Z klinických projevů u těchto pacientek dominují v novorozeneckém věku lymfedémy a neprospívání, v dětství retardace růstu, v období dospívání chybění projevů puberty a v dospělosti neplodnost pro dysfunkci či agenezi ovaríí. K dysmorfickým znakům se v současné době kromě všeobecně známého malého vzrůstu (neléčené dívky s Turnerovým syndromem jsou v dospělosti v průměru o 22 cm nižší než běžná populace) a klasické kožní řasy na krku (pterygium colli) (obr. 1), řadí nižší vlasová hranice vzadu na krku, omezená schopnost natáhnout paže v lokti (cubiti valgi), anomálie srdce (defekt septa komor a koarktace aorty), anomálie ledvin a močových cest (podkovovitá ledvina, dystopie ledviny), porucha sluchu a na kůži mnohočetné pigmentové névy. Dívky s Turnerovým syndromem trpí častěji i některými autoimunitními nemocemi. Nejčastěji je to celiakie a Hashimotova thyreoiditida, v dospělosti je u některých z nich zastížena častěji než v běžné populaci porucha glukózové tolerance a osteoporóza [8, 16, 26, 27].

K očním příznakům, které se u dívek s Turnerovým syndromem vyskytují častěji než v běžné populaci, patří antimongoloidní postavení očních štěrbin, hypertelozismus, epikantus, ptóza, exoftalmus, keratokonus, dysplazie a kolobomy duhovky, modré skléry, kongenitální glaukom, kongenitální katarakta, poruchy barvocitu a v neposlední řadě refrakční vady, strabismus a amblyopie [1, 6, 8, 11, 13, 19].

Pro Turnerův syndrom jsou typické nejen některé somatické odchylky, ale i specifický sociálně-neurokognitivní fenotyp (problémy s krátkodobou pamětí, špatná koncentrace, nerozhodnost při plnění jednoduchých úloh a obtíže v interpretaci abstraktních matematických pojmů). Obecně však platí, že jsou stejně inteligentní jako ostatní populace. Výjimku tvoří pouze pacientky, které mají ve svém karyotypu obsažený tzv. ring chromosom, u nich je poněkud vyšší prevalence mentální retardace [16, 26, 27].

V České republice žije v současné době více než 2000 dívek a žen s Turnerovým syndromem a každoročně se jich narodí 20 až 25 [26].

Vzhledem k různorodým zdravotním problémům, které tyto dívky mají, vyhledávají lékaře v průměru častěji než ostatní. Téměř každý lékař se tedy během své praxe s pacientkou s Turnerovým syndromem setká. Výjimku netvoří ani oftalmologové. Cílem práce je upozornit na oční vady, které se u dívek s Turnerovým syndromem často vyskytují, na jejich případnou závislost na vyšetřeném karyotypu a přiblížení specifiky této jedné z nejčastějších chromosomálních aberací oftalmologům.

VLASTNÍ SOUBOR A VÝSLEDKY

V průběhu sedmi let jsme vyšetřili opakovaně 81 dívek a žen s Turnerovým syndromem. Jejich věk se pohyboval v rozmezí 7 až 26 let.

Chromosomální vyšetření

Karyotyp 45,X mělo 42 dívek (52 %) a chromosomální mozaiku nebo jinou strukturální či numerickou abnormitou X chromosomu 39 dívek (48 %). Nejčastěji se jednalo o chromosomální mozaiku 45,X/46,XX (5 dívek), 45,X/46,XY (4 dívky) či 45,X/47,XXX (2 děvčata), často se také vyskytovala mozaika se strukturální abnormalitou X chromosomu (karyotyp 45,X/46XrX u 6 děvčat či 45,X/46 XiXq u 3 děvčat).

Obě skupiny byly přibližně stejně velké, což odpovídalo i poměru zastoupení jednotlivých karyotypů u dívek s Turnerovým syndromem v populaci.

Refrakční vady

Z hlediska oční symptomatologie se u dívek v našem souboru vyskytovaly nejčastěji refrakční vady. Refrakční vada byla diagnostikována u 42 pacientek (52 %). U 19 z nich se jednalo o hypermetropii v rozsahu od +0,5 do +7,5 dioptrie (D) a u 23 pacientek o myopii v rozsahu od -0,25 do -5,5 dioptrie (D). Při kombinaci s astigmatismem jsme přepočítávali na sférický ekvivalent. Korigováno bylo 38 ze 42 pacientek s refrakční vadou (90 %). Porovnáním refrakční vady podle karyotypu (tab. 1) jsme zjistili častější zastoupení hypermetropie u karyotypu 45,X. Naopak tomu bylo u chromosomální mozaiky, kde byla výrazněji zastoupena myopie.

Strabismus a amblyopie

V našem souboru jsme při komplexním očním vyšetření odhalili u 8 dívek strabismus (10 %). Esotropie bez nebo s minimální akomodační složkou byla zastoupená šestkrát a o bazální exotropii se jednalo dvakrát. Na 10 očích jsme našli amblyopii, a to v 8 při-

Tab. 1. Vztah refrakční vady v procentuálním zastoupení ke karyotypu

N=81	45,X (n = 42)	Mozaika (n = 39)	CELKEM
Hypermetropie	12 (28 %)	7 (18 %)	19 (24 %)
Myopie	11 (26 %)	12 (31 %)	23 (29 %)

padech anisotropickou, provázenou výše uvedeným jednostranným strabismem a 2 meridionální hypermetropické amblyopie u obou očí jedné pacientky s hypermetropickým astigmatismem (+3,0 a +1,75 cylindrických dioptrií (Dcyl)). Nález strabismu a amblyopie nesouvisel s karyotypem (tab. 2).

Tab. 2. Procentuální zastoupení strabismu a amblyopie v závislosti na typu chromosomální poruchy

N=81	45,X (n = 42)	Mozaika (n = 39)	CELKEM
Strabismus	4 (9 %)	4 (10 %)	8 (10 %)
Amblyopie	5 (12 %)	5 (13 %)	10 (12 %)

Ptóza

Ptózu jsme v našem souboru zachytili u 4 dívek (5 %), z toho u dvou s karyotypem 45,X a u dvou s chromosomální mozaikou.

Operovali jsme pouze jednu dívku (karyotyp 45,X) pro oboustrannou ptózu víček, která překrývala již polovinu zornice a nutila dívku zaklánět hlavu (obr. 3). Volili jsme metodiku frontotarzálního závěsu podle Foxe za použití hluboko zmražené fascie, operace byla provedena na obou očích současně (obr. 4). Ostatní tři dívky jsou nadále ve sledování a jednou ročně vyšetřovány.

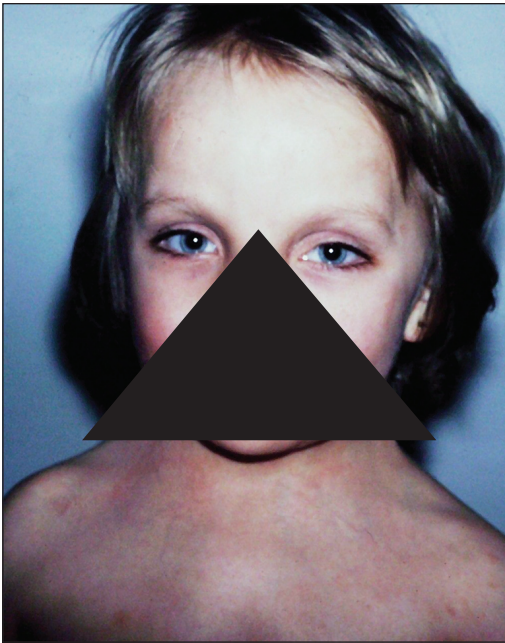
Poruchy barvocitu

Vyšetření barvocitu jsme prováděli pomocí Lanthonyho desaturovaného 15 odstínového (15 Hue) testu podle Farnswortha. Tento test je rychlý, senzitivní, relativně nenáročný. Lze ho ale hodnotit až u pacientů starších 12 let. Proto jsme pomocí tohoto testu vyšetřili pouze 57 (70 %) dívek našeho souboru. U 47 z nich (83 %) byl barvocit v mezích normy. Sedm děvčat mělo poruchy barvocitu v oblasti červeno-zeleného spektra a tři v oblasti modrého spektra. Srovnání poruchy barvocitu u jednotlivých karyotypů (tab. 3) ukazuje, že jen nepatrně je vyšší zastoupení poruch barvocitu u chromosomální mozaiky.

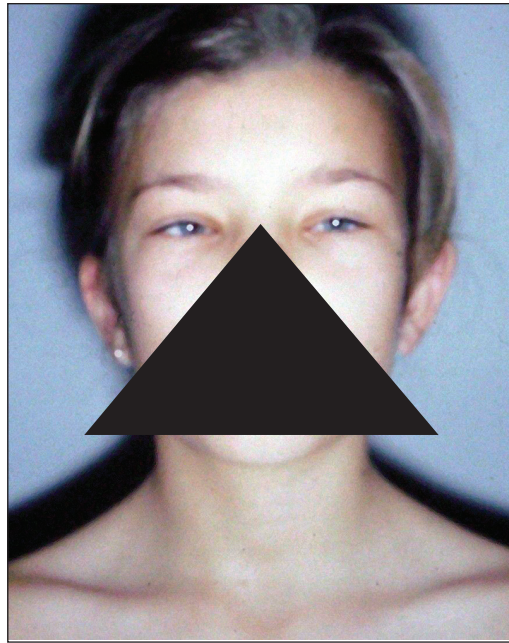
DISKUSE

U pacientek s Turnerovým syndromem se může vyskytovat řada klinických projevů, jejich stupeň vyjádření je však velmi variabilní. Fenotyp do určité míry koreluje s karyotypem, respektive s genotypem, i když rozdílný klinický obraz pozorujeme i u dívek a žen se stejnou chromosomální abnormalitou. V současné době však není jednotný názor na samotné určování karyotypu u dívek s Turnerovým syndromem. K určování karyotypu se užívá různých cytogenetických metod. Při jejich srovnání na poměrně velkých souborech pacientek se jeví velká variabilita ve výsledném poměru karyotypu 45,X k mozaikovým formám Turnerova syndromu [16, 26, 27].

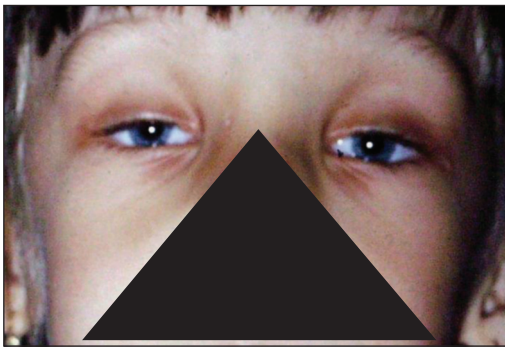Někteří autoři udávají, že čistá monosomie 45,X není slučitelná se životem, a u pacientek s cytogenetickým nálezem 45,X se tedy jedná vždy o skrytou, nepoznanou chromosomální mozaiku. Tuto hypotézu nelze zatím spolehlivě ověřit, ale podporují ji nálezy při stanovení karyotypu z buněk více tkání (např. z kožních fibroblastů) nebo hodnocení velkého počtu mitos. Rozvoj nových cytogenetických a molekulárně-genetických metod umožnil původní cytogenetické nálezy přehodnotit a postupně odhalovat především mozaikové formy Turnerova syndromu. Každopádně se setkáváme s rozmanitou manifestací klinických projevů Turnerova syndromu. Obecně platí, že poruchy bývají více vyjádřeny u klasické formy, tedy



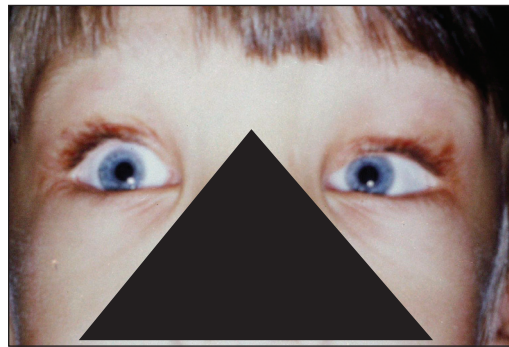
Obr. 1. 6letá pacientka s Turnerovým syndromem (karyotyp 45,X) s výrazným pterygiem colli



Obr. 2. 10letá pacientka s Turnerovým syndromem (karyotyp 45,X) s naznačeným pterygiem colli a pravostranným konvergentním strabismem



Obr. 3. 5letá pacientka s Turnerovým syndromem (karyotyp 45,X) s naznačeným pterygiem colli, epikantý a oboustrannou ptózou před operací



Obr. 4. Táž pacientka s Turnerovým syndromem, 1 rok po frontotarzálním závěsu dle Foxe

u karyotypu 45,X. Oligosymptomatické projevy jsou spíše typické pro mozaikové formy karyotypu [16, 26, 27].

Tuto souvislost jsme hledali i při srovnávání karyotypu a očních symptomů (tab. 4). Nejpočetnější studii patientek s Turnerovým syndromem [6], kterou jsme v literatuře našli, představuje spojení 6 publikací dostupných v Medline, čímž vznikl soubor očních vad u souboru o 274 pacientkách s Turnerovým syndromem. Žádná ze zde zařazených prací, ani celkové zhodnocení, se vztahem oční symptomatologie a karyotypu nezabývala, navíc výstupy je nutno brát s rezervou, neboť byly srovnávány

studie o různém počtu pacientek (od 7 do 177), od různých autorů a v různých časových obdobích (1974–1990). My sami jsme výrazné rozdíly mezi jednotlivými očními vadami a karyotypem nenalezli. Jediným významnějším rozdílem byl obrácený poměr mezi hypermetropií a myopií u karyotypu 45,X a chromosomální mozaikou.

Zajímavé je, že po 4 letech vyšetřování pacientek s Turnerovým syndromem, když jsme měli v souboru 59 dívek [3], výskyt strabismu, refrakčních vad i ptózy u probandů s karyotypem 45,X dvojnásobně převyšoval nálezy těchto očních vad u dívek s mozaikovou formou chromosomální aberace. Ovšem po 7 letech, kdy soubor čítal již 81 dívek, byly námi zjištěné oční vady zastoupeny v téměř stejném poměru u dívek s karyotypem 45,X i jeho mozaikovou formou. Jak v našem původním souboru, tak i v souborech dříve publikovaných z 80. let minulého století, kde bylo jen 24 [1], respektive 30 [13] pacientek s Turnerovým syndromem, se projevovala nepřesnost malých čísel.

Při srovnávání výsledků naší studie s dostupnými studiemi (tab. 5) jsme zjistili značné rozdíly v počtu jednotlivých očních vad. Dosud nejpočetnější samostatná studie z přelomu 80. a 90. let minulého století, která zahrnuje 177 pacientek [19] ve věku 4 měsíců až 44 let, má výraznější zastoupení strabismu, amblyopie, ptózy i epikantů oproti naší studii. Naopak zastoupení refrakčních vad je v obráceném poměru a je zde i méně poruch červeno-zelené disociace.

V naší studii jsme potvrdili, že výskyt strabismu u dívek s Turnerovým syndromem je vyšší, než v běžné populaci, kde činí 4 až 6 % [7, 11]. Naše pozorování 10 %

Tab. 5. Srovnání procentuálního zastoupení očních vad u pacientek s Turnerovým syndromem v našem souboru s dostupnými publikovanými soubory

	Adhikary, 1981 (n = 24) [1]	Chrousos, 1984 (n = 30) [13]	Masters, 1990 (n = 177) [18]	Náš soubor, 2006 (n = 81)
Strabismus	37 %	33 %	33 %	10 %
Hypermetropie	41 %	16 %	27 %	24 %
Myopie	neudává	neudává	13 %	29 %
Amblyopie	41 %	13 %	31 %	12 %
Ptóza	29 %	16 %	21 %	5 %
Epikantus	46 %	10 %	40 %	20 %
Poruchy červeno-zelené disociace	neudává	10 %	7 %	12 %

Tab. 3. Rozložení poruch barvocitu v závislosti na typu chromosomální poruchy

N=81	45,X (n = 42)	Mozaika (n = 39)	CELKEM
Protanie	2 (7,7 %)	3 (9,7 %)	5 (8,5 %)
Deuteranie	1 (3,8 %)	1 (3,2 %)	2 (3,4 %)
Tritanie	1 (3,8 %)	2 (6,5 %)	3 (5,2 %)
Všechny poruchy barvocitu	4 (15,4 %)	6 (19,4 %)	10 (17,1 %)

Tab. 4. Souhrn očních příznaků u 81 pacientek našeho souboru a jejich vztah ke karyotypu

N=81	45,X (n = 42)	Mozaika (n = 39)	CELKEM
Hypermetropie	12 (28 %)	7 (18 %)	19 (24%)
Myopie	11 (26 %)	12 (31 %)	23 (29%)
Strabismus	4 (9 %)	4 (10 %)	8 (10 %)
Amblyopie	5 (12 %)	5 (13 %)	10 (12 %)
Ptóza	2 (5 %)	2 (5 %)	4 (5 %)
Epikantus	9 (21 %)	7 (18 %)	16 (20 %)
Poruchy červeno-zelené disociace	3 (11 %) (n = 26)	4 (13 %) (n = 31)	7 (12%) (n = 57)

výskytu šilhání u Turnerova syndromu se zdá být reálnější než vysoká čísla 33 % [13], resp. 37 % [1] ve výše jmenovaných málo početných studiích. V samostatném souboru 177 probandů s Turnerovým syndromem [19] byl celkově u 58 z nich pozorován strabismus v rozličných podobách. Sestava zahrnovala např. mikrostrabismus, intermitentní formy horizontálních tropií, vertikální deviace, plně akomodativní esotropii, přechodné formy esotropie a exotropie, exces konvergence atd., které jsme v našem souboru ani podrobným ortoptickým vyšetřením neodhalili. U našich nemocných se jednalo o jednostranné esotropie a exotropie vždy provázené amblyopií, které byly v uvedeném souboru [19] zastoupeny pouze v 16 případech, což představovalo 9 % z celkového počtu pacientek a je ve shodě s naším pozorováním 10 % dívek se strabismem.

Myopie není udávána ve dvou z citovaných studií a výskyt hypermetropie má velký rozptyl 16 % [13] až 41 % [1]. Může to být opět způsobeno chybou malých čísel, ale i věkem při vyšetření. V sestavě 177 dívek a žen [19] je vykazován obrácený poměr mezi hypermetropií a myopií než je v našem, co do počtu, polovičním souboru. Nízký počet uváděných myopií bude pravděpodobně podmíněn věkovým složením, neboť ve svém věku tento soubor obsahuje kojence i batolata. Z vývoje růstu oka je známo, že emetropie může přejít do „školní“ myopie. V Evropě se do 15 let věku udává zastoupení hypermetropie, samostatně či s astigmatismem, v cca 23 % a obdobně myopie představuje zhruba 25 % [11]. Zastoupení těchto vad v našem souboru je lehce vyšší.

Vysoké číslo amblyopií ve výše jmenované studii [19], může být způsobeno pozdě stanovenou diagnózou v dřívější době (vzhledem k maximálnímu věku pacientek) a na druhou stranu obtížnější diagnostikou u hodně malých dětí, jak vyplývá z rozsáhlého věkového rozpětí sestavy. Přesto i nižší počet amblyopií v naší sestavě je ve skutečnosti velice závažný a ukazuje na pozdní záchyt této celkem úspěšně léčitelné oční vady.

Významnou roli při sledování výskytu jednotlivých očních vad tedy hraje určitě i věk při vyšetření. Příkladem je situace při srovnávání výskytu epikantů a ptózy v jednotlivých souborech. V našem souboru 81 děvčat jsme zjistili epikantus ve 20 % a ptózu jen u 5 % dívek. V souboru o 177 dívkách [19] je ze 42 pacientek s epikanty 26 mladších 7 let, tedy se může jednat o fyziologický infantilní epikantus [11, 19], který s růstem obličeje mizí. V porovnávaných studiích byla ptóza zastoupena v 16 % [13], 21 % [19] resp. v 29 % [1]. Tato čísla jsou překvapivě vysoká v porovnání s 5% zastoupením v našem souboru. Problém spočívá pravděpodobně v posouzení skutečného poklesu horního víčka, nikoliv změny tvaru a zúžení oční štěrbin. U Turnerova syndromu se často kombinuje výrazný epikantus s antimongoloidním postavením oční štěrbin, který ji opticky zužuje. Většina ptóz na kongenitálním podkladě je myogenního, vzácněji neurogenního původu [10] a jejich počet nepřesahuje celkový výskyt paralytického strabismu, který je udáván maximálně do 2 % všech strabismů [7]. V naší dříve publikované sestavě 1000 strabologických operací bez rozdílu věku [15] bylo chirurgické řešení ptózy zastoupeno ve 3,3 % a veškerá operativa paralytických strabismů ve 3,2 % u dětí v předškolním věku.

Porucha barvocitu je v literatuře u Turnerova syndromu popisována hlavně ve formě poruch v oblasti červeno-zeleného spektra [6, 13, 22], což odpovídá skutečnosti, že červený a zelený čípkový fopigment je lokalizován na dlouhém raménku X chromosomu. V populaci je popisována změna barvocitu u 8 % mužů a 0,5 % žen [25]. Proto je incidence poruch barvocitu u dívek s Turnerovým syndromem stejná jako u zdravých mužů, kteří mají také jen jeden X chromosom [20, 22]. Toto jsme v našem souboru potvrdili, což bylo v praktické shodě s předchozími soubory [13, 19], kde nižší zastoupení poruch barvocitu v nejpočetnější sestavě nemocných s Turnerovým syn-

dromem bylo pravděpodobně způsobeno jeho věkovým složením (hodnotitelné vyšetření barvocitu lze provádět až ve školním věku po 12. roku života). V našem souboru byla zachycena i tritanie, která u této nosologické jednotky dosud nebyla popsána.

Některé oftalmologické práce se zabývají očními příznaky, které se u Turnerova syndromu vyskytují méně často [9, 12, 17, 18]. Patří k nim dysgeneze předního segmentu oka [17], keratokonus [18], juvenilní glaukom [9] či retinální neovaskularizace [12]. Autoři se snažili najít korelaci mezi očním postižením a karyotypem. Pacientky s mozaikovou formou Turnerova syndromu mají dle nich větší riziko dysgeneze předního segmentu oka než pacientky s karyotypem 45,X, protože přítomnost dvou či více odlišných buněčných linií při mozaikovém karyotypu by mohla vést k defektům migrace neurálních buněk a tím k dysgenezi předního segmentu u mozaikových fenotypů. I když mají větší riziko dysgeneze předního segmentu, mohou dívky s mozaikovou formou karyotypu uniknout rutinní oční kontrole pro nevýrazné vyjádření jednotlivých symptomů Turnerova syndromu [17]. My jsme se s žádným z těchto doprovodných onemocnění v našem souboru nesetkali. U Turnerova syndromu byl popsán i nitrooční melanom [5] či Coatsova choroba [4], což bude pravděpodobně pouze koincidence dvou na sobě nezávislých chorob.

Hojně diskutovaná je také otázka vlivu hormonální substituční léčby na vidění dívek s Turnerovým syndromem [2, 14, 24]. U nediabetické pacientky s Turnerovým syndromem léčené růstovým hormonem byly pozorovány změny na sítnici simulující diabetické změny [14], ale na souboru 61 pacientů léčených růstovým hormonem sítnicové změny prokázány nebyly [2]. Neovaskularizace sítnice jsou popisovány i u pacientek bez léčby růstovým hormonem [12]. Jednoznačný vliv hormonální léčby na vidění u pacientek s Turnerovým syndromem zatím prokázán nebyl [2, 24].

Pacientky s Turnerovým syndromem potřebují multidisciplinární péči, kterou by měl koordinovat pediatr – endokrinolog spolu s kardiologem, nefrologem, psychologem a dalšími lékaři. Důležitou roli ve stanovení diagnózy Turnerova syndromu mohou hrát i oftalmologové, kteří vyslovením podezření na tento syndrom mohou urychlit jeho případné potvrzení a tím i zahájení včasné léčby. Například ve studii o 177 pacientkách [19] předcházela diagnóza strabismu ve 33 % odhalení Turnerova syndromu.

ZÁVĚR

Při vyšetřování dívek s Turnerovým syndromem jsme potvrdili častější výskyt strabismu a ptózy ve srovnání s běžnou populací, ve výskytu refrakčních vad jsme zásadní rozdíl nezjistili. Kauzální souvislost některé z očních vad s určitým karyotypem jsme nepotvrdili. S odkazem na dostupnou literaturu je náš soubor svou početností i několikaletým systematickým sledováním svým způsobem ojedinělý a koresponduje se skutečným výskytem očních vad u dívek s Turnerovým syndromem.

LITERATURA

1. **Adhikary, H.P.:** Ocular manifestatio in Turner syndrome. Trans Ophthal Soc UK. 101, 1981: 395–396.
 2. **Blank, D., Riedl, M., Reitner, A. et al.:** Growth Hormone Replacement Therapy Is Not Associated with Retinal Changes. J. Clin. Endocrinol. Metab., 85, 2000: 634–636.
-

3. **Brunnerová, R., Krásný, J., Lebl, J.:** Oční projevy u Turnerova syndromu. Abstrakta 10. výročního sjezdu ČOS v Praze, 2002.
4. **Beby, F., Roche, O., Burillon et al.:** Coats disease and bilateral cataract in a child with Turner syndrome: case report. Graefes Arch. Clin. Exp. Ophthalmol., 243, 2005: 1291–1293
5. **Buckley, C.A., Cheng, H.:** Intraocular melanoma, diabetes, and Turner syndrome: presentation with proptosis. Br J Ophthalmol., 65, 1981: 460–463.
6. **Denniston, A.K., Butler, L.:** Ophthalmic features of Turner syndrome. Eye, 18, 2004: 680–4.
7. **Divišová, G. a kol.:** Strabismus. II. upravené vydání. Avicenum, Praha; 1990, 306 s.
8. **Elsheikh, M., Dunger, D.B., Conway, G.S. and Wass, J.A.H.:** Turner Syndrome in Adulthood. Endocrine Reviews. 23, 2002: 120–140.
9. **Erez, R.:** Juvenile glaucoma in Turner syndrome. Acta Ophthalmol., 161, 1970: 161–264.
10. **Ford, C.E., Jones, K.W., Polani, P.E. et al.:** A sex chromosome anomaly in a case of gonadal dysgenesis (Turner's Syndrome). Lancet, 4, 1959: 711–713.
11. **Gerinec, A.:** Dětská oftalmologie. Bratislava, Osveta, 2005, 592 s.
12. **Gotoh, M., Yamamoto, M. et al.:** Two cases of unilateral retinal neovascularization in Turner syndrome. Am. J. Ophthalmol., 126, 1998: 144–146.
13. **Chrousos, G.A., Ross, J.L., Chrousos, G., et al.:** Ocular findings in Turner syndrome. Ophthalmology, 91, 1984: 926–928.
14. **Koller, A.K., Green L., Gertner, J.M. et al.:** Retinal Changes Mimicking Diabetic Retinopathy in Two Nondiabetic, Grown Hormone-Treated Patients. J. Clin. Endocrinol. Metabol., 83, 1998: 2380–2383.
15. **Krásný, J., Brunnerová, R., Chvojková-Syslová, J. et al.:** 1000 strabologických operací na Oční klinice FNKV, Praha. Folia Strabol. Neuroophthalmol., 7, 2004: 22–25.
16. **Lebl, J., Zapletalová, J.:** Turnerův syndrom. Praha, Maxdorf, 1999, 69 s.
17. **Lloyd, I.C., Haigh, P.M., Clayton-Smith, J., et al.:** Anterior segment dysgenesis in mosaic Turner syndrome. Br. J. Ophthalmol., 81, 1997: 639–643.
18. **Macsai, M., Maguen, E., Nucci, P.:** Keratoconus and Turner syndrome. Cornea, 5, 1997: 534–536.
19. **Masters M.C.:** Eyes and the Turner syndrome: a nationwide survey. Br. Orthoptics J., 46, 1990: 6–17.
20. **Mets, M.B.:** The Eye and the Chromosome. In Tasman and Jaeger: Duane. Ophthalmology on CD-ROM, Lippincott - Raven. Philadelphia, 1998, Volume 5, Chapter 35
21. **Polani, P.E., Hunter, W.F., Lennox, B.:** Chromosomal sex in Turner's syndrome with coarctation of the aorta. Lancet, 17, 1954: 109–120.
22. **Punnet, H.H., Harley, R.D.:** Genetics in pediatric ophthalmology. In Harley, R.D.: Pediatric ophthalmology. Volume I. W.B. Saunders comp., Philadelphia 1984, s 52–53.
23. **Turner, H.H.:** A syndrome of infantilism, congenital webbed neck and cubitus valgus. Endocrinology, 23, 1938: 566–574.
24. **Urban, B., Gardziejczyk, M., Urban, M. et al.:** Effect of human growth hormone treatment on the eyes of patients with somatotrophic pituitary insufficiency and in girls with Turner syndrome. Endocrinol. Diabetol. Chor. Materii Wiek, Rozw., 11, 2005: 9–12.
25. **Velhagen, K., Broschmann, D.:** Tabulky k vyšetření barvocitu.. Aventinum, 1995, Praha., 15 s.
26. **Zapletalová, J., Lebl, J.:** Turnerův syndrom – klinická symptomatologie. In Lebl, J., Zapletalová, J., Koloušková, S.: Dětská endokrinologie. Praha : Galén 2004, 479 s.
27. **Zapletalová, J., Lebl, J., Šnajderová, M.:** Turnerův syndrom. Praha : Galén 2003, 207 s.
28. **Žížka, J.:** Diagnostika syndromů a malformací. Praha: Galén, 1994, 385 s.

MUDr. Renáta Brunnerová
Oční klinika FNKV a 3.LF UK
Šrobárova 50
100 34 Praha 10
brunner@fnkv.cz