
Vplyv LASIK na vrstvu nervových vláken retiny u myopie

Hlaváčová P., Horáčková M., Vlková E., Goutaib M.

Oftalmologická klinika LF MU a FN, Brno Bohunice,
prednosta prof. MUDr. E. Vlková, CSc.

Súhrn

Ciel: Cieľom práce bolo štatistické zhodnotenie hrúbky vrstvy nervových vláken retiny (RNFL) meranej pomocou GDx analyzátora u stredných a vyšších stupňov myopie pred laser assisted in situ keratomileusis (LASIK) a v pooperačnom období 6 mesiacov.

Materiál a metodika: Súbor tvorilo 35 očí 18 pacientov (8 mužov, 10 žien), priemerného veku $28,9 \pm 5,08$ roka. Refrakčná vada bola od $-3,25$ Dsf do $-11,5$ Dsf ($N -5,5 \pm 1,4$ Dpt). Pacienti podstúpili refrakčný zákrok technikou LASIK na korekciu myopie. Hrúbka RNFL bola meraná pomocou GDx analyzátora s variabilným rohovkovým kompenzátorom (Variable Corneal Compensator) pred refrakčným výkonom a v odstupe 3 a 6 mesiacov po zákroku. Pred každým meraním bola použitá nová kompenzácia rohovky vzhľadom k aktuálnej refrakcii. Hodnoty hrúbky RNFL v μm boli porovnané a štatisticky vyhodnotené pomocou Wilcoxonovho neparametrického párového testu v oblasti celej peripapilárnej elipsy (TSNIT) a v hornom a dolnom kvadrante tejto elipsy.

Výsledky: Štatisticky významný rozdiel v hrúbke RNFL na 5% hladine významnosti sme zaznamenali v TSNIT oblasti po 3 mesiacoch od LASIK. Štatisticky významný rozdiel v hrúbke RNFL na 1% hladine významnosti sme zaznamenali v hornom kvadrante po 3 mesiacoch a v dolnom kvadrante po 3 a 6 mesiacoch od LASIK.

Kľúčové slová: LASIK, GDx VCC analyzátor, hrúbka RNFL

Summary

The Influence of LASIK to the Retinal Nerve Fiber Layer in Myopia

Purpose of this paper was to evaluate statistically the thickness of the retinal nerve fiber layer (RNFL) measured by means of the GDx analyzer in middle and high degrees of myopia before laser assisted in situ mileusis (LASIK) and in the postoperative period of 6 months. **Material and methods:** The group consisted of 35 eyes of 18 patients (8 men and 10 women), the average age was 28.9 ± 5.08 years of age. The refractive error was from -3.25 dioptres (D) to -11.5 D (average -5.5 ± 1.4 D). The patients underwent the corrective refractive procedure by means of LASIK to correct the myopia. The thickness of RNFL was measured by means of GDx analyzer with Variable Corneal Compensator before the refractive procedure and 3 and 6 months after this. Before each measurement,

a new compensation of the cornea according to the actual refractive status was used. The RNFL thickness values (in μm) were compared and statistically evaluated using of the Wilcoxon's nonparametric pair test in the whole peripapillary ellipse area (TSNIT) and in the superior and inferior quadrants of this ellipse.

Results: Statistically significant difference of the RNFL thickness at the 5 % level of significance was found in the TSNIT area after 3 months and after LASIK. Statistically significant difference of the RNFL thickness at the 1 % level of significance was found in the superior quadrant after 3 months and in the inferior quadrant after 3 and 6 months after LASIK.

Key words: LASIK, GDx, VCC analyzer, thickness of the RNFL

Čes. a slov. Oftal., 63, 2007, No. 2, p. 103–107

ÚVOD

LASIK patrí v súčasnosti medzi najčastejšie využívanú metódu na korekciu refrakčných väd. Hlavnou indikačnou skupinou sú vyššie stupne refrakčných väd, predovšetkým myopia od -3,0 do -10,0 Dpt, a astigmatizmus nad $\pm 2,0$ Dcyl. Prednosťou LASIK je zachovanie neporušeného rohovkového epitelu a Bowmanovej membrány. S tým súvisí minimálny výskyt pooperačných komplikácií (bolestivosť, rýchla zraková rehabilitácia, minimálne riziko vzniku haze alebo scar).

Myopia je všeobecne známy rizikový faktor glaukómu s otvoreným uhlom a u mladých jedincov pigmentového glaukómu. Sukčný ring, ktorý je súčasťou mikrokeratómovej jednotky, prechodne zvyšuje vnútroočný tlak počas LASIK. Doba zvýšenia vnútroočného tlaku (VOT) v nekomplikovaných prípadoch nepresahuje v priemere 15 sekúnd a jeho hodnoty dosahujú maximálne 65 mmHg. Zvýšený vnútroočný tlak vedie k zníženiu počtu axónov gangliových buniek retiny. Keďže LASIK prevádzame prevažne u mladých myopov, je dôležité sledovať prípadné glaukómové zmeny jednak klinickým vyšetrením, jednak vyšetrením vrstvy nervových vlákien retiny (1, 3, 5).

MATERIÁL A METODIKA

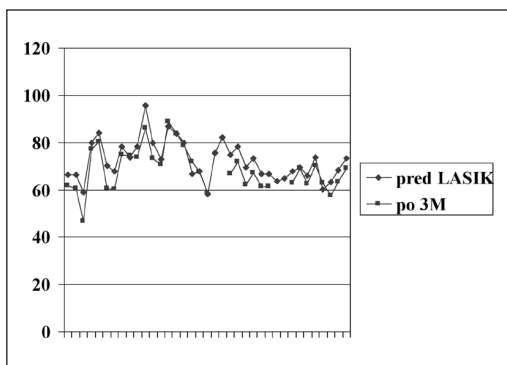
Do štúdie bolo zaradených 35 očí 18 pacientov (8 mužov, 10 žien) priemerného veku $28,9 \pm 5,09$ roka (18–50 rokov) s priemernou refrakčnou vadou $-5,5 \pm 1,4$ Dsf ($-3,25$ Dsf až $-11,5$ Dsf), ktorí podstúpili refrakčný zákrok prostredníctvom LASIK (Ar-F laser 193 nm Technolas 217, technika fotoablácie planoscan, automatický keratóm ACS) na korekciu myopie na Oftalmologickej klinike LF MU a FN Brno Bohunice. Zákrok bol prevedený dvomi chirurgami. Pacienti podstúpili kompletne oftalmologické vyšetrenie, zahrňujúce vyšetrenie naturálneho vizu a najlepšie korigovanej zrakové ostrosti, pachymetriu, topografiu rohovky prostredníctvom prístroja Orbscan, keratometriu a biometriu, vyšetrenie predného segmentu na štrbinovej lampe, vyšetrenie zadného segmentu v arteficiálnej mydriáze nepriamou oftalmoskopiou. Vnútroočný tlak meraný aplanačným tonometrom bol ≤ 21 mmHg. Papila optického nervu nevykazovala žiadnu patológiu, cup/disc ratio $\leq 0,6$, peripapilárny

neuroretinálny lem bol intaktný, bez hemorágií, proliferácií a defektov vo vrstve nervových vlákien. Priemerná centrálna hrúbka rohovky bola $572,44 \pm 24,66 \mu\text{m}$. Pacienti pred LASIK nepodstúpili žiadnu laserovú ani vnútroočnú operáciu.

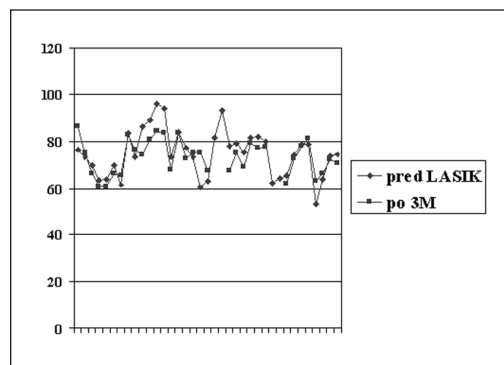
Hrúbku peripapilárnej vrstvy nervových vlákien retíny sme merali pomocou GDx VCC (Laser Diagnostic Technologies Inc., San Diego, CA) – analyzátor RNFL obohateného o optický rohovkový kompenzátor na negáciu vplyvu dvojlomných vlastností rohovky na meranie hrúbky RNFL. Kompenzáciu rohovky sme stanovili pred prvým meraním a pred každým ďalším meraním po LASIK. Vždy sme zadávali aj aktuálny sférický ekvivalent (SE) dôležitý pre nastavenie ohniska pri skenovaní vyšetřovaného oka. Meranie bolo prevádzané vždy jedným vyšetřujúcim a bez dilatácie pupily, ktorá by mohla ovplyvniť ohraničenie papily optického nervu.

VÝSLEDKY

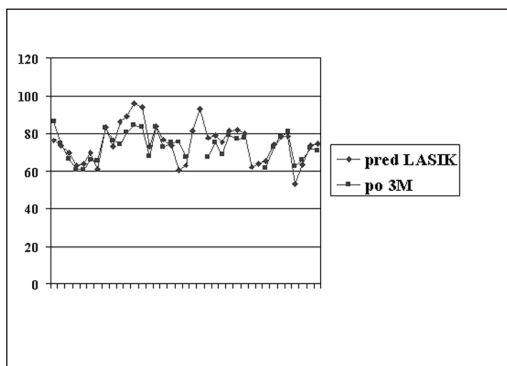
Výsledky boli štatisticky zhodnotené pomocou neparametrického párového Wilcoxonovho testu. Porovnávali sme východzie hodnoty hrúbky RNFL v TSNIT, hornom a dolnom kvadrante s hodnotami 3 a 6 mesiacov po LASIK. Na základe



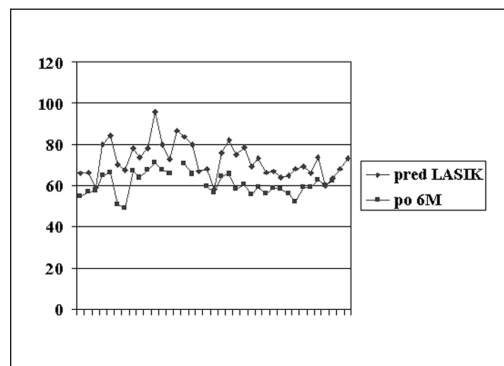
Graf 1. Hrúbka RNFL v TSNIT oblasti pred a 3 mesiace po LASIK



Graf 2. Hrúbka RNFL v hornom kvadrante pred a 3 mesiace po LASIK



Graf 3. Hrúbka RNLF v dolnom kvadrante pred a 3 mesiace po LASIK



Graf 4. Hrúbka RNFL v dolnom kvadrante pred a 6 mesiacov po LASIK

absolutných hodnôt došlo po LASIK k poklesu hrúbky RNFL. Štatisticky významný rozdiel na 5% hladine významnosti sme zaznamenali v TSNIT oblasti po troch mesiacoch od LASIK. Hrúbku RNFL v TSNIT oblasti pred a 3 mesiace po LASIK znázorňuje graf 1. Štatisticky významný rozdiel na 1% hladine významnosti sme zaznamenali v hornom a dolnom kvadrante po troch mesiacoch a v dolnom kvadrante i po šiestich mesiacoch od LASIK. Hrúbku RNFL v hornom kvadrante pred a 3 mesiace po LASIK znázorňuje graf 2, v dolnom kvadrante graf 3. Hrúbku RNFL v dolnom kvadrante pred a 6 mesiacov po LASIK znázorňuje graf 4.

DISKUSIA

Po LASIK z dôvodu vytvorenia rohovkovej lamely a fotoablácie strómy je zmeranie vnútroočného tlaku obtiažne a nepresné (2). Určenie progresie glaukómových zmien, ako sú zmeny v C/D pomere, zmeny neuroretinálneho lemu a iné parametre, je u myopov veľmi obtiažne.

LASIK u myopov vedie k zmenám zakrivenia povrchu rohovky a zníženiu hrúbky rohovkovej strómy. Tieto vedú k zmenám dvojlomných vlastností rohovky, čo ovplyvňuje meranie hrúbky RNFL pomocou GDx VCC.

Apoptóza, programovaná bunková smrť, nastáva pri pôsobení zvýšeného tlaku na oko, napr. pri glaukóme. Postihnuté bunky umierajú aj po odstránení zvýšeného tlaku. Odumierajú nielen axóny priamo postihnuté zvýšeným tlakom, ale tento proces sa rozšíri aj na axóny, ktoré neboli priamo postihnuté zvýšeným vnútroočným tlakom. Nie všetky gangliové bunky retiny odumierajú v rovnaký čas (6, 7, 8, 9). Vplyv prechodného zvýšenia VOT počas LASIK na vrstvu nervových vlákien retiny je v posledných rokoch živo diskutovanou otázkou. Holló a kol. vo svojej práci preukázali signifikantný pokles počtu nervových vlákien v dolnom kvadrante vo včasnom pooperačnom období v porovnaní s počtom nervových vlákien po 3 mesiacoch od LASIK ($p < 0,05$, Duncan test) (4). Obdobné výsledky publikuje vo svojej práci Kook (5). Na štatisticky významnej hladine $P = 0,002$ uvádza pokles počtu nervových vlákien v nazálnom kvadrante. Gürses-Özden na súbore 20 pacientov popisuje signifikantný pokles RNFL vo všetkých kvadrantoch po 1 a 4 týždňoch po LASIK. Hrúbka RNFL bola meraná pomocou GDx. Naopak pri meraní RNFL rovnakého súboru pacientov technikou SLT (scanning laser tomography) a pomocou OCT nezaznamenal štatisticky významný rozdiel v peripapilárnej RNFL (3). Vyššie uvedení autori sa napriek štatisticky významným poklesom v hrúbke RNFL po LASIK zhodujú v názore, že zmeny vo vrstve RNFL sú ovplyvnené zmenami v architektúre rohovky a tým aj zmenami jej dvojlomných vlastností. V našom súbore sme zaznamenali štatisticky významný pokles RNFL ($p < 0,05$) v TSNIT oblasti po 3 mesiacoch od LASIK. Štatisticky významný pokles RNFL ($p < 0,01$) sme zaznamenali aj v hornom kvadrante po 3 mesiacoch a v dolnom kvadrante po 3 a 6 mesiacoch od LASIK. Naše výsledky poukazujú na pokles v RNFL nielen v skorom pooperačnom období. Reparačné procesy hojenia rohovky po LASIK však prebiehajú dlhšie, ako je sledovacia doba vyššie uvedených autorov i v našom súbore. Po LASIK však zostáva architektúra rohovky napriek reparačným procesom trvale zmenená, preto výsledky merania hrúbky RNFL pomocou GDx po tomto refrakčnom zákroku môžu byť ovplyvnené (3, 4, 5).

ZÁVER

Výsledky GDx analýzy po LASIK sú ovplyvnené jednak zmenami dvojlomných vlastností rohovky, jednak prechodne zvýšeným vnútroočným tlakom pri prisatí sukčného ringu. Zobrazujúca laserová polarimetria je citlivá voči zmenám dvojlomných vlastností rohovky.

Je preto dôležité sledovať výsledky GDx po LASIK v dlhšom pooperačnom období, pretože tieto sú ovplyvnené reparačnými procesmi po refrakčnom zákroku. Hrúbka RNFL nameraná v skorom pooperačnom období môže deklarovať úbytok nervových vlákien retiny. Je nutné rozlíšiť, či pokles v hrúbke RNFL je významný aj klinicky. Prechodne zvýšený vnútroočný tlak počas LASIK pôsobením sukčného ringu môže spôsobiť apoptózu axónov gangliových buniek retiny. Na rozdiel od glaukómu, kde v rámci patofyziológie dochádza k postupnému úbytku nervových vlákien retiny i po normalizácii VOT, prechodne zvýšený VOT počas LASIK nemusí viesť k postupnému úbytku vlákien. Je preto nutné sledovať nielen VOT, ale aj zmeny v perimetri a vrstvu nervových vlákien retiny prostredníctvom zobrazovacích analytických metód ako sú GDx, OCT, RTA, HRT. Dôležité je prihliadať na zmeny v zakrivení a architektúre rohovky vzniknuté po LASIK a porovnávať získaný nález s predchádzajúcimi a tomu prispôbiť aj interpretáciu nálezu.

LITERATÚRA

1. **Daubs, J. G., Crick, R. P.:** Effect of refractive error on the risk of ocular hypertension and open angle glaucoma. *Trans. Ophthalmol. Soc. UK*, 101, 1981: 121-126.
2. **Emara, B., Probst, L. E., Tingey, D. P. et al.:** Correlation of intraocular pressure and central corneal thickness in normal myopic eyes after laser in situ keratomileusis. *J. Cataract Refract. Surg.*, 24, 1998: 1320-1325.
3. **Gürses-Özden, R. et al.:** Scanning Laser Polarimetry Measurements after Laser-Assisted In Situ Keratomileusis. *Am. J. Ophthalmol.*, 129, 2000: 461-464.
4. **Holló, G., et al.:** Influence of post-LASIK corneal healing on scanning laser polarimetric measurement of the retinal nerve fibre layer thickness. *Br. J. Ophthalmol.*, 86, 2002: 627-631.
5. **Kook, M. S. et al.:** Effect of laser in situ keratomileusis on retinal nerve fiber layer thickness measurements by scanning laser polarimetry. *J. Cataract Refract. Surg.*, 28, 2002: 670-675.
6. **Nevyas J. Y. et al.:** Change in retinal nerve fiber layer thickness after laser in situ keratomileusis. *J. Cataract Refract. Surg.*, 28, 2002: 2123-2128.
7. **Nickells, R. W.:** Apoptosis of retinal ganglion cells in glaucoma: an update of the molecular pathways involved in cell death. *Surv. Ophthalmol.*, 43 (suppl.), 1999: 151-161.
8. **Osborne, N. N., Ugarte, M. Chao, M. et al.:** Neuroprotection in relation to retinal ischemia and relevance to glaucoma. *Surv. Ophthalmol.*, 43 (suppl. 1), 1999: 102-128.
9. **Quigley, H. A., Nickells, R. W., Kerrigan, L. A. et al.:** Retinal ganglion cell death in experimental glaucoma and after axotomy occurs by apoptosis. *Invest. Ophthalmol. Vis. Sci.*, 36, 1995: 774-786.

MUDr. Petra Hlaváčová
Oftalmologická klinika LFMU
a FN Brno Bohunice
Jihlavská 20
625 00 Brno
e-mail: hlavacova3@hotmail.com