proLékaře.cz | 28.5.2024

Syndrom orbitálního hrotu aspergilové etiologie – kazuistika

Fric E. [1], Rehák M.[1], Vlčková I.[2], Buřval S.[3], Chrapek O.[1], Řehák J.[1]

[1]Oční klinika FN, Olomouc, přednosta doc. MUDr. Jiří Řehák, CSc.

[2]Otorinolaryngologická klinika FN, Olomouc, přednosta prof. MUDr. Ivo Stárek, CSc.

[3]Radiologická klinika FN, Olomouc, přednosta doc. MUDr. Miroslav Heřman, Ph.D.

Souhrn

Autoři uvádějí kazuistiku pacienta, u kterého v časové souvislosti s traumatem hlavy došlo k jednostrannému oslepnutí. Pacient byl z důvodu autoimunitní trombocytopenie dlouhodobě léčen kortikosteroidy. Klinický nález odpovídal syndromu orbitálního hrotu. Na základě CT a MRI vyšetření byla indikována sfenoidotomie a histologický nález verifikoval fragmenty aspergilomu paranazálních dutin. V dalším průběhu onemocnění došlo i přes terapii antimykotiky k progresi aspergilomu až do přední jámy lební. Invazivní sino-orbitální aspergilóza po proniknutí infekčního agens přes stěnu sinu může vést k syndromu orbitálního hrotu s paralýzou všech tří nervů inervující zevní okohybné svaly, senzorickému defektu v oblasti první větve trigeminálního nervu a postižení optického nervu.

Klíčová slova: orbitální aspergilóza, sphenoidotomie, autoimunitní trombocytopenie

Summary

Orbital Apex Syndrome of the Aspergilus Ethiology – a Case Report

The authors present a case report of a patient, in whom after a head injury the monolateral blindness occurred. Because of autoimmune thrombocytopeny the patient was treated with long-term corticosteroids. The clinical findings corresponded with the orbital apex syndrome. According to the results of the CT and MRI examinations, the sphenoidotomy was indicated, and the histological findings verified fragments of paranasal sinuses' aspergiloma. During the next course of the disease, despite antimycotic therapy, the progression of the aspergiloma in to the anterior cranial fossa occurred. Invasive sino-orbital aspergilosis, after the penetration of the infectious agent across the wall of the sinus, may cause the orbital apex syndrome with paralysis of all three cranial nerves innervating the extraocular muscles, sensoric defect in the area of the ophthalmic nerve and the involvement of the optic nerve.

Oftalmologie 2-07 1.3.2007 14:00 Str. 118
proLékaře.cz | 28.5.2024

Key words: orbital aspergilosis, sphenoidotomy, autoimmune thrombocytopeny

Čes. a slov. Oftal., 63, 2007, No. 2, p. 117–122

ÚVOD

Rod *Aspergillus* patří mezi houby z třídy *Ascomycetes* a je rozšířen ubikvitárně v přírodě. Nebezpečná je kontaminace potravin těmito houbami, z nichž nejznámější je karcinogenní působení aflatoxinu, jež produkuje *Aspergillus flavus* [13]. U lidí se nejčastěji setkáváme s druhem *Aspergillus fumigatus*, který kolonizuje především dýchací a trávící trakt, onemocnění ale vyvolává jen zřídka. Predisponovaní jsou oslabení jedinci (pacienti s leukémií, imunosupresní léčbou, s rozvinutým AIDS, diabetici), u kterých může toto onemocnění končit až fatálně [8].

Aspergilová infekce sinů a orbity má dvě základní formy: neinvazivní a invazivní [5]. Začátkem 90. let, v návaznosti na alergické plicní aspergilózy byl navržen termín alergické plísňové sinusitidy (AFS-allergic fungal sinusitis) [3,4]. Pro neinvazivní aspergilovou infekci je charakteristická dlouho asymptomaticky probíhající sinusitida, rezistentní na léčbu širokospektrými antibiotiky. Na RTG a na CT snímcích nacházíme zastínění, která mohou být nehomogenní, výjimečně i destruující kost, ale bez invaze do tkání a kostí [10].

Invazivní infekce je lokalizovaná, nebo fulminantní. Lokalizované onemocnění často začíná v paranazálních dutinách a na okolní struktury přestupuje defekty v kostní stěně, event. podél cévních stěn. Fulminantní forma je charakteristická multiorgánovým postižením [5].

Invazivní aspergilová infekce je nejčastěji popisována u pacientů s imunosupresí [6]. Predisponujícím faktorem je neutropenie, dlouhodobá kortikoterapie, nebo diabetes mellitus. Uvádí se, že asi 70 % aspergilových onemocnění je sdruženo s hematologickými malignitami, nejčastěji akutní lymfocytární leukémií [13]. Symptomy, kterými se invazivní aspergilóza orbity manifestuje, jsou tlaková bolest za bulbem s možnou propagací do oblasti čela, exoftalmus, omezení hybnosti bulbu, pokles zrakové ostrosti [12, 14].

KAZUISTIKA

V březnu 2005 byl na naší kliniku přeložen ze spádového neurologického oddělení 84letý pacient s náhlým, týden trvajícím poklesem vizu levého oka. Dále pacient uváděl bolest za levým bulbem a mírné bolesti levé poloviny hlavy, které se dostavily 10 dní po úrazu pravé poloviny hlavy při pádu ze schodů. V překladové dokumentaci popsané vyšetření počítačovou tomografií (CT) mozku provedené bezprostředně po úrazu neprokázalo patologický nález. Rodinná anamnéza byla bezvýznamná. Pacient se léčí s hypertenzí, ischemickou chorobou srdeční a autoimunitní neutropenií, která je léčena už 12 let kortikosteroidy (Prednison v dávce 30 mg/den). Zraková ostrost pravého oka (OP) byla 1,0 s korekcí a oka levého (OL) světlocit, s jistou projekcí. Nitrooční tlak OP byl 14 torr, OL 15 torr. Nález na OP: resorbující se periorbitální hematom a mírný edém víček, hybnost bulbu volná ve všech směrech, sufuze spojivky, bez sekrece, artefakie, dále nález na předním i zad-

proLékaře.cz | 28.5.2024

ním segmentu odpovídal věku. Nález OL: ptóza horního víčka zasahující do horní třetiny zornice, hybnost bulbu s výrazně omezenou abdukcí (obr. 1), spojivka klidná, rohovka hladká, lesklá, transparentní, přední komora středně hluboká, zornice ve střední mydriáze, bez přímé a nepřímé reakce na osvit, artefakie. Nález na zadním segmentu: terč zrakového nervu bledší, ohraničený, bez edému, centrální krajina klidná, sítnice přiložena do periferie, nález na cévách odpovídal věku.

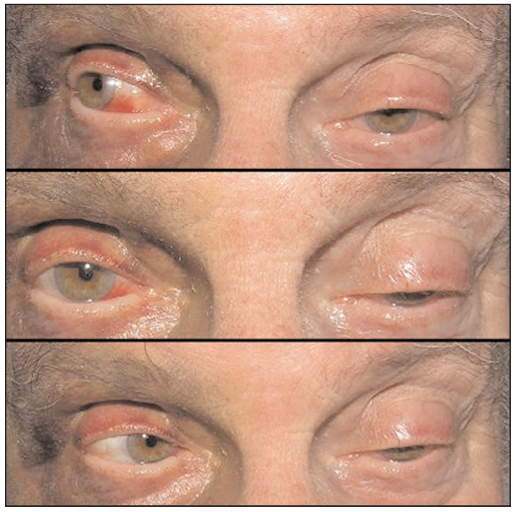

Obr. 1. Pokles víčka a omezená hybnost levého oka

Zopakovali jsme CT mozku a orbit nativně i s aplikací kontrastní látky (obr. 2), s nálezem: Měkkotkáňový útvar v oblasti optického kanálu vlevo, sphenoiditis s porušenou levou stěnou sphenoidálního sinu, postischemické změny periventrikulárně. Na základě tohoto nálezu jsme doplnili magnetickou rezonanci (MRI) se zaměření na levou očnici a optický kanál (obr. 3), které prokázalo pruhovitý infiltrát vyplňující hrot levé orbity a fissuru orbitalis, při doprovodném nálezu v levostranném sphenoidu a ethmoidech (suspektní zánětlivá infiltrace).

Vzhledem k uvedenému nálezu byl pacient vyšetřen na Klinice ORL FN Olomouc, kde mu byla následně endonazálním přístupem provedena levostranná sphenoidotomie s odběrem materiálu na histologické vyšetření. Histologicky byly verifikovány chronické zánětlivě změněné úseky sliznic a fragmenty aspergilomu se závěrem patologa: Aspergilom levostranného sphenoidu. Po konzultaci s he-

Obr. 2. Vstupní CT očnic a mozku. Rozšířená fissura orbitalis superior, malý infiltrát v této lokalizaci (šipky)

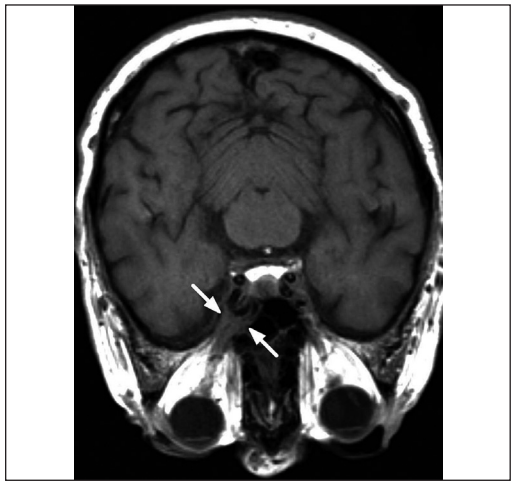

Obr. 3. Vstupní MRI očnic a mozku. T1 vážený obraz ukazující infiltrát v apexu levé očnice (šipky)

proLékaře.cz | 28.5.2024

Obr. 4. CT po 3 měsících. Velké osteolytické změny na skeletu levé očnice, čichových sklípků, sfenoideální dutiny a střední jámy lební (šipky).

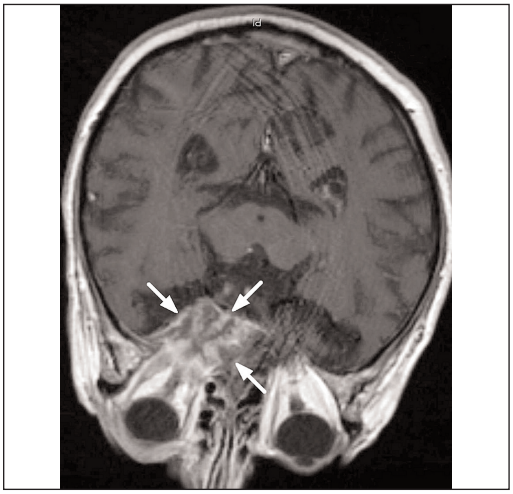

Obr. 5. MRI po 3 měsících: T1 vážený obraz po i.v. podání paramagnetické látky. Infiltrát se výrazně zvětšil, zasahuje intrakraniálně (šipky).

matologem byla snížená dávka kortikoidů (na 15 mg Prednisonu/den) a nasadili jsme antimykotickou terapii Prokanazolem (Itrakonazolum) v dávce 200 mg denně.

Během hospitalizace došlo k další progresi nálezu – úplná paréza III., IV. a VI. hlavového nervu, plegická zornice – obraz totální oftalmoplegie vlevo, s kompletní ptózou a poklesem zrakových funkcí na světlocit incerta. Na očním pozadí je terč zrakového nervu ostře ohraničený, výrazně bledý.

Květen 2005: Kontrolní MRI: Infiltrát doprovázející n. opticus v úrovni fissura orbitalis superior je bez hodnotitelného kvalitativního či kvantitativního vývoje. Vzhledem k tomu, že nebylo dosaženo zlepšení stavu, byla pacientovi nabídnuta chirurgická revize orbity. Tento zákrok i přes opakované podrobné poučení o závažnosti stavu až s možným smrtelným koncem pacient podepsáním negativního reverzu odmítnul. Pokračovali jsme dále v léčbě Prokanazolem v nezměněné dávce 200 mg/den.

Červenec 2005, Kontrolní CT (obr. 4): CT ukazuje velké osteolytické změny na skeletu levé očnice, čichových sklípků, sfenoidální dutiny a střední jámy lební.

Červenec 2005, Kontrolní MRI (obr. 5): Na skenech orbit je patrno rozrušení skeletu v oblasti levého sphenoidálního sinu, ethmoidů a hrotu orbity. Patologický obsah ve sklípcích ethmoidů přesahuje do přední jámy lební. V oblasti hrotu orbity edémové změny okohybných svalů i optického nervu. Mozková tkáň frontálně bez známek zánětlivé komplikace. Levá karotida je parciálně zavzata do zánětlivého infiltrátu. Tkáň se barví po aplikaci kontrastní látky. Závěr: Progrese postižení levostranných paranazálních dutin a orbity. Patologická tkáň se šíří i do přední jámy lební.

Pacient se od ledna 2006 k plánované kontrole nedostavil. Dle sdělení praktického lékaře byl pro rychlé zhoršení celkového stavu hospitalizován na geriatrickém oddělení. V březnu 2006 umírá na sekundární pneumonii.

proLékaře.cz | 28.5.2024

DISKUSE

Invazivní aspergilové infekce postihují převážně oslabené jedince. Za jednu z nejrizikovějších skupin pacientů jsou považováni pacienti s hematologickými malignitami nebo pacienti léčení imunosupresivní terapií. Do této skupiny patří i námi prezentovaný pacient, který z důvodu autoimunitní trombocytopenie dlouhodobě užíval kortikosteroidy (Prednison). Zajímavá je u tohoto pacienta koincidence úrazu s rozvojem invazivní formy aspergilózy. Je vysoce pravděpodobné, že pacient trpěl chronickou aspergilovou sinusitidou, u které došlo k akceleraci a průniku do oblasti orbitálního hrotu traumatickým porušením kontinuity stěny orbity. V blízkosti sfenoidálního sinu se nalézá velké množství anatomických struktur: hlavové nervy II. až VI., sphenopalatinální ganglion, arteria carotis interna, kavernózní sinus, arterie [11]. Podle některých autorů je možný přestup aspergilózy z paranazálních dutin do okolních struktur i právě podél těchto struktur [7]. Tato cesta šíření infekce se předpokládá u nemocných, u kterých v anamnéze chybí trauma hlavy. Predilekce sphenoidálního sinu pro lokalizované formy a jejich sklon k invazivitě není dobře objasněna. Předpokládá se, že ve sphenoidálním sinu je mikroprostředí s nižším obsahem kyslíku, které usnadňuje růst patogenních hub. Pro člověka je patogenních jenom sedm druhů z rodu *Aspergillus*, a to ty druhy, které jsou schopny růst při teplotě nad 37 °C. Podle literárních zdrojů bylo 90 % případů aspergilových onemocnění v Severní Americe zapříčiněno rodem *Aspergillus fumigatus*, který tvoří asi jen 0,3 % z celkového počtu aspergilových spor ve vzduchu [9]. Druhy *Aspergillus fumigatus* a *flavus* jsou schopné vázat se na laminin a fibrinogen, což jim umožňuje tkáňovou invazivitu. Dále tyto druhy produkují celou řadu vysokomolekulárních proteolytických enzymů, které přispívají ke tkáňové invazivitě patogenů [1].

Laboratorní diagnostika orbitální a cerebrální aspergilózy je obtížná. Sérologický průkaz specifických protilátek je možný, zdaří se ale jenom u 25 % pacientů [13]. Při progresi onemocnění, kdy dochází mnohdy až k erodování cév, lze prokázat v krvi přímo aspergilový antigen nebo jeho DNA. Další možností diagnostiky je kultivační průkaz agens, úspěšnost této metody se pohybuje kolem 30 % [13]. Proto je pro stanovení diagnózy nejdůležitější správně zhodnocení klinického obrazu u rizikového pacienta, podpořeno nálezem z CT nebo MRI. Diagnózu definitivně potvrdí histologický průkaz hyf ze vzorku materiálu získaného při chirurgické revizi orbity nebo z paranazálních dutin [8]. Touto cestou jsme verifikovali diagnózu invazivní aspergilózy i u našeho pacienta.

Časná diagnostika onemocnění je nesmírně důležitá, neboť s léčbou je nutno začít co nejdříve a ta musí být co nejradikálnější. Farmakologicky se za lék první volby doporučuje Amfotericin B v dávce 1 mg/kg [8]. Z důvodů jeho značné nefrotoxicity je zapotřebí pravidelně kontrolovat renální funkce pacienta. Alternativou je lipozomální forma Amfotericinu B, jejíž toxicita je výrazně nižší. Někteří autoři doporučují volit u pacientů s kontraindikací Amfotericinu preparáty Itrakonazolu [13], což byla léčba, kterou jsme indikovali také u našeho pacienta. Existují i doporučení kombinace obou zmiňovaných preparátů. Vzhledem k špatné prognóze onemocnění je doporučováno primární chirurgické odstranění aspergilomových mas, nezřídka i ve formě exenterace orbity. V případě progrese do přední jámy lební je indikována neurochirurgická revize. U těchto forem s progresí intrakraniálně končí onemocnění i přes maximální úsilí a léčbu letálně u 44 % pacientů v průběhu jednoho roku, při extrakraniální progresi je to asi 15 % pacientů [2].

proLékaře.cz | 28.5.2024

ZÁVĚR

V našem sdělení jsme chtěli upozornit na zvláštní okolnosti vzniku invazivní sino-orbitální aspergilové infekce po úrazu hlavy u pacienta s autoimunitní trombopenií, který byl dlouhodobě léčen kortikosteroidy.

Etiologie vzniku obtíží charakterizovaných syndromem orbitálního hrotu byla díky spolupráci s radiologií a ORL pracovištěm diagnostikována v relativně krátkém období. I přes provedení sfenoidotomie, nasazení antimykotické terapie a po snížení dávky kortikosteroidů, došlo po 3 měsíční stabilizaci nálezu na CT a MRI k progresi onemocnění a prostupu aspergilomu do přední jámy lební. Z očního hlediska přetrvává syndrom orbitálního hrotu s totální oftalmoplegií. Pacient je subjektivně bez bolestí.

Invazivní aspergilóza orbity je závažné onemocnění, mnohdy až s fatálním koncem. Zasluhuje si tedy pozornost oftalmologů, kteří by na něj měli pomýšlet při své diagnostické rozvaze exoftalmu, poruch hybnosti bulbu a progredující tlakové bolesti za bulbem u oslabených pacientů (s diabetem, hematologickými malignitami nebo imunospresní terapií).

LITERATURA

1. **Amitani, G.T., Elezis, E.N., Llewellyn-Jones, C. et al.:** Purification and characterization of factors produced by *Aspergillus fumigatus* which affect human ciliated respiratory epithelium. Infect. Immun., 63, 1995: 3266–3271.
2. **Clandy, C.J., Nguyen, M.H.:** Invasive sinus aspergillosis in apparently immunocompetent hosts. J. Infect., 37, 1998: 229–240.
3. **Cody, D.T., Neel, B.H., Ferreiro, J. et al.:** Allergic fungal sinusitis: the Mayo Clinic experience, Laryngoscope, 104, 1994: 1074–1079.
4. **Corey, J.P., Delsupehe, K.G., Furgeson, B.J.:** Allergic fungal sinusitis: allergic, infectious, or both? Otolaryngol. Head Neck Surg., 113, 1995: 110–119.
5. **De Carpentier, J.P., Ramamurthy, L., Denning, D.W. et al.:** An algorithmic approach to aspergillus sinusitis. J. Laryngol. Otol., 108, 1994: 314–318.
6. **Framme, C., Rosenfeld, J., Sachs, H.G.:** Invasive Aspergillose mit Orbitabefall unter Immunkompetenz. Ophthalmologe, 97, 2000: 280–284.
7. **Ho, C.L., Deruytter**: CNS aspergillosis with mycotic aneurysm, cerebral granuloma and infarction. Acta Neurochir., 146, 2004: 851–856.
8. **Nenoff, P., Kellermann, S., Horn, L.C. et al.:** Mycotic arteritis due to Aspergillus fumigatus in a diabetic with retrobulbar aspergillosis and mycotic meningitis. Mycosis, 44, 2001: 407–500.
9. **Levin, L.A., Avery, R., Shore, J.W. et al.:** The spectrum of orbital aspergillosis: a clinicopathological review. Surv. Ophthalmol.., 41, 1996: 142–154.
10. **S. Wenzel, C. Sagowski, W. Kehrl**: Sinugene Schädelbasisaspergillose Verlauf und Therapie bei einem immunkompetenten Patienten. HNO, 52, 2004: 724–728.
11. **Schick, U., Hassler W.:** Neurosurgical management of orbital inflammations and infections. Acta Neurochir., 146, 2004: 571–580.
12. **Sivak-Callcott, J.A., Livesley, N., Nugent, R.A., et al:** Localised invasive sino-orbital aspergillosis: characteristic features. Br. J. Ophthalmol., 88, 2004: 681–687.
13. **Vlčková, I., Klačanský, J., Hamal, P., et al.:** Aspergilová sphenoiditida s následným jednostranným oslepnutím. Choroby hlavy a krku, 1, 1997: 19–21.
14. **Woldag, K., Rohrwacher, F., Faude, F., et al.:** Progredienter einseitiger Exophthalmus. Ophthalmologe, 94, 1997: 682–683.

MUDr. E. Fric
Oční klinika FN
I.P. Pavlova
775 20 Olomouc
evzen.fric@centrum.cz