
IFIS – syndrom „vlající“ duhovky

Mazal Z.

Oční oddělení Klaudiánovy nemocnice, Mladá Boleslav,
přednosta prim. MUDr. Z. Mazal

Souhrn

V roce 2005 popsali Chang a Cambell zvláštní chování duhovky během operace šedého zákalu u pacientů užívajících tamsulosin. Tento stav nazvali IFIS, což je akronym výrazu Intraoperative Floppy Iris Syndrome. Syndrom je v rozvinuté podobě charakterizován nedokonalou mydriázou před operací, zúžením zornice během operace, nemožností ji rozšířit strečkinkem, zvláštní elasticitou zornicového okraje, vzdouvající se a vlající duhovkou s tendencí k prolapsům. Stejně projevy jsme zachytili i u našich pacientů a potvrzujeme úzkou souvislost s užíváním tamsulosin hydrochloridu. Tamsulosin je antagonist a alfa 1 A adrenergických receptorů, které jsou přítomny kromě hladkého svalstva prostaty a močového měchýře také v dilatátoru duhovky. Současně jsme tento syndrom ojedinele pozorovali i u několika pacientů, kteří neužívali tamsulosin. Většinou se jednalo o pacienty užívající antipsychotika. Syndrom do češtiny volně překládáme jako syndrom „vlající“ duhovky.

Klíčová slova: alfa 1 A receptory, IFIS, tamsulosin hydrochlorid

Summary

Intraoperative Floppy Iris Syndrome

In the year 2005, Chang and Cambell described unusual reaction of the iris during the cataract surgery in patients treated with tamsulosine. This was named as IFIS, an acronym for the Intraoperative Floppy Iris Syndrome. In its advanced stage, the syndrome is characterized by insufficient mydriasis before the surgery, narrowing of the pupil during the surgery, its impossible dilatation during the surgery by means of stretching, unusual elasticity of the pupilar margin, surging and fluttering iris with tendency to prolapse. The same manifestations we observed in our patients and we confirm the direct connection with tamsulosine hydrochloride treatment. Tamsulosine is the antagonist of alpha 1A adrenergic receptors whose are present, except in the smooth musculature of the prostate gland and the urinary bladder, in the iris dilator as well. At the same time we observed this syndrome rarely in some patients not using tamsulosine. In most cases, these patients were treated with antipsychotic drugs.

Key words: alpha 1 A receptors, IFIS – intraoperative floppy iris syndrome, tamsulosine hydrochloride

Čes. a slov. Oftal., 63, 2007, No. 2, p. 91-94

ÚVOD

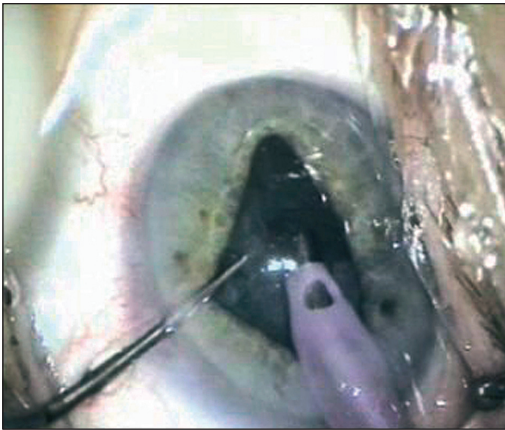
Začátkem roku 2005 popsali Chang a Cambell (4) zvláštní chování duhovky při operacích katarakty u pacientů, kteří užívali tamsulosin hydrochlorid (Omnic, Flomax). Tento lék je užíván především při benigní hypertrofii prostaty, kde působením na hladké svalstvo močového měchýře a prostaty zmírňuje dysurické obtíže a zlepšuje vyprazdňování močového měchýře. Oba autoři nazvali zvláštní chování duhovky během operace katarakty jako IFIS, což je akronym „Intraoperative Floppy Iris Syndrome“, volně přeloženo jako syndrom vlnící nebo ochablé či nestabilní duhovky. Hlavními charakteristikami tohoto syndromu je nedokonalá mydriáza před operací, další zúžení zornice v začátcích operace, zvláštní elasticita pupilárního okraje s nemožností rozšířit zornici metodou „strečinku“ nebo nástřihy a vlnící, vzdouvající se a ochablá duhovka s velkou tendencí k prolapsům (1, 2, 3, 4, 5, 6, 7). Retrospektivní i prospektivní studii zjistili autoři úzkou závislost vzniku tohoto syndromu s užíváním tamsulosinu. Tamsulosin hydrochlorid je antagonist alfa 1 A adrenergických receptorů predilekčně umístěných v hladkém svalstvu prostaty, močového měchýře a duhovky. Užívání tamsulosinu vede sice k příznivému ovlivnění urodynamických poměrů, ale také ke ztrátě tónusu duhovkového dilatátoru. Existují 3 podtypy alfa 1 adrenergických receptorů, pouze tamsulosin ale blokuje alfa 1 A receptor. Ostatní alfa 1 adrenergické blokátory (terazosin, doxazosin) používané při léčbě benigní hypertrofie prostaty tento syndrom nevyvolávají.

Autoři doporučují při operaci katarakty těchto pacientů použít kvalitní viskomateriál, duhovkové prstence nebo duhovkové háčky, těsné incize a případně vysadit lék 14 dní předem (1, 2, 3, 4).

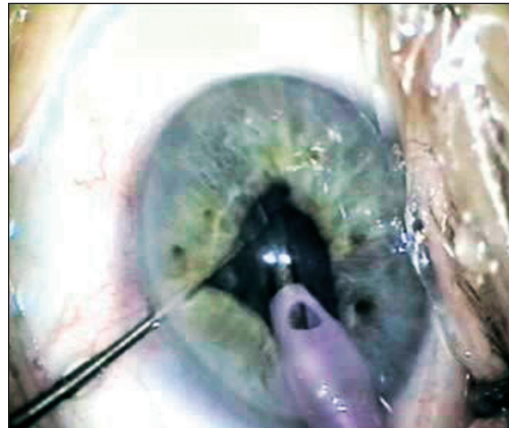
METODIKA A VÝSLEDKY

S literárním popisem syndromu jsme se seznámili v dubnu 2005 několik dní poté, co během operace zdánlivě bezproblémové katarakty začala duhovka „vyvádět“ přesně dle popisu IFIS. Od začátku května 2005 jsme se začali pacientů cíleně dotazovat na užívání léků na prostatu, speciálně na užívání tamsulosinu. Od 1. 5. 2005 do 18. 10. 2006 jsme operovali kataraktu na celkem 3073 očích a IFIS jsme v různé formě zjistili u 35 očí (1,1 %) 29 pacientů užívajících tamsulosin. Z nich u 2 pacientů jsme první oko operovali v době, kdy nebral tamsulosin a IFIS jsme nepopsali a druhé oko bylo operováno po několika měsících nově užívaného tamsulosinu a IFIS jsme zaznamenali! Pouze jeden pacient z 29 užívajících tamsulosin IFIS neměl. Tedy u 96 % pacientů užívajících tamsulosin jsme se setkali s nějakou formou (stupněm) IFIS. Kromě toho jsme zaznamenali IFIS v několika případech u pacientů bez tamsulosinu! U jedné pacientky se schizofrenií léčené Thioridazinem byl těžký IFIS na obou očích, u druhé pacientky užívající Thioridazin byl na obou očích pouze naznačený IFIS. Rovněž tak u pacienta, který užíval Chlorprothixen (pro schizofrenii), jsme zaznamenali lehkou formu syndromu. Lehkou formu na obou očích měl dále pacient s antidepresivy a jeden s antipsychotiky. Všechny pacienty s IFIS až na jednoho operoval autor sdělení.

Popsaný syndrom jsme u různých pacientů pozorovali v různé intenzitě. Naznačené formy se mohou projevit jen nepatrným zúžením zornice a lehkou ochablostí duhovky, hlavně v závislosti na turbulenci irigační tekutiny. Tyto formy jsou klinicky nevýznamné. Výraznější stupeň již zahrnuje mírnou tendenci k prolapsům duhovky,



Obr. 1. „Vlajčí“ duhovka



Obr. 2. Duhovka má snahu se prolabovat

především servisní paracentézou, tendencí k nasávání duhovky pro větší ochablost a konečně výrazné formy mají všechny výše uvedené charakteristiky, tedy zužování zornice většinou již při hydrodisekci, výraznou ochablost duhovky, která doslova v přední komoře vlaje a vzdouvá se (obr. 1), „snaží se“ prolabovat (obr. 2), nebo se nasát aspiračním otvorem, nebo ABS otvorem. Tato forma může operaci výrazně ztížit, zpomalit a zvýšit pravděpodobnost komplikací. Sami jsme z celkem 45 očí s některou formou IFIS měli rupturu zadního pouzdra pouze u prvního pacienta s extrémně silným projevem syndromu. U ostatních pacientů jsme již na problémy byli připraveni a většinou se také jednalo o méně rozvinuté formy syndromu.

DISKUSE

V naší prospektivní studii jsme u 3073 operovaných očí zjistili IFIS u 35 očí (1,1 %). Jednalo se o 29 pacientů užívajících tamsulosin. Z nich u 6 pacientů jsme operovali postupně obě oči. Pouze jeden pacient užívající tento lék neměl ani náznak syndromu. Tento syndrom jsme tedy zjistili u 96 % pacientů užívajících tamsulosin. To se shoduje s údaji Changa (4), který syndrom zjistil u 15 pacientů ze 16, tedy v 94 %. Potvrzujeme tak vysokou korelaci mezi užíváním tamsulosin hydrochloridu a IFIS. Prevalenci Chang udává 2 % operovaných očí, což je dvojnásobek našeho údaje. Vysvětlujeme si to zatím malým rozšířením tohoto léku mezi našimi pacienty. Sami jsme našli IFIS také u pacientů, kteří tamsulosin neužívali. Většinou jsme u nich zjistili nějakou psychickou poruchu a užívání antipsychotik (neuroleptika, antidepresiva). Působí zřejmě centrálně blokováním dopaminových a adrenergických receptorů. Pringle a Packard (7) popsali IFIS u pacientky se schizofrenií užívající antipsychotikum Zuclopenthixol, my jsme syndrom pozorovali u užívání Thioridazinu nebo Chloprothixenu. Stupeň projevů tohoto syndromu závisí asi na více faktorech, které nejsou dosud bezpečně známy. Vliv má asi délka užívání, pravidelnost užívání, individuální vnímavost pacienta k nežádoucím účinkům, současné užívání jiných léků?

Z vlastních zkušeností při možném výskytu IFIS doporučujeme:

- cílený dotaz na užívání tamsulosinu ale také antipsychotik,
- provést správnou konstrukci obou incizí, hlavní incizi provést co nejtěsnější,

- používat mikrotip,
 - nepoužívat některé ABS tipy (pro možnost nasávání duhovky bočním otvůrkem!!),
 - nízkou infuzi, nízké flow, nižší vakuum (slow motion FAKO),
 - kvalitní visko (Healon V dokáže duhovku velmi dlouho udržet v klidu se slušnou zornicí),
 - push-pull háček, kterým lze duhovku odtahovat, odtlačovat a bránit jejímu nasátí,
 - iris háčky při těžkých formách,
 - phenylefrin do přední komory a atropin gtt 2 dny předem (6) – nemám zkušenosti.
- IFIS nutno odlišit od chování zornice při pseudoexfoliativním syndromu, u diabetu, u atrofické duhovky, po kapání pilokarpinu, nebo od prolapsů při sklivcovém tlaku.

V současné době dle SÚKL (8) jsou v České republice registrovány tyto léky obsahující tamsulosin hydrochlorid: Damurgin, Fokusin, Lannatam, Omnic., Tamsu-cap, Tamsulosin HCL..., Tanyz, Urostat.

S přibývajícím rozšiřováním tohoto léku, který má podstatně méně celkových nežádoucích účinků než jiné alfa 1 blokátory, se dá očekávat i zvýšený výskyt popisovaného syndromu i v ČR.

ZÁVĚR

U pacientů užívajících delší dobu tamsulosin můžeme při operaci katarakty s velkou (96 %) pravděpodobností očekávat anomální chování duhovky, která má snížený tonus, snadno prolabuje, vzdouvá se a vlaje v přední komoře a zornice se může výrazně zúžit. Se stejnými projevy se můžeme někdy setkat i u pacientů užívajících některá antipsychotika. Může nám to výrazně a nečekaně zkomplikovat průběh operace. Uváděná doporučení nám umožní zákrok většinou zdárně dokončit. Operovat by měl zkušený oftalmochirurg.

LITERATURA

1. **Guttman, Ch.:** Floppy iris syndrome requires special management. Eurotimes, 10, 2005, 10 s.
2. **Chan, D.G., Francis, J.C.:** Intraoperative management of iris prolapse using iris hooks. J. Cataract. Refract. Surg., 31, 2005, 9: 1694–1696.
3. **Chang, D.F., Cambell, J.R.:** Intraoperative floppy iris syndrome associated with tamsulosin. J. Cataract. Refract. Surg., 31, 2005, 4: 664–673.
4. **Cheung, CH.M.G., Avon, M.A.R., Sandramouli, S.:** Prevalence and clinical findings of tamsulosin associated intraoperative floppy-iris syndrome. J. Cataract. Refract. Surg., 32, 2006, 8: 1336–1339.
5. **Kent, CH.:** Stopping the Flopping: Managing IFIS. Review of Ophthalmology, 3, 2006: 57–67.
6. **McGinn, P.:** Ophthalmologists warned about „floppy iris“ syndrome. Eurotimes, 10, 2005, 3, s. 34.
7. **Pringle, E., Packard, R.:** Antipsychotic agent as an etiologie agent of IFIS. J. Cataract Refract. Surg., 31, 2005, 12: 2240.
8. SÚKL: Tamsulosin – riziko plovoucí duhovky. Farmakoterapeutické informace, 9, 2006, s. 4

*MUDr. Z. Mazal
Havlíčkova 880
29301 Mladá Boleslav
e-mail: zdenek.mazal@szzmb.cz*