

---

## Wegenerova granulomatóza (WG) – kazuistické sdělení

---

Hejmanová D., Koblížek V.<sup>1</sup>, Ruta J.<sup>1</sup>, Rencová E., Renc O.<sup>2</sup>

Oční klinika LF a FN, Hradec Králové,  
přednosta prof. MUDr. P. Rozsival, CSc.

<sup>1</sup>Plicní klinika LF a FN, Hradec Králové,  
přednosta doc. MUDr. F. Salalajka, CSc.

<sup>2</sup>Radiologická klinika LF a FN, Hradec Králové,  
přednosta prof. MUDr. P. Eliáš, CSc.

---

### Souhrn

Autoři prezentují neobvyklý oční nález při Wegenerově granulomatóze u 56letého pacienta sledovaného na Plicní klinice FN a LF UK Hradec Králové. Z interního hlediska se jedná o granulomy horních a dolních cest dýchacích s postižením ledvin (minimálně LK forma, postihující plíce a ledviny). Zahrnuje onemocnění plic a bronchů (histologicky verifikované), ledvin (erythrocytourie s normálními funkcemi), očí (verifikované oftalmologicky), úbytek hmotnosti o 10 %, s možným postižením nosu (suspektním).

Oční nález zahrnuje těžkou přední a zadní skleritidu oboustranně, protruzi a omezenou pohyblivost levého bulbu temporálně s diplopií a měnlivým nálezem na sítnici obou očí se závěrečnou úpravou postupně se objevujících ložisek serózní ablace sítnice.

**Závěr:** Práce upozorňuje na rozmanitost očních projevů při Wegenerově granulomatóze, zároveň zdůrazňuje nutnost mezioborové spolupráce v diagnostice a léčbě tohoto závažného onemocnění.

**Klíčová slova:** Wegenerova granulomatóza, zadní a přední těžká skleritida

### Summary

#### Wegener's Granulomatosis – a Case Report

Authors present an unusual eye finding in a 56 years old patient with Wegener's granulomatosis, who was followed up at the Department of Pulmonary Diseases, School of Medicine Hospital, Hradec Králové (Königgrätz), Czech Republic. From the point of view of the internal medicine, there are granulomas of the upper and lower airways and renal affection (minimally LK form). It consists of the affections of lungs and bronchi (histologically verified), kidneys (erythrocytouria with normal

---

Práce byla přednesena na XIII. výročním sjezdu ČOS, který se konal 9.–11.6.2005 v Ústí nad Labem

---

functions), eyes (ophthalmoscopically verified), weight loss about 10 %, and possible nose involvement (suspect).

The eye finding consists of severe anterior and posterior scleritis bilaterally, protrusion of the eyeball, and restricted movement of the left eye temporally with diplopia, and changing retinal findings bilaterally with the final improvement of consequently appearing foci of the serous retinal detachment. Conclusion: The paper demonstrates variety of ocular findings in Wegener's granulomatosis, and simultaneously emphasizes the importance of multidisciplinary collaboration in diagnosis and treatment of this serious disease.

**Key words:** Wegener's granulomatosis, anterior and posterior scleritis

*Čes. a slov. Oftal., 63, 2007, No. 1, p. 55–62*

---

## ÚVOD

---

Wegenerova granulomatóza je granulomatózní nekrotizující systémová vaskulitida postihující malé a střední cévy v plicním parenchymu, ledvinách a ORL oblasti. Chorobu poprvé popsal v letech 1936 až 1939 Friedrich Wegener jako smrtelnou nemoc u 3 pacientů se selháním ledvin a terminální sepsí [3].

Etiologie choroby není známá, vyskytuje se v kterékoliv věkové skupině, nejčastěji po 40. roku života [10], v dětském věku se pod 16 let vyskytuje vzácně [8]. Postižení mužů a žen je v poměru 2:1.

Onemocnění je patologicko-anatomicky charakterizováno přítomností nekrotizujícího granulomatózního zánětu v horních a dolních dýchacích cestách (HDC a DDC), systémovou nekrotizující vaskulitidou a fokálně nekrotizující pauciimunní extrakapilární glomerulonefritidou. Postižení HDC, DDC a ledvin není vždy stejně vyjádřeno u všech pacientů. K fenotypickému popisu proto užíváme tzv. ELK klasifikaci (E označuje postižení ORL oblasti, L ukazuje na plicní patologii a K na nemocné glomeruly), tj. vídáme pacienty s izolovanými či různě kombinovanými projevy. Onemocnění bez glomerulonefritidy a bez přítomnosti vaskulitidy nazýváme limitovanou formou WG [3].

Ve svém sdělení navazujeme na práci Říhové a spol. [10], která ukazuje na souvislost očních a celkových projevů této závažné choroby u 2 pacientů. Referujeme o 58letém muži, který byl na Oční kliniku v Hradci Králové odeslán ke konziliárnímu vyšetření pro výrazné překrvení a bolest obou očí a hlavy při plánované hospitalizaci na 2. interní klinice v Hradci Králové.

---

## KAZUISTICKÉ SDĚLENÍ

---

Z anamnézy zjišťujeme, že nemocný je od listopadu 2004 opakovaně internisticky vyšetřován pro malátnost, úbytek hmotnosti (10 kg), dráždivý kašel s dušností. Mnohočetná infiltrace plic a nález infiltrátů v centrálních dýchacích cestách s eozinofilií vedl k podezření na granulomatózní zánět, nicméně biopsie plic, která byla provedena v lednu 2005 neměla diagnostický závěr. Od začátku roku 2005 pacient udává opakovanou epistaxi, pro kterou byl vyšetřen, makroskopický nález sice koreloval s WG, ale bioptický závěr byl negativní.

Oční obtíže začaly v lednu 2005 oboustranným překrvením zevního očního segmentu, které byly očním lékařem v místě bydliště klasifikovány a léčeny jako konjunktivitida různými kapkami s antibiotiky, zcela bez úspěchu.

Objektivní oční nález z února 2005: V: OPL: 6/6, oboustranná ptóza, zánětlivá infiltrace orbitálního prostoru s deviací levého bulbu temporálně dolů (Hertl: 16–105–19), s diplopií od středních poloh ve všech pohledových směrech, s oboustranným výrazným překrvením bulbů (obr. 1 a, b), lomná prostředí čirá, vpravo na očním pozadí je nález fyziologický, vlevo exsudativní odchlípení sítnice v obou nazálních kvadrantech (obr. 2); nálezu odpovídá i ultrazvukové vyšetření levého oka (obr. 3).

Stav hodnotíme jako oboustrannou těžkou skleritidu (přední a zadní) s exsudativním odchlípením sítnice levého oka. Z léčby doporučujeme: mydriatika, kortikosteroidy celkově i místně.

Kortikosteroidy však mohly být podány pouze lokálně, protože u pacienta byla plánována thorakotomie vlevo. Ta byla provedena 1. 3. 2005 s vynětím ložiska 2x1x7cm, společně s uzlinou. Histologicky se prokázal nekroticko – inflamatorní proces převážně cílený angiocentricky, s rekrudescencí nekrotizovaných a zjizvených okrcích. V blízkosti nekrotizovaných jsou přítomny nepříliš početné mnohjaderné buňky. Afekce je hodnocena jako Wegenerova granulomatóza. S tímto závěrem koreluje i výrazná pozitivita cytoplazmatického typu protilátek proti proteináze 3 (typ c- ANCA) (220), z laboratorních nálezů je FW: 80/90, erytrocyturie, clearance kreatininu 1,16. Jedná se o vs. postižení ledvin, bez histologické verifikace.

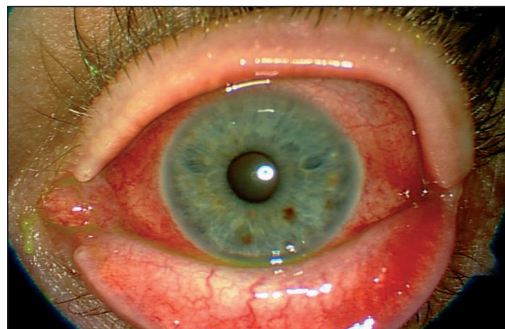
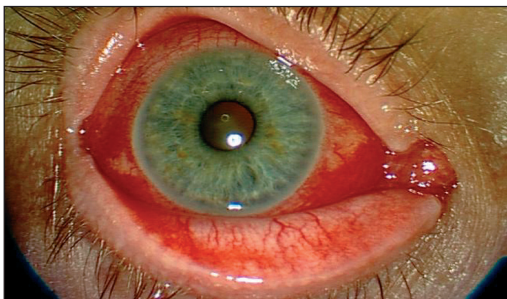
Pacienta vidíme s odstupem 10 dnů po překladech z chirurgické kliniky na plicní kliniku. Obraz těžké oboustranné skleritidy zůstává, pacient je schvácen pro výraznou bolest očí, která se zvyšuje při pohybu očí.

V: OPL: 6/6, oboustranný pokles víček, mohutná smíšená injekce bulbů s bolestmi při pohybu, fotofobie, oboustranně jsou zadní synechie (které se daří zpřetrhat opakovaným rozkapáním kombinací mydriatik) a po uvolnění zadních synechií na fundu tentokrát pravého oka vidíme exsudativní odchlípení sítnice v obou temporálních a horním nasálním kvadrantu (obr. 4); rovněž MRI provedená ve stejné době prokazuje zánětlivé ložisko v pravém oku s exsudativním odchlípením sítnice (obr. 5), vlevo je sítnice přiložena a po předchozím exsudativním odchlípení sítnice zůstávají pouze pigmentové demarkační linie (obr. 6), skléra na zadním pólu je výrazně ztlustlá (2,56 mm).

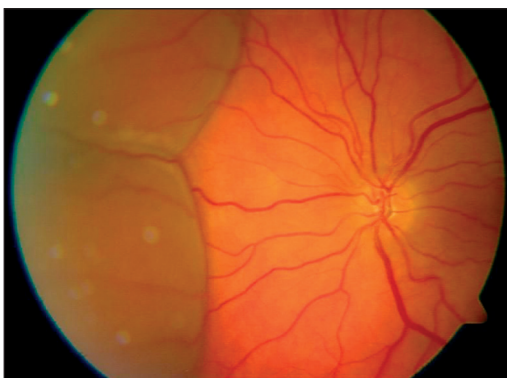Vzhledem k závažnému očnímu nálezu doporučujeme okamžitou léčbu celkově podanými kortikosteroidy s imunosupresivní léčbou. Téhož dne byla zahájena léčba sériemi velkých pulsů kortikosteroidů (5x1000 mg Solumedrol v F1/1 500 ml i.v. během 5 dnů) za standardních podmínek, dále léčba pokračuje v perorální kortikoterapii dávkou 32 mg Medrolu. Po ukončení pulsů terapie kortikosteroidů byla zahájena léčba pulsů Cyklofosfamidu 500 mg i.v. F1/1 500 s denní hydratací 3 l tekutin.

Už po první pulsni dávce kortikosteroidů (tzn. 2. den) se subjektivní i objektivní nález jak na předním očním segmentu, tak i na očním pozadí dramaticky změnil. Na předním očním segmentu (obr. 7 a, b) zůstávají jen lehce rozšířené episklerální cévy, sítnice se během dalšího dne přiložila, po exsudativním odchlípení jsou patrné pigmentové demarkační linie oboustranně (obr. 8 a, b), pouze skléra zůstává výrazně zesílená (UZ skléry na zadním očním pólu: OP: 3,37 mm, OL: 2,56 mm). V současné době (září 2005) je pacient prakticky bez očních obtíží.

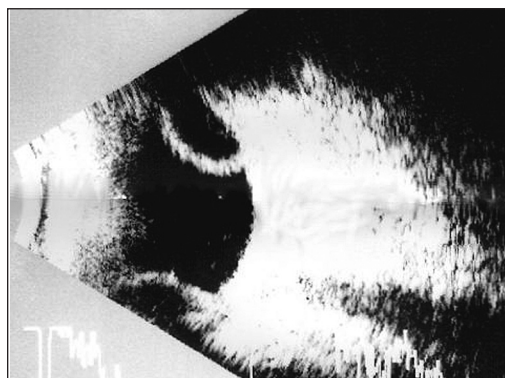
V: OPL: 6/6; bulby se ztenčenou sklérou na předním očním segmentu, počínající kalení čočky v zadním subkapsulárním prostoru (kortizonová katarakta), na očním pozadí je nález stabilizován v podobě pigmentových demarkačních linií. Celkový stav je komplikován zhoršením bronchoskopického nálezu s podezřením na plicní mykobakteriózu, proto je v současné době přerušena pulsni léčba Solumedrolem a Cyklofosfamidem a pacient léčen imunopresí Medrol 32 mg, Cotrimaxazol 960 mg.



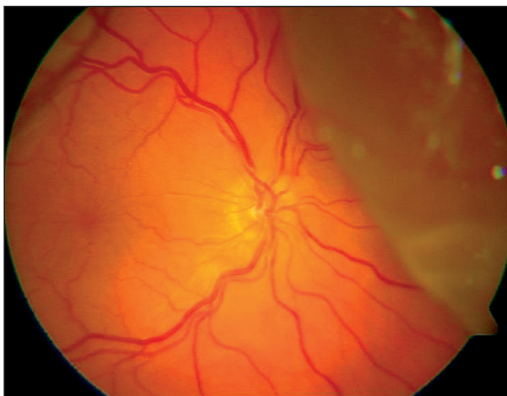
Obr. 1 a, b. Zevní oční segment pravého a levého oka před zahájením léčby



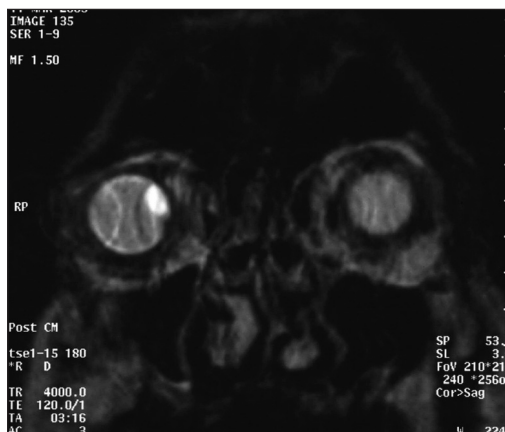
Obr. 2: Exsudativní odchlípení sítnice v obou nazálních kvadrantech levého oka



Obr. 3. UZ B-scan levého oka



Obr. 4. Exsudativní odchlípení sítnice pravého oka

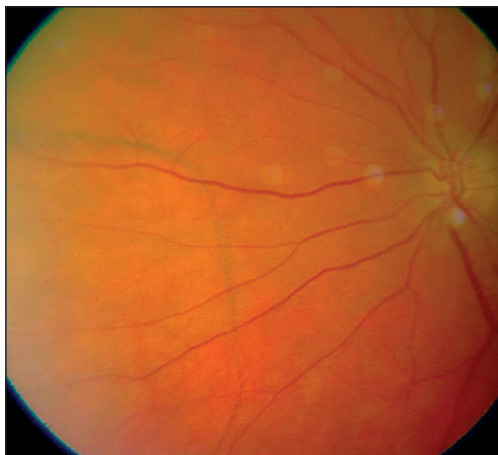

Obr. 5. MRI očnic prokazující zánětlivé změny v pravém bulbu

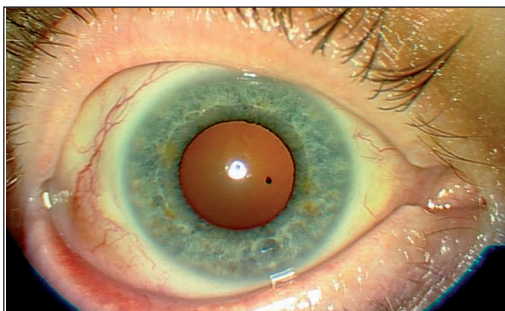
Nemocný je ve sledování Plicní kliniky v Hradci Králové k monitorování aktivity onemocnění a vzhledem k možným komplikacím v důsledku léčby.

## DISKUSE

Klinický obraz WG je značně variabilní a koresponduje s onemocněním orgánů. Na jedné straně může být WG dlouho „benigní“ s izolovanými projevy nasální obstrukce a epistaxe, u jiných pacientů může být první manifestací choroby respirační a renální selhávání s akutním ohrožením života nemocného. Mezi těmito extrémny existuje mnoho rozmanitých možností klinické prezentace WG. Změny v ORL oblasti (E) jsou patrné u 72 % nemocných a zahrnují granulomatózní zánětlivé postižení v ob-

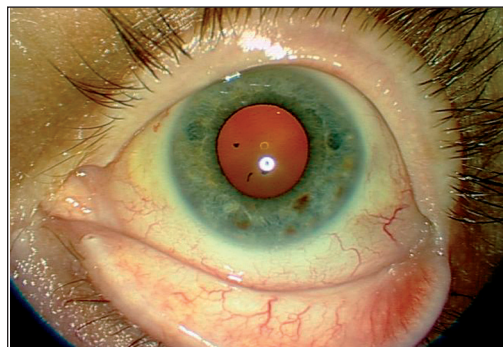


Obr. 6. Pigmentové demarkační linie na sítnici levého oka nazálně

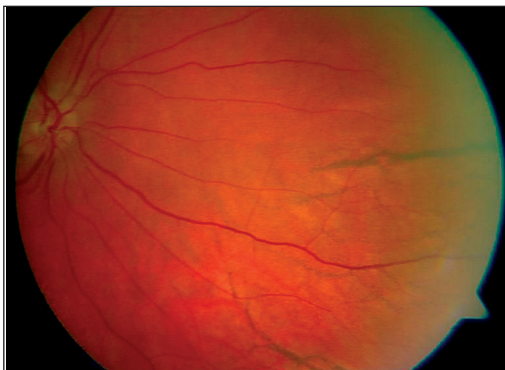


Obr. 7a.

Zevní oční segment obou očí s lehce rozšířenými episklerálními cévami (po léčbě)

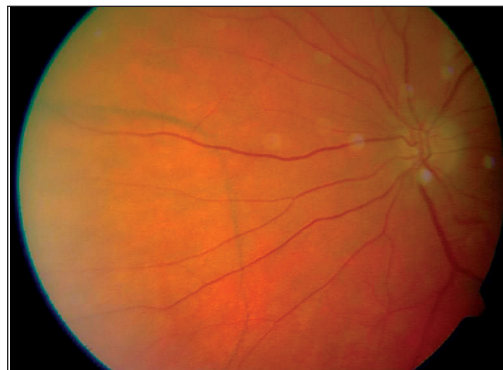


Obr. 7b.



Obr. 8a.

Pigmentové demarkační linie na sítnici oboustranně (po léčbě)



Obr. 8b.

lasti nosu, vedlejších nosních dutin, Eustachovy trubice, středního ucha, laryngu či mastoidální části skeletu. Nejběžnějším projevem je nasální obstrukce s chronickou přítomností krust na sliznici, dále sedlovitý nos při destrukci nosní chrupavky či nedoslýchavost. Také plicní onemocnění (L) se vyskytuje v 72 % případů. Kromě těžkých projevů s postižením plicních kapilár s difúzní alveolární hemoragií (5–15 %) či často přítomných mnohočetných plicních nodulací s rozpady se můžeme setkat i se změnami trachey a bronchů (se stenózou až obturací při granulomatózním zánětu nebo následném jizvení) [11]. Renální typ WG se vyskytuje u 57 % nemocných a vyvíjí se různě rychle směrem od asymptomatických změn s nevýrazným močovým nálezem až k renálnímu selhání (u limitovaných forem renální projevy však zcela chybí). Mezi další zasažené orgány (asi u 1/3 pacientů) patří zejména nervový systém, kůže a oči. Postižení mimo dýchací cesty je velmi často spojeno s výskytem systémové vaskulitidy a renálních změn. Nejtypičtější neurologické projevy probíhají pod obrazem mononeuritis multiplex nebo jako izolované změny kraniálních nervů (II., VI., VII.). Kožní léze nalézáme jako tzv. leukocytoklastickou vaskulitidu, extravaskulární kožní granulomy či pyoderma gangrenosum [3]. Výskyt očních projevů při WG je v literatuře udáván mezi 30–70 %. Dalšími oblastmi (méně často než výše uvedené orgánové lokality) postiženými při WG jsou klouby, slinné žlázy, prostata, rektum [2, 11].

Haynes a spol. [5] udávají, že oční projevy u WG jsou přítomny v 28–58 %, především pod obrazem těžké konjunktivitidy, skleritidy, korneálních ulcerací, uveitidy, retinální vaskulitidy, neuropatie optického nervu, přítomností granulomatózní zánětlivé tkáně v orbitě s rozvojem exoftalmu, postižením slzné žlázy a zasažením extraokulárních svalů. Změny v očnici a oku jsou nespecifické, při postižení v zadním očním segmentu je diferenciativně diagnosticky nutné myslet na nitrooční nádor [1]. Onemocnění je bez léčby do dvou let smrtelné.

Klinická studie [9] týkající se oční problematiky WG u 13 pacientů ukazuje, že mezi hlavní příznaky patří protruze bulbu (7/13) spojená s destruktivními orbitálními zánětlivými masami, zhoršené vidění (7/13), bolest oka (9/13). Oboustranná skleritida se vyskytla u 6/13 pacientů v podobě nodulární skleritidy s nekrózou a u 6 pacientů s typickými bělavými subepiteliálními a stromálními rohovkovými infiltráty a čirou rohovkou při limbu.

Konjunktivitida, či episkleritida jsou výsledkem zánětu malých cév a jsou běžným nálezem oční formy WG [1], naproti tomu obraz zadní skleritidy je uváděn zřídka [7]. Bývá spojen s uveitidou, odchlípením sítnice a choroidey ev. následným obrazem nekrotizující skleritidy a panoftalmie.

Perry a spol. [9] zjistili, že oční prodromální fáze obvykle trvá 2 měsíce a pak se následně během 1 týdne změní a projeví se zvýšenou bolestí očí se zánětlivými projevy. Tento stav zaznamenal u 7/13 pacientů (10 očí); aktivitu onemocnění, která se projevuje rapidní akcelerací příznaků po relativně benigní subakutní fázi zjistil u 9/13 pacientů [9].

Naše práce ukazuje na neobvyklý oční projev u WG. Postižení předního očního segmentu při WG je velmi časté, především v podobě vaskulitidy spojivkových cév a proto tento klinický obraz by měl oftalmologa vždy upozornit na možnou přítomnost systémové choroby [10]. Výskyt projevů na sklěře se udává v 16 %, záněty zadní části skléry jsou naopak vzácné, z celkového počtu skleritid pouze ve 2 %. Rovněž odezva zadní skleritidy, projevující se exsudativním odchlípením sítnice, je velmi vzácná [1].

Oční postižení může být s Wegenerovou granulomatózou nebo bez celkové manifestace této choroby. Může představovat první známky WG. Znalost různých příznaků pomůže při diagnóze, která je bez léčby potencionálně letálním onemocněním [4]. Harper a spol. [4] prokázali ve svém souboru oční změny v 58 %, kdy skupinu 47

pacientů rozdělili podle příznaků. 57,4 % mělo celkové příznaky a v průběhu onemocnění se připojilo oční postižení, u 6,3 % pacientů byly oční příznaky prvními projevy onemocnění a v 6,3 % se vyskytly oční projevy zároveň s celkovými příznaky, ale ve 30 % zaznamenali na počátku onemocnění pouze oční léze bez celkových příznaků.

Z laboratorních výsledků je vždy zvýšena FW, (u našeho pacienta 80/90), dále jsou zvýšeny imunokomplexy a c-reaktivní protein ANCA (220). Je to specifická metoda, která svědčí pro WG. Titr těchto protilátek se mění s aktivitou choroby, jak upozorňuje Říhová [10] a jak jsme mohli v našem případě zaznamenat my. Histologické vyšetření definitivně potvrdí diagnózu, nicméně negativní výsledek diagnózu nevyloučí.

Diagnostická kritéria zahrnují přítomnost hematurie, abnormální rentgenový snímek nebo CT skeny hrudníku, ústní či nosní granulace a ulcerace, histologický průkaz plicního nebo ORL granulomatózního zánětu nebo výše uvedeného typu glomerulonefritidy a dále laboratorní nález přítomnosti autoprotilátek proti cytoplazmě neutrofilů c - ANCA.

Diagnóza WG se tedy opírá o klinický obraz, histologické vyšetření postižené tkáně a přítomnost c - ANCA.

Existuje několik léčebných schémat pro WG. U limitovaných forem (L, E, EL) můžeme začínat trimetoprim/sulfametoxazolem 2krát denně a pokud po 2–8 týdnech nebude patrné klinické zlepšení, přidáváme ještě kortikosteroidy (v dávce 40 až 60 mg/den). Pokud i tato léčba selhává, přecházíme na perorální Cyklofosfamid v dávce 2 mg/kg/den. Závažnější formy spojované s vaskulitidou a postižením ledvin jsou od počátku léčeny perorálním prednisonem (60–80 mg denně) s následným přidáním (po 7 dnech) p.o. cyklofosfamidu (2 mg/kg/den). U těžkého renálního selhávání event. s difúzní alveolární hemoragií podáváme intravenózně pulsy methylprednisolonu nebo cyklofosfamidu, event. polyvalentní imunoglobuliny. Pro postižení nosní chrupavky, středního ucha, skléry či bronchů pak existují speciální léčebné postupy.

Pouze lokální léčba kortikosteroidy při těžké skleritidě nezklidní příznaky onemocnění, teprve celková léčba imunosupresivy okamžitě vedla u našeho pacienta ke zklidnění stavu. Kombinace imunosupresivní léčby je dnes metodou volby. Pokud není celková léčba kortikosteroidy nasazena okamžitě, může být příčinou rozpadu skléry se ztrátou oka [6].

V důsledku imunosupresivní léčby však mohou nastat komplikace celkového stavu jak jsme je mohli zaznamenat i u našeho pacienta.

I přes zjevné pokroky v léčbě WG (během posledních 20 let) je prognóza pacientů velmi vážná. Závisí na včasné diagnóze a správné léčbě; v prvním roce na renálním a v pozdější době na pulmonálním stupni postižení a na reakci těchto orgánů na výše zmíněnou imunosupresivní léčbu. Jednoroční přežití je okolo 90 %, dvouleté pak 87 % a osmileté 80 % nemocných [3]. K recidivě nebo jiným příznakům zpravidla dochází při snížení dávek léků nebo po ukončení léčby [10].

Oční postižení se může objevit samostatně nebo souběžně se systémovou manifestací WG, může ale představovat i první známku WG. Dobrá znalost různých očních projevů přispěje ke včasné diagnóze onemocnění, které je potencionálně letálním onemocněním [4].

---

## ZÁVĚR

---

Prognóza onemocnění je v závislosti na stadiu onemocnění, včasné diagnóze a léčbě. Oční prognóza a výsledný vizus jsou závislé vždy na tíži očního postižení.

---

Pouze místní léčba je neúčinná, sami jsme zaznamenali dramatický ústup obtíží už po první pulsní dávce kortikosteroidů.

---

## LITERATURA

---

1. **Arnavaz, A. B., Freissler, K., Lang, G. E.:** Skleritis posterior bei Morbus Wegener. *Ophthalmologie*, 94, 1997: 595–599.
2. **Cordier, J. F.:** Alveolar hemorrhage in Pulmonary Diseases. McGraw-Hill. 1999: 253-257
3. **DeRemee, R. A.:** Pulmonary vasculitis in Pulmonary Diseases and Disorders. McGraw-Hill. 1998: 1357–1366
4. **Harper, S. L., Letko, E., Samson, C. M. et al.:** Wegener's granulomatosis: the relationship between ocular and systemic disease. *J. Rheumatol.*, 28, 2001: 1025–1032
5. **Haynes, B. F., Fishaman, M. L., Fauci, A. S. et al.:** The ocular manifestation of Wegener's granulomatosis. Fifteen years experience and review of the literature. *Am. J. Med.*, 63, 1977: 131–141
6. **Jolly, S. S., Brownstein, S., Jordan, D. R. et al.:** Scleritis in a patient with limited Wegener's granulomatosis and Takayasu's arteriitis. *Can. J. Ophthalmol.*, 30, 1995: 371–373
7. **Marcus, D. M., Frederick, A. R., Raizman, M. B. et al.:** Choroidal and retinal detachment in anti-neutrophil cytoplasm antibody-positive scleritis. *Am. J. Ophthalmol.*, 119, 1995: 517–519.
8. **Parelhoff, E. S., Chavis, R. M., Friendly, D. S.:** Wegener's granulomatosis presenting as orbital pseudotumor children. *J. Pediatr. Ophthalmol. Strabismus*, 1985: 100–104.
9. **Perry, S. R., Rootman, J., White, V. A.:** The clinical and pathologic constellation of Wegener granulomatosis of the orbit. *Ophthalmology*, 1997: 683–694.
10. **Říhová, E., Havlíková, M., Michalová, K., et al.:** Diagnóza a léčba Wegenerovy granulomatózy na podkladě očních změn. *Čes. a slov. Oftal.*, 53, 1997: 223–228.
11. **Schwarz, M.:** Pulmonary Vasculitis and Hemorrhage in Clinical Respiratory Medicine. Mosby. 2004: 669–677.

*Doc. MUDr. D. Hejmanová, CSc.  
Oční klinika LF UK  
500 05 Hradec Králové*

---

## RISUS OPHTHALMOLOGICUS

---

### **Primárka Francová označila Angličany již při prvním setkání za suché patrony**

Kladenská primárka MUDr. Blažena Francová (1911–1973) jela kdysi na pozvání navštívit svou kolegyni ze studií, také oční lékařku, která žila a pracovala již mnoho let v Anglii. Když v Londýně přestoupila do jiného rychlíku, otevřela dveře kupé, u okna sedícího pána, který četl noviny slušně pozdravila a dovolila se, zda smí přisednout. Když potom plna hrdosti nad svou angličtinou vykládala v rodině kolegyně, že jedinou vzájemnou konverzací za celou další společnou jízdu bylo jen počáteční souhlasné zabručení onoho pána za novinami na její slušný dotaz, zděsila se kolegyně: „Jak sis mohla dovolit obtěžovat ho otázkou, když četl noviny!“ To už bylo pro pani primárku přespříliš. Ráda tuto historku vyprávěla s dodatkem, jací že jsou ti Angličani suchaři a česká kolegyně se jich ještě zastává.

*Dol.*