

Syndrom suchého oka u nemocných se spojivkovými konkrémenty

Haicl P., Janková H., Jirsová K.¹

Oční klinika VFN s 1. LF UK, Praha,
přednosta doc. MUDr. B. Kalvodová, CSc.

¹Oční tkáňová banka a laboratoř Oční kliniky VFN,
vedoucí Mgr. K. Jirsová, PhD.

Souhrn

Cíl: Zjistit možný vztah mezi přítomností spojivkových konkrémentů a poruchou stability slzného filmu.

Soubor a metodika: Soubor byl tvořen 50 asymptomatickými nemocnými s náhodně zjištěnými spojivkovými konkrémenty, kteří se dostavili na všeobecnou ambulanci Oční kliniky VFN s převážně refrakčními obtížemi. Věk souboru se pohyboval mezi 24 až 69 lety (Ø 44,1 let). U 35 nemocných (skupina A) byly přítomny jen spojivkové konkrémenty, u zbývajících 15 (skupina B) spolu s konkrémenty byla zjištěna i dysfunkce Meibomských žlázek. Bylo provedeno kompletní oční vyšetření včetně podrobné analýzy tarzálních spojivek i spojivek firmixů. Schirmerův test I, BUT a barvení Bengálskou červení. U 5 nemocných byl využit MFT – mucin ferning test („kapradinový“ test).

Výsledky: Pokročilý až těžký deficit slz (< 10 sekund/5 min) byl zjištěn u 42,8 % nemocných skupiny A a 46,6 % nemocných skupiny B. BUT byl zkrácen nebo výrazně zkrácen (< 10 sekund) u 51,4 % nemocných skupiny A a 60 % nemocných skupiny B. Patologické barvení Bengálskou červení nebylo zaznamenáno ani u jednoho nemocného. MFT byl normální u všech 5 vyšetřovaných jedinců (klasifikace I a II).

Závěr: U nemocných se spojivkovými konkrémenty dochází k poruše slzného filmu (snížené hodnoty Schirmerova testu a BUT). Doba potřebná k roztržení slzného filmu (BUT) je překvapivě nižší u mladších jedinců (do 45 let), a to i u nemocných bez dysfunkce Meibomských žlázek. U starších nemocných (nad 45 let) se více projevuje defekt vodné složky. Jedince se spojivkovými konkrémenty je možno zařadit mezi potenciálně postižené syndromem suchého oka.

Klíčová slova: spojivkové konkrémenty, suché oko, Schirmerův test, BUT, Bengálská červeně, MFT

Summary

Dry Eye Syndrome in Patients with Conjunctival Concretions

Purpose: To establish the possible correlation between the presence of conjunctival concretions and the instability of the tear film.

Methods: The group consisted of 50 asymptomatic patients with accidentally detected conjunctival concretions, presented mostly for refractive errors at the outpatient department of the Department of Ophthalmology, School of Medicine Hospital, Prague, Czech Republic. The age of the patients ranged

24–69 years, mean 44.1 years. In 35 patients (group A) were present the conjunctival concretions only, in the remaining 15 patients (group B), together with the concretions, the Meibomian glands dysfunction was also discovered. The complete eye examination was performed, including detailed analysis of tarsal conjunctiva and fornices, Schirmer's test I, the tear film break-up time (BUT) and rose bengal staining. In five patients, the mucin ferning test (MFT) was also performed.

Results: Advanced to severe tear deficiency was detected in 42.8 % of patients of the group A, and in 46.6 % of patients in the group B respectively. BUT was shorter or extremely shorter (< 10 sec) in 51.4 % of patients in the group A and in 60 % of patients in the group B. The pathological staining with bengal rose was not detected even in a single patient. MFT was normal in all 5 examined patients (classification I and II).

Conclusion: In patients with conjunctival concretions, the tear film deficiency may be present (decreased values of the Schirmer's test and BUT). The tear film break-up time (BUT) is surprisingly shorter in younger patients (younger than 45 years of age), in patients with and also without Meibomian glands dysfunction as well. In older patients (over 45 years of age), the defect of the aqueous layer is more pronounced. Patients with conjunctival concretions are potentially affected with the dry eye syndrome.

Key words: conjunctival concretions, dry eye, Schirmer's test, the tear film break-up time (BUT), bengal rose staining, mucine fehrning test (MFT)

Čes. a slov. Oftal., 62, 2006, No. 6, p. 415–422

ÚVOD

Spojivkové konkrementy představují spolu s pinguekulou jednu z nejčastějších forem degenerace spojivky.

Přestože jim v minulosti nebyla věnována příliš velká pozornost, vzhledem k návaznosti onemocnění na častý výskyt dysfunkce Meibomských žláz a chronické meibomitidy a vzhledem k poměrně vysoké prevalenci onemocnění v populaci, stoupá jejich význam v diagnostice a terapii chorob předního segmentu oka.

Spojivkové konkrementy jsou výsledkem mucinózní sekrece z transformovaných spojivkových žláz smíšené s degenerativními produkty epiteliálních buněk. Proto jsme se rozhodli provést studii zabývající se možným vztahem mezi přítomností spojivkových konkrementů a poruchou stability slzného filmu na souboru bezpříznakových nemocných se spojivkovými konkrementy navštěvujících všeobecnou ambulanci Oční kliniky VFN a 1. LF UK v Praze.

SOUBOR A METODIKA

Soubor byl tvořen 50 nemocnými, 30 muži a 20 ženami (tab. 1), kteří navštívili všeobecnou ambulanci Oční kliniky s převážně refrakčními obtížemi. Podmínkou zařazení do souboru byl asymptomatický výskyt spojivkových konkrementů bez přítomnosti akutně či chronicky probíhajícího onemocnění předního segmentu oka.

Výjimku tvořil pouze současný nález dysfunkce Meibomských žláz či chronické meibomitidy.

Soubor byl rozdělen na 2 skupiny, A a B. Skupinu A tvořilo 35 nemocných s konkrémenty bez přítomnosti dysfunkce Meibomských žlázek, skupinu B 15 nemocných s konkrémenty a s dysfunkcí Meibomských žlázek.

Tab. 1. Soubor nemocných

Počet nemocných	50	
Pohlaví	muži	30
	ženy	20
Věk	24-69 let (Ø 44,2 let)	
Skupina A	35	(nemocní s konkrémenty bez přítomnosti dysfunkce Meibomských žláz)
Skupina B	15	(nemocní s konkrémenty a s dysfunkcí Meibomských žláz)

Bylo provedeno kompletní oční vyšetření s podrobnou analýzou předního segmentu obou očí, Schirmerův test I, stanovení BUT, barvení Bengálskou červení a u 5 nemocných „kapradinový“ test – mucin ferning test (MFT). Hodnoceny byly výsledky výše uvedených testů. Schirmerův test I v klasickém provedení, BUT průměrem ze tří po sobě jdoucích vyšetření, barvení Bengálskou červení hodnocené dle van Bijstervelda a MFT dle Rolanda.

VÝSLEDKY

Pokročilý až těžký deficit slz prokázáný Schirmerovým testem I (< 10 mm/5min.) byl zjištěn u 15 nemocných (42,8 %) skupiny A a u 7 nemocných (46,6 %) skupiny B (tab. 2).

Tab. 2. Schirmerův test I

Navlhčení (mm)	≤ 5 mm	5-10 mm	10-15 mm	≥15 mm
Skupina A				
Počet nemocných	5	10	8	12
Skupina B				
Počet nemocných	2	5	5	3

ve skupině nad 45 let již 12, tj. 48 % (tab. 3).

BUT byl zkrácen nebo výrazně zkrácen (< 10 sekund) u 18 nemocných (51,4 %) skupiny A a u 9 nemocných (60 %) skupiny B (tab. 4).

Tab. 3. Schirmerův test I

Navlhčení (mm)	≤ 5 mm	5-10 mm	10-15 mm	≥15 mm
Nemocní do 45 let				
Počet nemocných	4	4	8	9
Nemocní nad 45 let				
Počet nemocných	3	9	7	6

Tab. 4. BUT

Čas (s)	< 5 s	5-10 s	>10 s
Skupina A			
Počet nemocných	7	11	17
Skupina B			
Počet nemocných	4	5	6

Ve věkovém rozmezí do 45 let vykazovalo kratší BUT (< 10 sekund) 18 nemocných (72 %) na rozdíl od skupiny nad 45 let, kde doba potřebná k roztržení slzného filmu do 10 sekund byla zachycena u 10 nemocných (40 %) (tab. 5).

Patologické barvení Bengálskou červení nebylo zaznamenáno ani u jednoho nemocného z celého souboru vyšetřovaných se spojivkovými konkrémenty (tab. 6).

Tab. 5. BUT

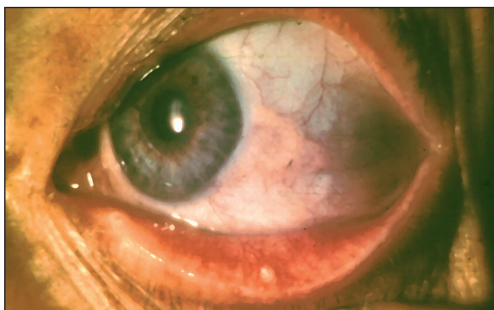
Čas (s)	< 5 s	5-10 s	>10 s
Nemocní do 45 let			
Počet nemocných	8	10	7
Nemocní nad 45 let			
Počet nemocných	2	8	15

Tab. 6. Vitální barvení bengálskou červení

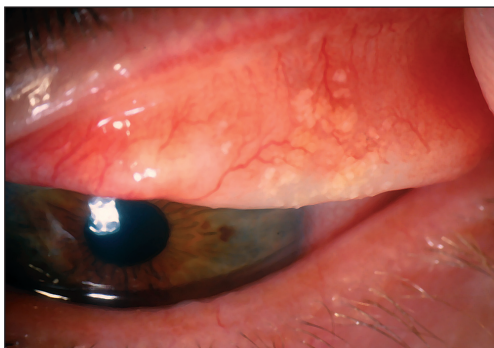
Hodnocení (body)	0-3 body	více než 3 body
Skupina A		
Počet nemocných	35	0
Skupina B		
Počet nemocných	15	0

MFT (mucin ferning test) byl normální u všech 5 vyšetřovaných jedinců (klasifikace I a II).

DISKUSE



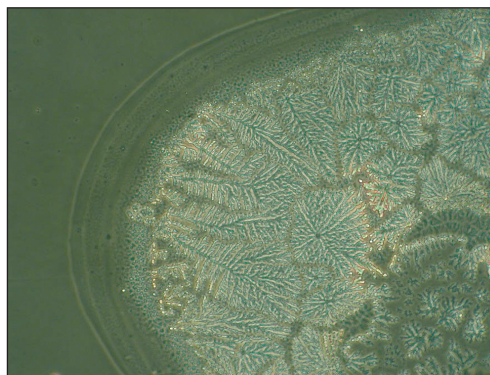
Obr. 1. Konkrémenty spojivky v dolní tarzální spojivce a pinguekula bulbární spojivky



Obr. 2. Splývající (konfluentní) konkrémenty ve spojivce horního tarzu

Spojivkové konkrémenty představují spolu s pinguekulou jednu z nejčastějších forem degenerace spojivky (obr. 1).

Makroskopicky vytvářejí žlutavá či žlutobělavá zrna ve víčkové spojivce nebo ve fornixu. Jsou tvrdá či gelatinózní s povrchním nebo hlubokým uložením, jednotlivá nebo splývající (obr. 2). Většinou jsou asymptomatická (4, 12, 13). Při průniku na povrch způsobují erozi spojivky s následným pocitem cizího tělíska. Symptomatické konkrémenty jsou odstraňovány



Obr. 3. MFT („kapradinový test“), klasifikace II, zvětšení 200krát

po instalační anestetik jehlou a expresí s následnou krátkodobou aplikací antibiotických kapek.

Prevalence spojivkových konkrementů se v populaci pohybuje mezi 25 % až 42 % (2, 4, 13) a jejich výskyt se přesunuje i do výrazně nižších věkových skupin (4, 13). Byla nalezena i poměrně častá koincidence spojivkových konkrementů s dysfunkcí Meibomských žláz či s chronickou meibomitidou (2, 4).

Spojivkové konkrementy jsou dle Changa a spol. (8) většinou složeny z mucinózní sekrece z transformovaných spojivkových žláz smíšené s degenerativními produkty epiteliálních buněk. Vykazují silnou pozitivitu pro barvení na neutrální mukopolysacharidy a mucikarmín (8, 10).

Vzhledem k výše uvedeným skutečnostem jsme si v naší studii stanovili pracovní hypotézu s předpokladem možné poruchy slzného filmu u nemocných se spojivkovými konkrementy, s největší pravděpodobností v mukózní vrstvě. Touto problematikou se zatím v domácí i zahraniční literatuře nikdo nezabýval.

Syndrom suchého oka patří mezi nejčastější oční onemocnění, trpí jím každý pátý až šestý pacient přicházející do oční ordinace (5, 18). Je charakterizován očními symptomy a změnou očního povrchu, které jsou vyvolány nestabilitou slzného filmu nebo jeho hyperosmolaritou (18).

Schéma složení slzného filmu ve formě tří oddělených vrstev, povrchní lipidové, střední vodné a vnitřní mukózní navržené Wolfem (28) je nahrazováno dělením jen do dvou vrstev (9, 20). Muciny se mohou vyskytovat v celé tloušťce slzného filmu, kde vytvářejí gradient. Pravá vodná vrstva není přítomna.

Příčiny nestability slzného filmu jsou rozmanité. Nejčastěji nacházíme sníženou sekreci slz (mucinů, lipidů i vodné složky) odpovídajícími žlázami, patologické změny epitelu rohovky a poruchy polohy a postavení víček vzhledem k bulbu. Negativní roli rovněž sehrávají stavy a situace podporující zvýšené odpařování slz. Na vzniku syndromu se podílí i věk nemocných, se vzrůstajícím věkem klesá sekrece slz (1, 14, 18) v přímém vztahu k hormonálním změnám, včetně změn v klimakteriu. Rovněž některé celkově podávané léky mohou přispět sníženou sekrecí slz k výše uvedeným změnám. Toxicita konzervačních látek v očních kapkách může rovněž podpořit vznik onemocnění (14, 18).

Z klinických testů, které jsou běžně dostupné k vyšetřování nemocných se syndromem suchého oka jsme použili Schirmerův test I, BUT (čas roztržení slzného filmu), barvení Bengálskou červení a MFT („kapradinový“ test).

Schirmerův test je nejstarším dostupným klinickým testem pro nemocné se suchým okem (11, 23). Výsledky testu nám mohou přiblížit stav vodné vrstvy slzného filmu. Stanovuje se jím množství sekrece slz pomocí vlhčení definovaného filtračního papírku, který se vkládá do temporální části spojivkového vaku dolního víčka. Vyhodnocení se provádí po 5 minutách, navlhčení nad 15 mm znamená normální stav, 10–15 mm deficit slz a pod 10 mm suché oko. Schirmerův test I bez použití anestetika stanovuje bazální, ale zčásti i reflexní sekreci slz. I přes limitovanou citlivost je stále spolu s Schirmerovým testem II běžně využíván (7, 11, 26). Prause a spol. (19) u 5 zdravých dobrovolníků a 32 nemocných se Sjögrenovým syndromem zjistili při měření Schirmerova testu I dosti přesný vztah mezi délkou navlhčení detekčního papírku a váhou slz absorbovaných v něm. Schirmerův test považují za jednoduchou a dobře použitelnou metodu k určení diagnózy suchého oka. Naproti tomu Nichols a spol. (15) udávají zhoršenou opakovatelnost testu s lepšími a přesnějšími výsledky u nemocných s více rozvinutým syndromem suchého oka.

BUT (break-up-time) ukazuje stabilitu slzného filmu a přibližuje stav její lipidové a mukózní vrstvy. Po aplikaci jedné kapky fluoresceinu do spojivkového vaku

s mrknutím zamezíme dalšímu mrknutí. Vyšetřením na štěrbinové lampě pomocí kobaltového filtru při zvětšení 16krát a šíři štěrbin 2–3 mm (11, 27) stanovujeme čas vzniku tmavých skvrn s slzném filmu, rozpad slzného filmu. Normální jsou hodnoty nad 10 sekund, pod 10 sekund považujeme stav za suché oko. Provádíme 3 měření a stanovujeme průměrnou hodnotu. Toto vyšetření vykazuje někdy i značný rozptyl hodnot u jedince i mezi různými osobami (27). Výsledky Vanleeye a spol. (27) potvrzují hypotézu, že BUT není u vyšetřovaného, zvláště zdravého, přísně reprodukovatelným fenoménem. Jsou často nalézány variace 20 sekund i více (27). Obtížnost hodnocení BUT spočívá i v možné rozdílné koncentraci použitého fluoresceinu, hodnocení „suchých skvrn“ apod. (27). Přesnější metodou je pak neinvazivní break-up-time (NIBUT), bez použití barviva. Jedná se o test, který je založen na pozorování interference vzorků lipidové vrstvy pomocí slzoskopu /3, 11). Fukuda a Wang (3) se domnívají, že pro stanovení diagnózy suchého oka je nutná kombinace více klinických testů. Upřednostňují NIBUT se stanovením koncentrace laktoferinu, albuminu a hlavně fibronektinu v slzách.

Barvením Bengálskou červení se prokazují mrtvé, poškozené a degenerované epiteliální buňky rohovky a spojivky (7, 16). Barvivo se aplikuje jednou kapkou do spojivkového vaku, po několika mrknutích se prování vyhodnocení nálezu. Používáme interpretaci dle van Bijstervelda (26), kde je zkoumaná oblast rozdělena na 3 pole, nazální spojivku, rohovku a temporální spojivku a hodnocena pomocí stupnice 0–3 bodů. 0–3 jsou normální nález, 4–9 bodů je považováno za suché oko. Van Bijsterveld u této metody udává diagnostickou chybu kolem 5 % (26). Na rozdíl od Schirmerova a lysozymového testu nebyl u barvení Bengálskou červení zjištěn věkový efekt (26). Nichols a spol. (15) potvrzují dobrou opakovatelnost této metody.

MFT-mucin ferning test („kapradinový“ test) pomáhá při určování nedostatku mucinu (11). Pomocí mikropipety odebereme malé množství slz, které přeneseme na podložní sklíčko a nechám zaschnout. Během vysychání dochází ke krystalizaci. Její charakter závisí na vztahu mezi proteinovým složením slzného filmu a jeho osmolaritou. Krystalizaci (obraz kapradiny) vyhodnocujeme mikroskopicky při zvětšení 40krát až 100krát. Klasifikaci I–IV, kde stupeň I a II představuje normální stav a III a IV (nepravidelné kapradinové útvary až zcela chybějící) zavedl Rolando (22) a o stupeň V modifikoval Rieger.

Analógii výše uvedené metody lze spatřit v krystalizaci vaginálního sekretu zjištěné Papanicolauem v roce 1946, kde je tento jev popisován jako mucinem podmíněná krystalizace do tvaru kapradiny (cit. dle 6, 7, 22). Ještě před Rolandem prováděli ferning test Tabara a Okumoto (24), kteří odebírali stěry špátli a hodnotili, zda dochází či nedochází ke krystalizaci, nezavedli ještě klasifikaci.

Kvantitativní ferning test uvedl do praxe Norn (17). Puderbach a Stolze (21) dokázali, že se vzrůstajícím věkem nemocných se objevují signifikantně častěji vyšší klasifikační stupně (III a IV). Byla jimi rovněž nalezena korelace mezi nízkými hodnotami Schirmerova testu, špatnou krystalizací u ferning testu a krátkým časem roztržení slzného filmu. Naopak korelace nebyla zjištěna mezi MFT a vzorky slzných proteinů. Autoři (21) prokázali, že se vzrůstajícím věkem klesá koncentrace specifického prealbuminu a lysozymu v slzách proti laktoferinu.

Horwath a spol. (6) sledovali efekt teploty a vlhkosti v místnosti na zpracování vzorků metodou ferning testu. Zjistili, že optimální pro hodnocení testu dle Rolanda je teplota v rozmezí 20° až 26 °C a vlhkost ne větší než 50 %.

Vzhledem k tomu, že se adekvátní studií v domácích i zahraniční literatuře nikdo nezbyval, není možné srovnání s jinými prameny. Výsledky našeho pozorování ukazují poměrně vysoké procento nemocných s deficitem slz u obou skupin, zjištěné

Schirmerovým testem, 42,8 % u skupiny A a 46,6 % u skupiny B. Větší poškození je tedy prokázáno u nemocných s konkrémenty se současnou dysfunkcí Meibomských žláz. To rovněž potvrzují i výsledky BUT, který je zkrácen u 51,4 % nemocných skupiny A a 60 % nemocných skupiny B.

Zajímavé výsledky dostáváme při rozdělení nemocných dle věku. Nízké hodnoty Schirmerova testu nacházíme častěji u skupiny nemocných nad 45 let (48 %) oproti 32 % u mladších jedinců, což potvrzují nálezy dalších autorů i u zdravých osob (1, 14, 18, 26).

Naproti tomu překvapuje špatná stabilita slzného filmu, nízké hodnoty BUT u jedinců do 45 let věku, kde BUT pod 10 sekund vykazuje 72 % pacientů oproti 40 % nad 45 let věku. Tento jev si neumíme přesněji vysvětlit. Můžeme předpokládat pouze větší poruchu lipidové a eventuálně i mukózní vrstvy, a to i u nemocných bez dysfunkce Meibomských žláz. Na druhé straně je možno uvažovat i o menší spolehlivosti či reprodukovatelnosti této metody. Spolu s Todou a spol. (25) lze i zvážit jejich potvrzenou hypotézu o vztahu mezi nízkými hodnotami BUT a alergickou konjunktivitidou u mladších jedinců.

Negativní výsledky barvení Bengálskou červení ukazují na minimální poškození epiteliálních buněk spojivky a rohovky i při častých a relativně nízkých hodnotách Schirmerova testu a BUT.

Výsledky „kapradinového“ testu (MFT) na malém souboru nemocných, jen 5 jedinců, odpovídají nálezům při barvení Bengálskou červení, jsou normální (obr. 3). Byly však provedeny u nemocných s nízkými hodnotami Schirmerova testu, ale s normálními či hraničními hodnotami BUT. Lze pouze spekulovat, jakých výsledků bychom dosáhli u nemocných s velmi nízkými časy roztržení slzného filmu.

Pracovní hypotéza s předpokladem možné poruchy slzného filmu u nemocných se spojivkovými konkrémenty byla výše uvedenými výsledky z valné části potvrzena. Nelze však použitými metodami průkazně zjistit poruchu slzného filmu v mukózní vrstvě. K tomu je spíše určena technika impresní cytologie se stanovením kvality a hustoty pohárkových buněk, v menší míře i metoda určující osmolaritu či laktoferinový test.

ZÁVĚR

Bylo zjištěno, že u nemocných se spojivkovými konkrémenty dochází k poruše slzného filmu (snížené hodnoty Schirmerova testu a BUT). Doba potřebná k roztržení slzného filmu (BUT) je překvapivě nižší u mladších jedinců, a to i u nemocných bez dysfunkce Meibomských žlázek. Lze uvažovat o větší poruše lipidové nebo mukózní vrstvy či zdůvodnit nízké hodnoty BUT menší spolehlivostí a reprodukovatelností této metody. U starších nemocných (skupina nad 45 let) se více projevuje defekt vodné složky. Závěrem je tedy možno nemocné se spojivkovými konkrémenty zařadit mezi potenciálně postižené syndromem suchého oka se všemi důsledky z toho vyplývajícími.

LITERATURA

1. **Baudouin, C.:** The pathology of dry eye. *Surv. Ophthalmol.*, 45, suppl. 2, 2001:211–220.

2. **Bonnar, E., Bowling, S., Eustace, P. et al.:** A survey of blepharitis in pre-operative cataract patients. *Eur. J. Implant. Refract. Surg.*, 6/2, 1994: 87–92.
3. **Fukuda, M., Wang, H.F.:** Dry eye and closed eye tears. *Cornea*, 19, suppl. 3, 2000: 44–48.
4. **Haicl, P., Janková, H.:** Prevalence spojivkových konkrementů. *Čes. a slov. Oftal.*, 61, 2005: 260–264
5. **Hikichi, T., Yoshida, A., Fukui, Y. et al.:** Prevalence of dry eye in Japanese eye centers. *Gaefes Arch. Clin. Exp. Ophthalmol.*, 233, 1995: 555–558.
6. **Horwath, J., Ettinger, K., Bachernegg, M. et al.:** Ocular Ferning Test-Effect of Temperature and Humidity on Tear Ferning Patterns. *Ophthalmologica*, 215, 2001: 102–107.
7. **Höh, H., Schirra, F., Ruprecht, K.:** Diagnostik des „Trockenen Auges“ (Sicca Syndrom). *Folia Ophthalmol.*, 17, 1992: 63–76.
8. **Chang, S.W., Hou, P.K., Chen, M.S.:** Conjunctival concretions. Polarized microscopic, histopathologic and ultrastructural studies. *Arch. Ophthalmol.*, 108, 1990: 405–407.
9. **Chen, H.B., Yamabayshi, S., Tahala, Y. et al.:** Structure and composition of rat precorneal tear film: a study by and in vitro cryofixation. *Invest. Ophthalmol. Vis. Sci.*, 38, 1997: 381–387.
10. **Chin, G.N., Chi, E.Y., Bunt, A.H.:** Ultrastructural and histochemical studies of conjunctival concretions. *Arch. Ophthalmol.*, 98, 1980: 720–724.
11. **Kaercher, T.:** Diagnóza keratoconjunctivitis sicca. *Syndrom suchého oka*, Bausch and Lomb, 1, 2002: 10–13.
12. **Kowal, V.O., Adamis, A.P., Albert, D.M.:** Conjunctival concretions. *Am. J. Ophthalmol.*, 118, 1992: 640–641
13. **Kulshrestha, M.K., Thaller, V.T.:** Prevalence of conjunctival concretions. *Eye*, 9, 1995: 797–798.
14. **Murube, J.:** Dry eye classification will benefit research and diagnosis. *Eurotimes*, 7, 2002: 42.
15. **Nichols, K.K., Mitchell, G.L., Zadnik, K.:** The Repeatability of Clinical Measurements of Dry Eye. *Cornea*, 23, 2004: 272–285.
16. **Norn, M.:** Rose Bengal vital staining. *Acta Ophthalmol.*, 48, 1970: 546–559.
17. **Norn, M.:** Quantitative tear ferning. Methodologic and experimental investigations. *Acta Ophthalmol.*, 66, 1988: 201–205.
18. **Pitrová, Š.:** Syndrom suchého oka. *Syndrom suchého oka*, Bausch and Lomb, 1, 2002: 3–9.
19. **Prause, J.U., Frost-Larsen, K., Isager, H. et al.:** Tear absorption into the filter paper strip used in the Schirmer I test. A methodological study and a critical survey. *Acta Ophthalmol. (Copenh)*, 60, 1982: 70–78.
20. **Prydal, J.I., Campbell, F.W.:** Study of precorneal tear film thickness and structure by interferometry and confocal microscopy. *Invest. Ophthalmol., Vis. Sci.*, 33, 1992: 1996–2005.
21. **Puderbach, S., Stolze, H.H.:** Tear ferning and other lacrimal tests in normal persons of different ages. *Internat. Ophthalmol.*, 15, 1881: 391–395.
22. **Rolando, M.:** Tear mucus ferning test in normal and keratoconjunctivitis sicca eyes. *Chibret Int. Ophthalmol.*, 2, 1984: 32–41.
23. **Schirmer, O.:** Studien zur Physiologie und Pathologie der Tränenabsonderung und Tränenabfuhr. *Graefes Arch. Clin. Exp. Ophthalmol.*, 56, 1903: 197–291.
24. **Tabbara, K., Okumoto, M.:** Ocular Ferning Test. A Qualitative Test for Mucus Deficiency. *Ophthalmology*, 89, 1982: 712–714.
25. **Toda, I., Shimazaki, J., Tsubota, K.:** Dry eye with only decreased tear break-up time is sometimes associated with allergic conjunctivitis. *Ophthalmology*, 102, 1995: 302–309
26. **Van Bijsterveld, O.P.:** Diagnostic Tests in the Sicca Syndrome. *Arch. Ophthalmol.*, 82, 1969: 10–14.
27. **Vanley, G.T., Leopold, I.H., Gregg, T.H.:** Interpretation of Tear Film Breakup. *Arch. Ophthalmol.*, 95, 1977: 445–448
28. **Wolf, E.:** The muco-cutaneous junction of the lid margin and the distribution of the tear fluid. *Trans. Ophthalmol. Soc. UK*, 66, 1946: 291–308

MUDr. Petr Haicl
Oční klinika VFN a 1. LF UK
U Nemocnice 2
128 08 Praha 2
e-mail: haicl.petr@seznam.cz