

Okulární symptomy jako indikace karotické endarterektomie

Příbáň V., Fiedler J., Chlouba V.

Neurochirurgické oddělení, Nemocnice České Budějovice, a.s,
přednosta MUDr V. Chlouba

Souhrn

Okulární příznaky mohou být prvním příznakem stenózy vnitřní karotidy. V našem souboru karotických endarterektomií se vyskytly v 15 % případů, izolovaně bez mozkových příznaků pak v 10,5 % případů. Dominantní příznakem byla amaurosis fugax 56krát, slepota 5krát, kvadrantová hemianopie 3krát, paréza n. IV a n. III v jednom případě. Indikace operace byla na základě pozitivního angiografického nálezu více než 60% stenózy ACI (arteria carotis interna) podle kritérií NASCET. Vlastní technika operace spočívala v endarterektomii s užitím mikrochirurgické techniky a selektivním užitím shuntu. 30denní morbidita činila 3 % - v jednom případě došlo k embolizaci a. centralis retinae s následnou slepotou, ve druhém k projevům hyperperfuze syndromu s hematomelem ve vnitřní kapsule a těžkým reziduálním neurologickým deficitem. Shunt byl užit v 3 % případů, mikroskop vždy od iniciální fáze preparace do konce sutury. Karotická endarterektomie představuje významný nástroj prevence mozkové ischemie za předpokladu nízké perioperační morbididy/mortality. Autoři zdůrazňují význam očních příznaků a tedy oftalmologa v diagnostice hemodynamicky závažných stenóz ACI, indikovaných k operační léčbě.

Klíčová slova: ateroskleróza karotidy, okulární symptomy, ischemický iktus, endarterektomie

Summary

Ocular Symptoms as an Indication for Carotid Endarterectomy

Ocular symptoms can be the first sign of carotid artery stenosis. In our carotid endarterectomy patients group were ocular symptoms present in 15%, as the only sign (without accompanying neurological signs) in 10.5%. Amaurosis fugax was a dominant sign in 56 cases, blindness in 5, quadrantanopia in 3; trochlear and oculomotor nerve paresis in one case. Angiography finding of more than 60% ICA stenosis according NASCET criteria was an indication for surgery. The operative technique per se was a microsurgical endarterectomy with selective peroperative shunt application. The 30-d morbidity was 3% - with one case of central retinal artery embolization and subsequent blindness and another case of major residual neurological deficit due to hyperperfusion syndrome and the resultant capsular hemorrhage. Shunt was applied in 3% of cases and microscope was used always since the beginning of the dissection up to the final suture. Considering low perioperative morbidity/mortality rates the carotid endarterectomy represents an important means of brain ischaemia prophylaxis. In the process of hemodynamically significant ICA stenosis, indication for surgical management the authors emphasize the role of ocular signs and symptoms and thus the importance of an ophthalmology consultant.

Key words: carotid atherosclerosis, ocular symptoms, brain ischaemia, carotid endarterectomy

Čes. a slov. Oftal., 62, 2006, No. 5, p. 354–359

ÚVOD

Okulární symptomy mohou být prvním, popřípadě jediným příznakem hemodynamicky významné stenózy karotické tepny. Projevy jsou důsledkem distální embolizace z nestabilního plátu vnitřní karotidy. Typickým nálezem je amaurosis fugax, podstatně vzácněji jednostranná slepota, homonymní hemianopie, raritně pak paréza okohybných nervů. Homonymní hemianopie nastává při distální embolizaci u „fetální cirkulace“ – tedy perzistujícího plnění zadních mozkových tepen z karotického povodí. Závažnost onemocnění, kromě rizika slepoty, spočívá zejména v možnosti embolizace do mozku. Následný mozkový infarkt může vyústit v těžkou invalidizaci nebo smrt. Proto včasná detekce očních příznaků stenózy ACI (arteria carotis interna) a navazující karotická endarterektomie přináší prevenci ischemického infarktu mozku. Alternativním řešením endarterektomie je angioplastika karotidy a aplikace stentu. Karotický stenting je indikován u polymorbidních starších pacientů.

METODIKA A VÝSLEDKY

V období duben 1997 – prosinec 2004 jsme na našem pracovišti provedli 700 operací karotid. Základním pravidlem bylo užití regionální anestezie (3).

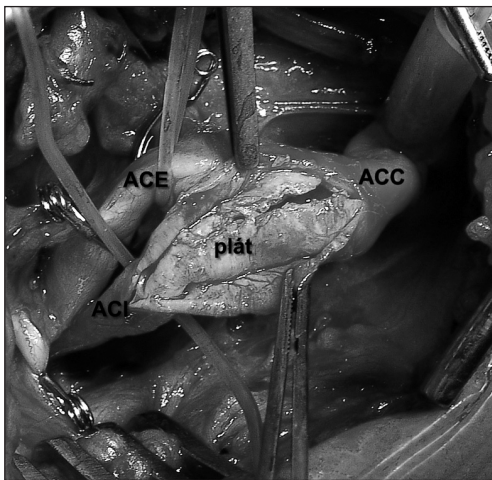
Lokální anestezie je šetrná technika, kterou u elektivních výkonů upřednostňujeme před narkózou. Jsme tak schopni operovat i pacienty, kteří by pro výkon v celkové anestezii byli kontraindikováni. Vlastní technika anestezie sestává z povrchní a hluboké blokády.

K povrchnímu bloku je třeba infiltrovat podkožní tkáň v linii, která vede těsně za posteriorním okrajem m. sternocleidomastoideus. Centrální bod této infiltrace je ve výši C3–4. Tento blok způsobí anestezii pouze kůže, a to v oblasti n. occipitalis min., n. auricularis maj., cutaneus colli transversus a nn. supraclaviculares.

K hlubokému bloku míří jehla na příčný výběžek C3, kolmo ke kůži. Pronikáme do hloubky 1,5–3 cm, takže kontaktujeme kost, nebo vyvoláme parestezie, popřípadě svalové záškuby při užití neurostimulátoru. K povrchnímu bloku aplikujeme 10 ml 1% Lidocainu nebo 0,25% Bupivacainu. K hlubokému bloku 10 ml 2% Lidocainu nebo 0,5% Bupivacainu.

Při operaci užíváme standardní vertikální řez podél m. sternocleidomastoideus. Po protěti platysmatu a podvazu v. facialis pronikáme ke karotické bifurkaci. Zevní krkavice (ACE) probíhá ventrálně a její rozlišení je relativně snadné, protože vydává na krku větve. Dorzálně jdoucí vnitřní krkavice (ACI) se větví až intrakraniálně. Sklerotický plát začíná typicky na společné karotidě (ACC) a přechází na vnitřní krkavici do různé vzdálenosti. Vyznačuje se žlutavou barvou cévní

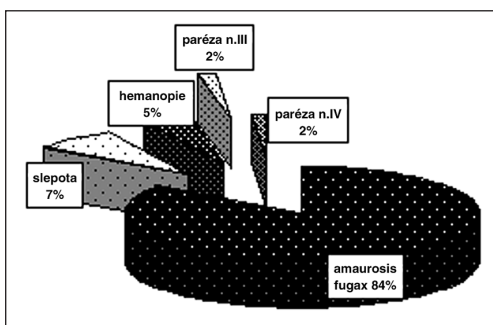
stěny a tuhostí při palpaci. Po preparaci karotických tepen aplikujeme intravenózně heparin 100 j/ kg a v odstupu 3 minut nasazujeme turniket na ACC a aneurysmatické svorky na ACE a ACI. V tento okamžik hodnotíme stav vědomí pacienta pomocí slovní komunikace. Zároveň hodnotíme sílu stisku kontralaterální horní končetiny. Netolerance okluze karotidy je řídká a projeví se obvykle hemiplegií a bezvědomím, vzniklým obvykle během několika sekund. V těchto případech zavádíme intraluminárně shunt. Užití shuntu je tedy přísně selektivní. Paušální aplikace shuntu může přinášet větší riziko technických komplikací (6). Vlastní desobliterace a sutura tepny probíhá s použitím mikroskopu (1). Výhodu spatřujeme zejména v dokonalém osvětlení. Zvětšení umožní velmi jemné „zabrání“ stěny tepny, takže záplatu užíváme výjimečně. Pokud jsme byli nuceni užít shunt, extrahujeme jej před dokončením sutury (obr. 1)



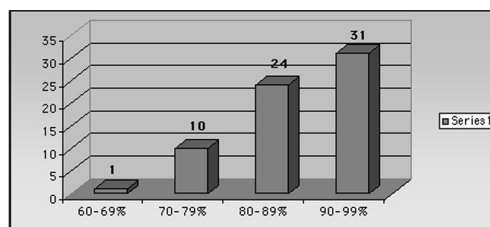
Obr. 1. Plát oční karotidy
Arteriotomie ACC – ACI po zástavě proudu krve turniketem proximálně a aneurysmatickými svorkami na ACE a ACI. V místě incize tepny je patrný rozpolcený aterosklerotický plát (p). Po jeho vyloupenutí se céva uzavře pokračujícím stehem.

Procento stenózy jsme hodnotili podle kritérií NASCET(8). K určení procenta stenózy na angiografii slouží poměr místa největšího zúžení plátu ve vnitřní karotidě k průměru tepny distálně od plátu. Rizikové skupiny byly ustanoveny dle Sundtovy stupnice (11). V první skupině jsou pacienti neriziková, bez přidružených interních chorob a cévních anomálií. Druhou skupinu tvoří pacienti s radiologickým rizikem, tedy oboustranná stenóza nebo kontralaterální uzávěr karotidy. Stejně riziko představuje přítomnost trombu v lumen cévy a vysoká, anatomicky nepříznivá poloha bifurkace karotidy. Ve třetí skupině jsou interně nemocní: nestabilní hypertenze, koronární symptomatologie, obstrukční choroba bronchopulmonální a pacienti nad 70 let věku. Čtvrtá skupina představuje neurologicky nestabilní pacienty. Typické je nakupení tranzitorních ischemických atak. Zvýšené perioperační riziko mají pacienti ve třetí a zejména čtvrté skupině.

Ve 440 případech našeho souboru byli pacienti symptomatictí. Oční příznaky byly přítomny u 66 pacientů, což představuje 15 % symptomů. Ve 20 případech jsme zaznamenali kombinaci amaurosis fugax a tranzitorní mozkové ataky (TIA). Izolované oční příznaky se tedy vyskytly v 46 případech (10,5 %). Mužů bylo 46, žen 20. Průměrný věk činil 62,5 roku. Amaurosis fugax byla nejběžnějším příznakem. Vyskytla se celkem 56krát, izolovaně bez TIA pak 35krát. Typické byly projevy přechodné slepoty stejnostranné k postižené cévě, trvající několik vteřin až minut. Příznaky se projevily většinou opakovaně. V 5 případech došlo v důsledku embolizace a. centralis retinae k trvalé slepotě. 3krát oftalmolog zaznamenal homonymní hemianopii, 1krát parézu n. oculomotorius a n. trochlearis. Hemianopie vznikla vždy na podkladě ischemie v oblasti vizuálního kortexu při dominantním plnění zadních mozkových tepen z karotické cirkulace, tedy zachované fetální cirkulace. Příčina izolovaných paréz n. oculomotorius a n. trochlearis je dubiozní. Předpoklad embolizace do nutritivních tepének je pouze spekulativní (graf 1).



Graf 1. Symptomy

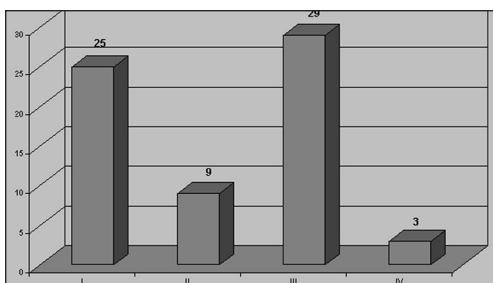


Graf 2. Procento stenózy

Zúžení karotické tepny jsme hodnotili procentuálně podle angiografických nálezů dle metodiky NASCET. Obecně platí, že čím těžší stenóza, tím je větší riziko symptomů. Podstatnou roli hraje dále charakter plátu, zejména jeho ulcerace (graf 2).

U pacientů bylo paušálně provedeno předoperačně CT vyšetření mozku. Ve 23 případech byly přítomny ischemické změny mozku. Tyto však byly diskrétní. U ostatních 43 pacientů byl CT náleznegativní.

Hodnocení perioperačního rizika dle Sundtovy stupnice znázorňuje graf 3: Při předoperační angiografii jsme zaznamenali jednostrannou stenózu karotidy ve 44 případech, oboustrannou stenózu v 15 případech a kontralaterální okluzi ACI 7krát.



Graf 3. Sundtova škála

Přidružené choroby: pouze u 10 pacientů jsme nezaznamenali závažné interní onemocnění. Většina interních chorob byla kardiálního charakteru. Hypertenze byla přítomna 54krát, angina pectoris 18krát. 10 pacientů prodělalo infarkt myokardu. Tři pacienti byli po koronárním bypassu a 5 pacientů naopak před revaskularizací myokardu. Arytmie vyžadující léčbu jsme měli v souboru 2krát. Diabetes mellitus II. typu léčený inzulínem nebo perorálními antidiabetiky byl přítomen u 17 pacientů.

Komplikace souboru jsme rozdělili na místní a celkové.

Komplikace v místě operační rány nevyžadovaly revizní operaci a měly ve všech případech dočasný charakter. Lézi krčního sympatiku jsme v našem souboru nezaznamenali. Je to dáno technikou disekce, která se omezuje na přední plochu karotických tepen (s výjimkou místa aplikace svorek a turniketů) (tab. 1).

Tab. 1. Komplikace lokální

Komplikace lokální	Počet pacientů
Lokální hematom	3
Tranzientní paréza n.VII	2
Tranzientní paréza n.XII	1

Závažné trvalé komplikace byly zaznamenány 2krát. V jednom případě došlo k intracerebrálnímu hematomu s následnou trvalou těžkou hemiparézou. Jednalo se o pacienta neurologicky nestabilního (Sundt IV) s nakupením předoperačních tranzitorních cerebrálních ischemických

atak. Amaurosis fugax prodělal jednou – nebyla tedy izolovaným nebo dominantním symptomem. Pacient měl preokluzi ACI. V důsledku revaskularizace došlo k fenoménu poruchy mozkové cévní autoregulace – tzv. hyperperfuznímu syndromu. Normální reakce mozkových arteriol na zvýšený proud krve je vazokonstrikce. Pokud tato nenastane, může se hyperperfuze projevit bolestmi hlavy nebo křečemi. Nejtěžším projevem hyperperfuzního syndromu je intracerebrální krvácení (9).

Tab. 2. Komplikace celkové

Komplikace celkové	Počet pacientů
Tranzitorní ischemická ataka	1
Intracerebrální hematom	1
Pooperační monookulární slepota	1
Kardiální subkompenzace tranzientní	1
Přechodná deprese	1

Případ ipsilaterální permanentní amaurozy byl důsledkem perioperační embolizace z nestabilního plátu do a. centralis retinae. Pacientka měla vysoko uloženou bifurkaci karotidy (Sundt II). Příčinou byla dislokace embolu z plátu do a. centralis retinae během obtížné preparace cévy. Obě přechodné interní komplikace byly zaznamenány u pacientů ze skupiny Sundt III (tab. 2).

DISKUSE

Karotická endarterektomie prokazatelně snižuje riziko iktu a úmrtí u pacientů s historií tranzitorní ischemické příhody. Platí to jak pro TIA cerebrální s krátkodobými příznaky kontralaterální hemiparézy, tak i pro příznaky okulární – tedy amaurosis fugax (8). Podmínkou je nízká perioperační morbidita/mortalita. Ta by měla u symptomatických pacientů dosahovat maximálně 7 % (7). Spojitost mezi ipsilaterální amaurosis fugax a onemocněním karotické tepny zaznamenal Miller v roce 1952 (2). Následně popsal Hollenhorst přítomnost cholesterolových embolů v retinálních arteriolách v souvislosti s amaurosis fugax na podkladě stejnostranného postižení karotické tepny (5). Emboly mají žlutou barvu a jsou nepravidelného tvaru. Okluze arteriol je obvykle subtotální s tendencí k rozpadu. Riziko trvalé ztráty zraku u starších pacientů s historií amaurosis fugax se odhaduje na 1% za rok. Riziko ischemického iktu u této skupiny je 2 % za rok. To představuje čtyřnásobné riziko ve srovnání s asymptomatickou populací (10). Z těchto důvodů příznaky amaurosis fugax by měly být vždy imperativem k vyšetření karotických tepen. Sonografie jako neinvazivní vyšetření je metodou první volby. Historie opakovaných tranzitorních poruch vizu obvykle předchází náhlé a trvalé poruše vizu z okluze a. centralis retinae embolem. Zdrojem embolizace může být karotické povodí, srdce, popřípadě oblouk aorty. Ateroskleróza karotické tepny jako zdroj embolizace a. centralis retinae je zodpovědná za 70 % případů (4).

V našem souboru jsme zaznamenali 3% perioperační morbiditu. Toto číslo splňuje kritéria četnosti komplikací doporučená dalšími autory (4, 7). Na základě rozboru komplikací se domníváme, že intracerebrálnímu krvácení v důsledku hyperperfuzního syndromu jsme předejít nemohli. V případě pacientky s pooperační slepotou bychom vzhledem k vysoké poloze karotické bifurkace dnes volili angioplastiku se stentem. V době operace byla však tato metoda nedostupná.

ZÁVĚR

Karotická mikroendarterektomie představuje efektivní výkon v sekundární prevenci ischemického iktu. Okulární symptomy mohou být prvním příznakem závažné stenózy karotické tepny. Úloha oftalmologa spočívá v detekci možné souvislosti očních příznaků a aterosklerózy karotidy. Vzhledem k tomu, že ischemický iktus je nejčastější příčinou invalidity a třetí nejčastější příčinou úmrtí v naší populaci, je tato mezioborová bdělost více než potřebná.

LITERATURA

1. **Findlay, J.M., Lougheed, W.M.:** Carotid Microendarterectomy. *Neurosurgery*, 32, 1993: 792–798.
2. **Fisher, C.M.:** Transient monocular blindness associated with hemiplegia. *Arch Ophthalmol.*, 47, 1952: 167–203.
3. **Harbaugh, R.E.:** The awake carotid endarterectomy, In: Loftus, C.M., Kresowik, T.E.: *Carotid Artery Surgery*, New York, Thieme, 2000, s. 237–244.
4. **Hayreh, S.S., Podhajsky, P.:** Ocular neovascularization with retinal vascular occlusion. II. Occurrence in central and branch retinal artery occlusion. *Arch Ophthalmol.*, 100, 1982: 1585–1596.
5. **Hollenhorst, R.W.:** Significance of bright plaques in the retinal arterioles. *JAMA*, 178, 1961: 23–29.
6. **Loftus, C.M., Quest, D.O.:** Technical Issues in Carotid Artery Surgery. *Neurosurgery*, 4, 1995: 629–647.
7. **Moore, W.S., Mohr, J.P., Najafi, H.:** Carotid Endarterectomy Practical Guidelines. Report of Ad Hoc Committee to the Joint Council for Vascular Surgery of the North American Chapter of the International Society for Cardiovascular Surgery. *J. Vasc. Surg.*, 3, 1992: 469–479.
8. NASCET collaborators: Beneficial Effect of Carotid Endarterectomy in Symptomatic Patients with high-grade Carotid Stenosis. *N. Engl. J. Med.*, 67, 1991: 513–518.
9. **Piepgras, D.G., Morgan, M.K., Sundt, T.M. Jr. et al:** Intracerebral hemorrhage after carotid endarterectomy. *J. Neurosurg.*, 68, 1988: 532–536.
10. **Poole, C.J.M., Ross Russel, R.W.:** Mortality and stroke after amaurosis fugax. *J. Neurol Neurosurg. Psych.*, 48, 1985: 902–905.
11. **Sundt, T.M.:** *Occlusive cerebrovascular diseases*. W.B. Saunders Company 1987, s. 226-232.

*MUDr. Vladimír Přibáň
neurochirurgické oddělení
Nemocnice a.s.
B. Němcové 54
370 87 České Budějovice*