

---

# Vernální keratokonjunktivitida a možnosti její léčby

## Kazuistika

---

**Kadlecová J., Jirásková N., Krátká L., Rozsival P.**

Oční klinika Lékařské fakulty UK a Fakultní nemocnice,  
Hradec Králové, přednosta prof. MUDr. P. Rozsival, CSc.

---

### Souhrn

Autoři referují o případě vernální keratokonjunktivitidy (VKC) u 5letého chlapce, u kterého navzdory intenzivní lokální farmakologické léčbě (stabilizátory membrány žírných buněk, antihistaminika, nárazově steroidy při akutních exacerbacích) nedocházelo ke zlepšení stavu a přidružily se i rohovkové komplikace oka levého (OL). Na tomto oku byly opakovaně chirurgicky sneseny papily, vždy jen s dočasným účinkem. Proto bylo rozhodnuto o provedení kryokoagulace papil OL. Operační i pooperační průběh byl bez komplikací, nález se zklidnil a pacient je nyní (13 měsíců po operaci) ve stabilizovaném stavu jen při aplikaci stabilizátorů membrány žírných buněk.

V našem případě se kryokoagulace papil osvědčila v léčbě VKC a významnou měrou přispěla ke stabilizaci stavu.

**Klíčová slova:** vernální keratokonjunktivitis, léčba, kryokoagulace

### Summary:

**Vernal Keratoconjunctivitis and Possibilities its Treatment**

The authors present a case of vernal keratoconjunctivitis (VKC) in 5 years old boy. Despite intensive topical pharmacological therapy (mast-cell stabilizers, antihistamines, steroids in acute exacerbations) unsatisfied reduction of the symptoms was observed and cornea became involved in the left eye (LE). Repeated surgical abrasion of the papillary hypertrophy was performed with temporary relief. We decided to provide a cryocoagulation of the papillary hypertrophy in the LE. We did not see any pre and post operative complications, significant improvement was observed and the patient is now (13 months after the surgery) in a good condition, on mast cell stabilizers only.

**Key words:** vernal keratoconjunctivitis, treatment, cryocoagulation

*Čes. a slov. Oftal., 62, 2006, No. 2, p. 144–148*

---

Předneseno na Futurum Ophthalmologicum, Lázně Jeseník 4. 2.–5. 2. 2005

---

---

## ÚVOD

---

Vernální keratokonjunktivitida (VKC) je závažné neinfekční alergické onemocnění postihující tarzální i bulbární spojivku a rohovku. Obvykle začíná před desátým rokem věku a bývá častější u chlapců. Může probíhat v mírné formě, ale u části pacientů je průběh onemocnění závažný a může být i příčinou trvalého poškození zrakových funkcí.

Dovolujeme si nyní předložit naší oftalmologické veřejnosti kazuistiku průběhu a léčby u našeho pacienta.

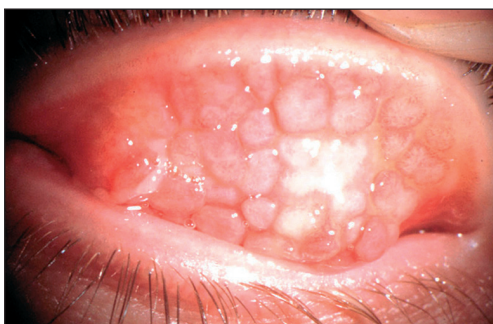---

## KAZUISTIKA

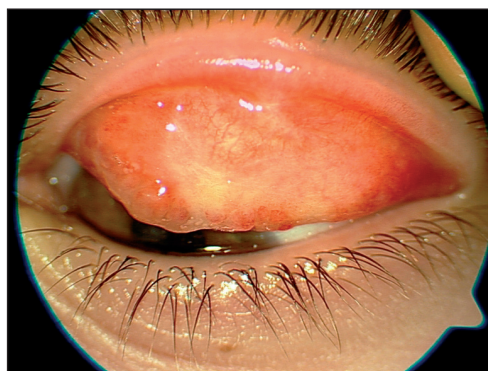---

Dnes 13letý pacient, léčený pro astma bronchiale a atopický ekzém, je v péči našeho pracoviště od srpna 1997. Na dětskou ambulanci přichází poprvé ve věku 5 let pro slzení a bolest oka levého (OL). Zraková ostrost (ZO) oboustranně 1,0. Na předním segmentu vpravo pouze hyperémie spojivek, oční média čirá, nitrooční nález v normě. Vlevo výrazná epifora s hyperémií spojivek, po everzi víčka nález obrovské papilární hypertrofie tarzální spojivky. V dolní části rohovky okrouhlý, fluorescein pozitivní defekt s čistou spodinou a lehce navalitymi okraji. Nitrooční nález v normě. Na fundu oboustranně nález odpovídající věku. Vzhledem k pozitivní alergologické anamnéze a nálezu typické papilární hypertrofie nebyla diagnóza vernální keratokonjunktivitidy obtížná. Zahájili jsme terapii antihistaminiky lokálně – antazolin (Spersallerg, Novartis) i celkově – cetirizin (Zyrtec, UCB Pharma) a provedli abrazi papilární hypertrofie s dobrou reakcí a ústupem zánětlivých projevů. V dalších letech byly vždy v jarním období pravidelné recidivy. V některých letech (1998, 1999, 2001) byl průběh mírný s hyperémií spojivek a epiforou, v jiných jarních obdobích (2000, 2002) byl nález totožný jako při první atace – vpravo bez výraznější reakce, pouze s hyperémií spojivek, vlevo výrazná hyperémie a epifora, tarzální spojivka s papilární hypertrofií a defekt rohovky vzniklý mechanickým drážděním povrchu oka. V těchto případech jsme vždy provedli chirurgické snesení papil a přechodně podávali lokálně steroidy (Flucon, Alcon). Po celou dobu sledování jsme v léčbě používali preventivně aplikované stabilizátory žírných buněk – kromoglykát sodný 4% (Cromohexal, Hexal Pharma), během akutní exacerbace antihistaminika lokálně – antazolin (Spersallerg, Novartis) i celkově – cetirizin (Zyrtec, UCB Pharma). Od jara 2003 do února 2004 se stav výrazně dlouhodobě zhoršil. Nedochozí k remisi v chladnějším období. Stav nereaguje na intenzivní farmakologickou léčbu ani nárazovou lokální aplikaci steroidů – dexamethason (Dexamethasone, WZF Polfa). Chirurgické snesení hypertrofických papil má jen krátkodobý efekt. Pro rohovkové komplikace se snížila ZO na levém oku. Klinický nález ZO OP 1,0, ZO OL 0,4 – 0,1 dle nálezu na rohovce. Pravé oko s hyperémií spojivek, slzením, ale bez papilární hypertrofie, rohovka intaktní. Vlevo blefarospasmus, výrazná epifora a hyperémie spojivek. Přetrvává obrovská papilární hypertrofie způsobující pokles horního víčka. Na rohovce vznikají dva defekty se zašedlou spodinou a navalitymi okraji, postupně přecházející ve vernální plak s následnou vaskularizací (obr. 1, 2). Pro nepříznivý průběh onemocnění jsme zvažovali jiné možnosti terapie a rozhodli jsme se provést destrukci hypertrofických papil kryokoagulací. Po everzi víčka jsme kryosondou aplikovali 4 body

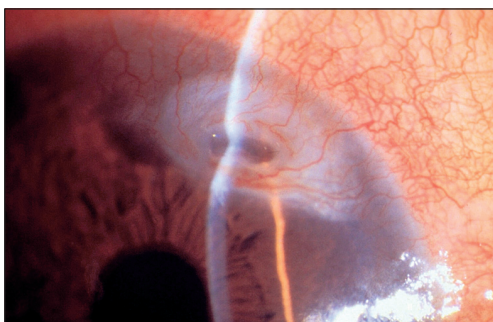
teplotou  $-80\text{ }^{\circ}\text{C}$  po dobu 60 s. V průběhu léčby pacienta jsme tak, jak byly na trh postupně uváděny nové účinnější preparáty, ať již v kategorii preventivní (stabilizátory žírných buněk), nebo symptomatické (antihistaminika), měnili i léčbu farmakologickou. Po provedení kryokoagulace jsme nasadili lodoxamid 1% (Alomid, Alcon) ze skupiny stabilizátorů žírných buněk v kombinaci s antihistaminiky – emedastin (Emadine, Alcon), celkově potom loratadin (Claritine, Schering-Plough). Po celou dobu sledování jsme spolupracovali s alergologem, který řídil celkovou léčbu. Chlapec docházel na pravidelné kontroly. Zraková ostrost se již po 1 měsíci upravila na 1,0 oboustranně. Nález vpravo zcela v normě, vlevo bulbus klidný, tarzální spojivka se zjizvením po kryokoagulaci, bez papilární hypertrofie. Rohovka lesklá, transparentní, s drobnou nubekulou v horní části, vaskularizace zcela ustoupila (obr. 3, 4). Při poslední kontrole 28. 2. 2005 jsou bulby klidné, bez hypertrofie papil jen při aplikaci stabilizátorů žírných buněk – lodoxamid 1% (Alomid, Alcon) a alergologem indikovaném Staloralu (purifikovaný alergenový extrakt pro specifickou alergenovou imunoterapii). Od provedení kryokoagulace je náš pacient zcela bez obtíží.



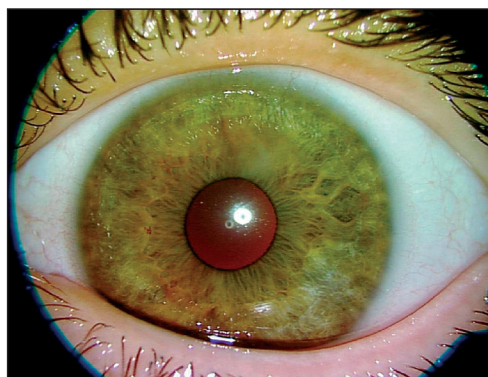
Obr. 1. Papilární hypertrofie před kryokoagulací



Obr. 3. Tarzální spojivka 1 rok po kryokoagulaci



Obr. 2. Nález na rohovce před kryokoagulací



Obr. 4. Nález na rohovce 1 rok po kryokoagulaci

---

## DISKUSE

---

Vernální keratokonjunktivitida (VKC) je sezonní alergické oboustranné onemocnění očí postihující zejména mladé jedince. Chlapci jsou postiženi 2krát častěji než dívky. Po 4–10 letech trvání obvykle spontánně odeznívá. Probíhá pod obrazem recidivujících alergických zánětů, které v některých případech mohou způsobit těžké poškození oka pro rohovkové komplikace (povrchová keratitis punctata, torpidní vřed, vernální plak s vaskularizací, keratokonus, hydrops) [6]. Léčba pacientů s těmito komplikacemi je vždy svízelná. U méně závažných případů VKC se doporučuje jako vhodná léčba kombinace stabilizátorů membrán žírných buněk s antihistaminiky. U závažných stavů pak bývá nezbytné nárazové podávání kortikosteroidů lokálně [2, 7] a chirurgické snesení (abraze) papilární hypertrofie [7]. Dobré zkušenosti mají někteří autoři s použitím 2% cyclosporinu A v olejové emulzi, u kterého není nebezpečí sekundárního glaukomu a vzniku katarakty [2, 7, 12].

Také my jsme zvolili klasickou kombinaci antialergické léčby (Cromoheal, Spersallerg) s abraze papil. Tato terapie měla zpočátku dobrý efekt a po zvládnutí fáze exacerbace nastalo období remise. Jak již bylo výše uvedeno, v průběhu péče o našeho pacienta jsme při farmakologické léčbě přecházeli na nové moderní preparáty (Alomid, Emadine), které, jak dokazují studie, mají vyšší účinnost a mírnější nežádoucí účinky [1, 3, 5, 8]. Jsou též vhodné pro dlouhodobou aplikaci, protože na rozdíl od látek předchozí generace neobsahují přídavek vazokonstrikčních látek a stabilizátory, které po delší době používání poškozují slzný film. Kromě farmakologické terapie existuje celá řada studií zabývajících se chirurgickým snesením hypertrofických papil tarzální spojivky. Nejčastěji citovaná je abraze papil se supratarzální injekcí kortikosteroidů (dexamethason, triamcinolon, hydrocortison) [4, 11]. U všech tří látek však literatura udává recidivy po 6 měsících od aplikace [11]. Další možností je abraze papil a překrytí tarzu autologním spojivkovým štěpem. Tato metoda je účinnější a k recidivě dochází zřídka [9]. U našeho pacienta jsme se rozhodli provést destrukci hypertrofické tkáně kryokoagulací. Dosud jsme v literatuře nezaznamenali tento léčebný postup, proto jsme se rozhodli informovat naši oftalmologickou veřejnost o dobrých výsledcích této terapie u našeho pacienta.

---

## ZÁVĚR

---

Použití kryokoagulace ke snesení papilární hypertrofie u vernální keratokonjunktivitidy se v našem případě velmi osvědčilo a přispělo ke zlepšení stavu našeho pacienta.

**Podpořeno grantem MZO 00179906.**

---

## LITERATURA

---

1. Avunduk, A.M., Avunduk, M.C., Kapicioglu, Z., et. al.: Mechanisms and comparison of anti-allergic efficacy of topical lodoxamide and cromolyn sodium treatment in vernal keratoconjunctivitis. *Ophthalmology*, 107, 2000, 7: 1333–1337.

2. **Bonini, S., Coassin, M., Aronni, S., et al.:** Vernal keratoconjunctivitis. *Eye*, 18, 2004, 4: 345–351.
3. **Caldwell, D.R., Verin, P., Hartwich-Young, R., et al.:** Efficacy and safety of lodoxamide 0,1% vs cromolyn sodium 4% in patients with vernal keratoconjunctivitis. *Am. J. Ophthalmol.*, 1992, 113: 632–637.
4. **Fujishima, H., Fukagawa, K., Satake, Y., et al.:** Combined medical and surgical treatment of severe vernal keratoconjunctivitis. *Jpn. J. Ophthalmol.*, 44, 2000, 5: 511–515.
5. **Haicl, P., Černá, H.:** Lokální H1 antihistaminika v terapii akutních alergických reakcí spojivek. *Čes. a slov. Oftal.*, 60, 2004, 1: 58–62.
6. **Iqbal, A., Jan, S., Babar, T.F., Khan, M.D.:** Corneal complication of vernal catarrh. *J Coll Physicians Surg Pak*. 13, 2003, 7: 394–397.
7. **Leonardi, A.:** Vernal keratoconjunctivitis: pathogenesis and treatment. *Prog. Retin. Res.*, 21, 2002, 3: 319–339.
8. **Leonardi, A., Borghesan, F., Avarello, A., et al.:** Effect of lodoxamide and disodium cromoglycate on tear eosinophil cationic protein in vernal keratoconjunctivitis. *Br. J. Ophthalmol.*, 81, 1997, 1: 23–26.
9. **Nishiwaki-Dantas, M.C., Dantas, P.E., Pezzuti, S., et al.:** Surgical resection of giant papillae and autologous conjunctival graft in patients with severe vernal keratoconjunctivitis and giant papillae. *Ophthalm. Plast. Reconstr. Surg.*, 16, 2000, 6: 438–442.
10. **Pucci, N., Novembre, E., Cianferoni, A., et al.:** Efficacy and safety of cyclosporine eyedrops in vernal keratoconjunctivitis. *Ann. Allergy Asthma Immunol.*, 89, 2002, 3: 298–303.
11. **Singh, S., Pal, V., Dhull, C.S.:** Supratarsal injection of corticosteroids in the treatment of refractory vernal keratoconjunctivitis. *Indian J. Ophthalmol.*, 49, 2001, 4: 241–245.
12. **Tomida, I., Schlote, T., Brauning, J., et al.:** Cyclosporin A 2% eyedrops in therapy of atopic and vernal keratoconjunctivitis. *Ophthalmology*, 99, 2002, 10: 761–767.

*MUDr. Jana Kadlecová  
Oční klinika LF UK a FN  
Sokolská 581  
500 05 Hradec Králové  
e-mail: klimejan@fnhk.cz*