

# Ultrazukové nálezy u pórúrazových endoftalmitid

Marešová K., Kalitová J., Šimičák J., Řehák J.

Oční klinika LF UP a FN, Olomouc,  
přednosta doc. MUDr. Jiří Řehák, CSc.

## Souhrn

Cílem práce bylo zhodnotit ultrazukové nálezy očí s endoftalmitidou po pronikajícím poranění a stanovit prognosticky nepříznivé ultrazukové známky tohoto závažného onemocnění.

V retrospektivní studii jsme hodnotili nálezy u 7 očí 7 pacientů, kteří byli sledováni na Oční klinice FN Olomouc v období od září 1999 do prosince 2004 pro posttraumatickou endoftalmitidu. Průměrný věk pacientů byl 37,3 roku (22–49). Průměrná doba mezi úrazovým dějem a vznikem endoftalmitidy byla 8,4 dne (1–21). Vstupní vizus byl u všech pacientů velmi nízký, pohyboval se od světlocitu po 1/60. Všichni pacienti podstoupili diagnosticko-terapeutickou pars plana vitrektomii s odběrem sklivce k mikrobiologickému vyšetření a s aplikací antibiotika intravitreálně. Výsledný vizus se pohyboval od 1/60 po 6/12, byla tedy velmi variabilní a bylo možné sledovat souvislost výsledné CZO s tíží penetrujícího poranění a také s prodlevou mezi vznikem endoftalmitidy a začátkem její léčby. Při ultrazukovém vyšetření jsme se zaměřili na přítomnost membrán ve sklivci, ablace zadní plochy sklivce, ztlustění choroidey, ablace choroidey a odchlípení sítnice.

Membrány ve sklivci mělo 5 očí. Bez sonograficky prokazatelných membrán ve sklivci byly 2 očí, obě měly výslednou CZO lepší než 6/36. Ablaci zadní plochy sklivce jsme prokázali u 3 očí, zadní plocha sklivce nebyla abládována u 4 očí. Nenašli jsme souvislost mezi výslednou CZO a ablaci zadní plochy sklivce. Ztlustění choroidey jsme prokázali sonograficky u všech 7 očí. Ablace choroidey nebyla u žádného z očí. Sítnice byla amována u dvou očí.

Pouze 3 očí měly výslednou centrální zrakovou ostrost lepší než 6/36. Cizí nitrooční tělísko jsme našli u dvou z těchto očí a u obou byla kultivací prokázána přítomnost bakterie *Staphylococcus epidermidis*. Třetí oko bylo bez nálezu CNT a kultivací se potvrdily půdní bakterie *Enterococcus* a *Klebsiela*. Ultrazukový nález těchto tří očí se shoduje pouze v nálezu ztlustění choroidey, ostatně jako u všech ostatních očí. U dvou z těchto očí nebyly sonograficky prokázány membrány ve sklivci a nebyla nalezena ani ablace zadní plochy sklivce. Ultrazukové vyšetření u endoftalmitidy po pronikajícím poranění oka má svá specifika, která souvisí s úrazovým dějem a na rozdíl od pooperační endoftalmitidy nelze přesně stanovit prognosticky nepříznivé známky echografie.

**Klíčová slova:** ultrazuk, endoftalmitida

## Summary

### The Ultrasound Findings in Posttraumatic Endophthalmitis

The aim of this study was to evaluate the ultrasound findings in eyes with endophthalmitis following penetrating injury and to establish unfavorable predictive signs of this serious disease. In a retrospective study we evaluated findings in 7 eyes of 7 patients followed up because of posttraumatic

endophthalmitis at the Department of Ophthalmology, School of Medicine, in Olomouc, Czech Republic, EU, during the period September 1999 – December 2004. The mean age of the patients was 37.3 years (range 22-49 years). The mean duration of the period between the injury and the formation of the endophthalmitis was 8.4 days (range 1 – 21 days). The visual acuity at the time of admittance was very low; it ranged between light perception and 1/60 (0,016 or 20/1200). All patients underwent diagnostic-therapeutic pars plana vitrectomy with vitreous samples taken for microbiological examination and intravitreal antibiotic application. The final visual acuity (VA) ranged from 1/60 (0,016 or 20/1200) to 6/12 (0.5 or 20/40), so it was very variable and that gave us the possibility to follow the connection between the final VA and seriousness of the penetrating injury, and also with the interval between the emergence of the endophthalmitis and beginning of its treatment. During the ultrasound examination, the presence of membranes in the vitreous body, posterior vitreous detachment, thickening of the choroid, detachment of the choroid and detachment of the retina were of concern to us. Membranes were present in the vitreous in 5 eyes. Without membranes detected by the ultrasound, there were 2 eyes; in both of them the final VA was better than 6/36 (0,1667 or 20/120). The posterior vitreous detachment was detected in 3 eyes, and not detected in four eyes. We didn't find any connection between the final VA and posterior vitreous detachment. The thickening of the choroid was present at the ultrasound examination in all seven eyes. The detachment of the choroid was not found in any eye. The retina was detached in two eyes. In three eyes only, the final central VA was better than 6/36 (0,1667 or 20/120). In two of them, the intraocular foreign body was found and in both the bacteria *Staphylococcus epidermidis* was detected. In the third eye, the soil bacteria *Enterococcus* and *Klebsiela* were cultivated. The ultrasound findings in these three eyes are identical only in the term of thickening of the choroid, similar to other eyes. In two of them no membranes were detected by ultrasound and no posterior vitreous detachment was found. The ultrasound examination in eyes with endophthalmitis after penetrating injury is specific in particular because of the mechanism of the injury. In contrast to the cases of the postoperative endophthalmitis, no prognostic unfavorable signs in the ultrasound examination can be strictly identified.

**Key words:** ultrasound, endophthalmitis

Čes. a slov. Oftal., 62, 2006, No. 2, p. 125–132

---

## ÚVOD

---

Endoftalmitida po pronikajícím poranění oka je velmi vážnou komplikací a je často spojena se špatnou výslednou centrální zrakovou ostroší (CZO). Incidence posttraumatických endoftalmitid je ve velkých sestavách uváděna od 3,3 % do 17 %. Pravděpodobnost infekce je tak přibližně 100krát větší po perforujícím poranění než po operaci katarakty. Značný význam na incidenci a tíži infekce mají okolnosti úrazu. Podle jedné studie úrazy, které vznikly na venkově, měly 30% incidenci infekce na rozdíl od 11% incidence infekce u úrazů vzniklých ve městě [12]. Nejvýznamnějšími rizikovými faktory vzniku zánětu na oku po pronikajícím poranění jsou prodleva primárního chirurgického zákroku od chvíle úrazu, porušené čočkové pouzdro, přítomnost cizího nitroočního tělesa a znečištěná rána.

Diagnostikovat endoftalmitidu na úrazem již tak dosti změněném oku bývá

mnohdy problematické. Pourazové změny průhlednosti očních médií mohou výrazně omezit diagnostické možnosti. Známá triáda diagnostických příznaků endoftalmitidy – bolest, snížení CZO a hypopyon jsou u oka po těžkém pronikajícím poranění závažnější. Bolest a snížení zrakové ostroty jsou často průvodním znakem poraněného a mnohdy i ošetřeného oka. Neprůhledná, oteklá rohovka může znesnadňovat vyšetření přední oční komory a tím identifikaci hypopya.

Ultrazvukové vyšetření je proto nepostradatelné při stanovení diagnózy posttraumatické endoftalmitidy. Obzvláště tam, kde jsou oční média zkalená otokem či krvácením, je ultrazvuk jedinou možností, jak vyšetřit sklivcový prostor a obaly oka. Vzhledem k neinvazivnosti, šetrnosti a bezbolestnému průběhu lze toto vyšetření provádět šetrně i na očích s devastujícím a rozsáhlým poraněním. Vyšetření nezatíží ani pacienta ani lékaře, je krátké a můžeme jej opakovat několikrát denně. Ale i toto vyšetření má v tomto případě svá úskalí. Obecným pravidlem ultrazvukového vyšetření sklivce je, že zákaly v tomto prostoru vypadají podobně, nehlédě na to, jakého původu jsou [5]. Krvácení v důsledku úrazu tak může překrýt známky počínající endoftalmitidy. V rozlišení zánětu od krvácení ve sklivci tak mohou být prospěšné některé další ultrazvukové nálezy. Je to ablace zadní plochy sklivce, která bývá častější u sklivcového krvácení než u endoftalmitidy. Tvorba pseudomembrán ve spodní části oka je klesáním krve v důsledku gravitace také častější u sklivcového krvácení. Ve sklivci, jehož zadní plocha byla přiložená, zůstává obvykle přiložená i v případě endoftalmitidy v důsledku zánětlivých adherencí [3]. Typické pro zánětlivý proces je změna nálezu ve smyslu progresu během několika hodin [2].

---

## METODIKA

---

Do retrospektivní studie jsme zařadili pacienty, kteří byli sledováni na Oční klinice FN Olomouc v období od září 1999 do prosince 2004 pro posttraumatickou endoftalmitidu. Ze studie byl vyloučen jeden pacient, u kterého bylo přerušeno sledování po ukončení hospitalizace. Všichni pacienti byli k léčbě endoftalmitidy hospitalizováni. Všichni pacienti podstoupili ultrazvukové vyšetření ke stanovení, resp. upřesnění diagnózy. Vyšetření bylo provedeno na ultrazvukovém přístroji Compuscan A/B (Storz) 10MHz sondou. Při vyšetření bylo použito ultrazvukové A i B zobrazení. Vyšetření sklivcové dutiny jsme prováděli při nastavení přístroje na maximální intenzitu ultrazvukového signálu (90 db). Vyšetření obalů oka (choroidey a sítnice) jsme prováděli při nastavení přístroje na hladinu tkáňové intenzity (cca 62–75 db) [1]. Při ultrazvukovém vyšetření jsme se zaměřili na přítomnost membrán ve sklivci, na přítomnost ablace zadní plochy sklivce, ztlustění choroidey, ablace choroidey a amoce sítnice.

U pacientů jsme dále sledovali dobu mezi prvotním ošetřením úrazu a vznikem endoftalmitidy, mechanismus úrazu, CZO před operací, operační řešení, mikrobiologické výsledky a výslednou CZO. Doba sledování se pohybovala od 3 měsíců do 5 let.

---

## VÝSLEDKY

---

Výsledky klinického vyšetření shrnuje tabulka 1.

---

Tab. 1. Souhrn klinických známek pacientů s poúrazovou endoftalmitidou

Poř.	Věk (roky)	Doba od zranění (dny)	Původ zranění	Infekční činitel	Počáteční CZO	Výsledná CZO	PPV
1.	49	3	KCNT	0	Světlocit certa	4/60	ano
2.	44	21	Perforace drátem	<i>Staphylococcus epidermidis</i>	pohyb	6/18	ano
3.	33	4	KCNT	0	pohyb	6/60	ano
4.	22	1	Perforace kamenem	<i>Enterococcus Klebsiela</i>	1/60	6/12	ano
5.	35	7	Perforace drátem	<i>Staphylococcus epidermidis</i>	30cm/60	3/60	ano
6.	31	20	KCNT	0	1/60	6/60	ano
7.	47	3	Řasy	<i>Staphylococcus epidermidis</i>	6/36	6/36	ano

KCNT – kovové cizí nitrooční těleso, 0 – kultivace negativní, PPV – pars plana vitrektomie

Celkem jsme sledovali 7 pacientů, z toho 85,8 % (6) tvořili muži a 14,2 % (1) žen. Průměrný věk pacientů byl 37,3 roků (22–49). Průměrná doba mezi úrazovým dějem a vznikem endoftalmitidy bylo 8,4 dne (1–21). Cizí nitrooční těleso bylo nalezeno u 4 pacientů, z toho třikrát se jednalo o kovovou „šponu“ a jedenkrát o řasy, které se inkarcerovaly v oku v době úrazu. U zbylých 3 pacientů cizí těleso protrhlo obaly oka, ale nezůstalo retinováno uvnitř. Ve dvou případech se jednalo se o drát a v jednom případě o kámen.

Vstupní CZO byla u všech pacientů velmi nízká, pohybovala se od světlocitu po 1/60. Všichni pacienti podstoupili diagnosticko-terapeutickou pars plana vitrektomii s odběrem sklivce k mikrobiologickému vyšetření a s aplikací antibiotika intravitreálně. U všech pacientů s cizím nitroočním tělesem bylo toto extrahováno až při vzniku endoftalmitidy, dříve nebylo diagnostikováno, resp. 2 pacienti s kovovým cizím nitroočním tělesem se dostavili k prvnímu vyšetření až s rozvinutým obrazem endoftalmitidy.

Výsledná CZO se pohybovala od 1/60 po 6/12, byla tedy velmi variabilní a bylo možné sledovat souvislost výsledné CZO s tíží perforujícího poranění a také s prodelevou mezi vznikem endoftalmitidy a začátkem její léčby.

Nejlepší výslednou CZO (6/12) dosáhl pacient s perforujícím poraněním kámenkem, který odlétl od sekačky na trávu. Perforace byla v dobře přístupné oblasti pars plana ciliárního tělesa a endoftalmitida vznikla za hospitalizace. Pacient byl tedy neprodleně operován.

S nejhorší výslednou CZO skončil pacient, který měl oko perforované drátem. Kultivačně byl prokázán *Staphylococcus epidermidis*. Po prodělané endoftalmitidě byla korigovaná CZO 6/60. Stav se ale dále komplikoval recidivující trakční amocí a pacient prodělal další dvě pars plana vitrektomie. Výsledná korigovaná CZO tohoto pacienta je 3/60.

Výsledky ultrazvukového vyšetření sleduje tabulka 2.

Membrány ve sklivci mělo 5 očí. Bez sonograficky prokazatelných membrán ve sklivci byly 2 oči, obě měly výslednou CZO lepší než 6/36. Ablaci zadní plochy sklivce jsme prokázali u 3 očí, zadní plocha sklivce nebyla abladována u 4 očí. Nenašli jsme souvislost mezi výslednou CZO a ablací zadní plochy sklivce. Ztluštění choroidey jsme prokázali sonograficky u všech 7 očí. Ablace choroidey nebyla u žádného z očí. Sítnice byla odchlípená u dvou očí.

Tab. 2. Ultrazvukové nálezy u pacientů s poúrazovou endoftalmitidou

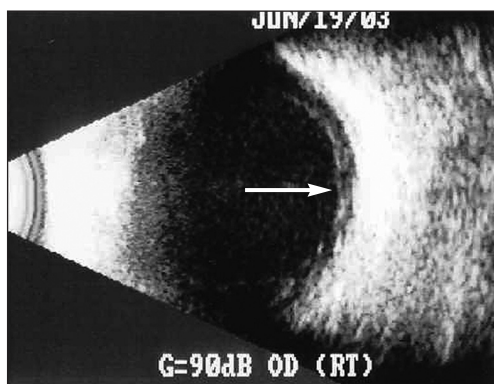
Pořadí	Membrány	Ablace zadní plochy sklivce	Ztlustění choroidey	Ablace choroidey	Amoce
1.	+	+	+	-	+
2.	-	-	+	-	-
3.	+	-	+	-	-
4.	-	-	+	-	+
5.	+	+	+	-	-
6.	+	-	+	-	-
7.	+	+	+	-	-

KCNT – kovové cizí nitrooční těleso, 0 – kultivace negativní, PPV – pars plana vitrektomie

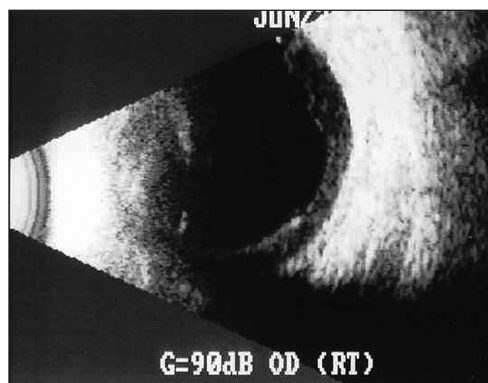
Pouze 3 oči měly výslednou centrální zrakovou ostrost lepší než 6/36. Cizí nitrooční těleso jsme našli u dvou z těchto očí a u obou byla kultivací prokázána přítomnost bakterie *Staphylococcus epidermidis*. Třetí oko bylo bez nálezu cizího nitroočního tělesa a kultivací se potvrdily půdní bakterie *Enterococcus* a *Klebsiela*. Ultrazvukový nález těchto tří očí se shoduje pouze v nález ztlustění choroidey, ostatně jako u všech ostatních očí. U dvou z těchto očí nebyly sonograficky prokázány membrány ve sklivci a nebyla nalezena ani ablace zadní plochy sklivce.

## DISKUSE

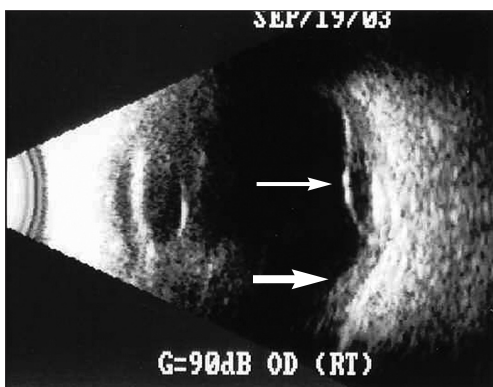
Ultrazvukové vyšetření zadního segmentu oka je velmi užitečný diagnostický nástroj. Podle Scottovy studie o významu ultrazvukového vyšetření pro diagnostiku a léčbu zadně-segmentových očních onemocnění bylo toto vyšetření sledáno



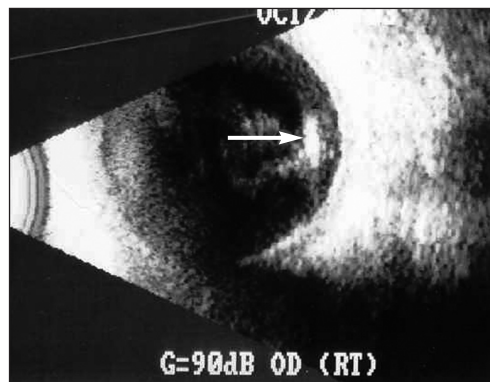
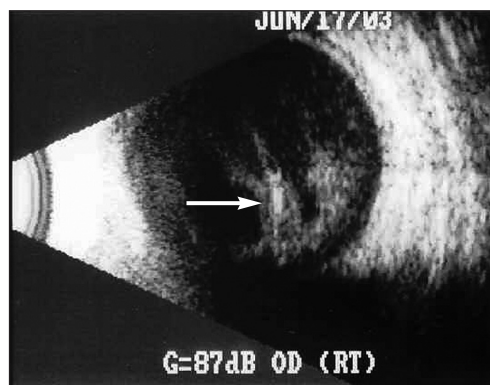
Obr. 1. sonografický nález oka transverzálním B zobrazením 2 dny po pars plana vitrektomii pro endoftalmitidu a extrakci kovového cizího nitroočního tělesa. Ve sklivcové dutině je přítomna jemná disperze zákalů. Zadní plocha sklivce byla přiložená a pro špatnou viditelnost zadního pólu oka nebyla při operaci odstraněna. Maximum zákalů je za abládovanou a mírně retrahovanou zadní plochou sklivce – bílá šipka



Obr. 2. sonografický nález téhož pacient jako na obr. č. 1 osm dní po pars plana vitrektomii. V transverzálním B zobrazení je sklivcová dutina anechogenní, retrakce zadní plochy sklivce výraznější a retrohyaloidní prostor méně echogenní



Obr. 3. Na transversálním B zobrazení je částečná amoce sítnice v místě pronikajícího poranění – tenká šipka. Ztlustění choroidey – plná šipka



Obr. 4 a 5. sonografické nálezy dvou očí s endoftalmitidou a cizím nitroočním tělesem – bílá šipka. Zákaly ve sklivci jsou lokalizované v blízkosti cizího tělesa (zobrazení B)

důležitým u 83 % případů a vřdčím u 14 % případů v souboru 154 očí [14].

Ultrazvukové nálezy u endoftalmitid po pronikajícím poranění oka mají svá specifika v porovnání s nálezy u pooperačních endoftalmitid. Po operaci katarakty v zaníceném sklivci neočekáváme nic jiného než zákaly, membrány, ablaci zadní plochy sklivce, event. ablaci choroidey či odchlípení sítnice. Po perforujícím poranění se při ultrazvukovém vyšetření potýkáme s nutností odlišit výše jmenované afekce od krvácení ve sklivci, trakčních pruhů, event. inkarcerace sítnice či sklivce v ráně. V naší dříve publikované práci o ultrazvukových nálezech u endoftalmitid jsme došli k závěru, že nekompletní či nepřítomná ablace zadní plochy sklivce a ztlustění choroidey jsou prognosticky nepříznivými ultrazvukovými nálezy u očí s endoftalmitidou. Toto zdá se neplatí pro elektivní postraumatickou endoftalmitidu. Ztlustění choroidey jsme sonograficky prokázali u všech očí. Souvislost je zde jistě nutné hledat se samotným úrazem oka, který vede k reaktivnímu otoku tkání. Ablaci zadní plochy sklivce jsme prokázali u 3 očí, z toho 2 očí měly výslednou CZO horší než 6/60.

V dostupné literatuře jsme nenašli práci týkající se ultrazvukových nálezů pouze u pouřazových endoftalmitid. Práce Dacey a kolektivu zabývající se ultrazvukovými nálezy u infekčních endoftalmitid je zcela ojedinělá studie s touto problematikou, ale nezabývá se specifiky pouřazových endoftalmitid [4]. Naše výsledky tak nelze porovnat s jinými. Proto bychom se zmínili o dalších zvláštích pouřazových endoftalmitid.

Výsledná centrální zraková ostrost bývá v průměru lepší u pooperačních endoftalmitid než u pouřazových. Důvodem je především infekční činitel. Podle Endophthalmitis Vitrectomy Study (EVS) jsou přibližně 2/3 kulturačně pozitivních očí infikovány koaguláza-negativními stafylokoky, které jsou spojené s největší šancí na dobrý výsledek CZO. Na rozdíl od toho jsou postraumatické endoftalmitidy pouze

u čtvrtiny očí způsobeny těmito bakteriemi jako jediným činitelem. U úrazů oka jsou častěji přítomné bakterie jako streptokoky a gramnegativní organismy [6]. Poúrazová infekce způsobená kmeny *Bacillus* je obecně známá jako jedna z nejzávažnějších. Jedná se o ubikvitní organismus, který žije v půdě, a 20% incidence u posttraumatických endoftalmitid se zvyšuje až na 46 % u poranění vzniklých na venkově. Nejčastěji je *Bacillus* izolován z kultivací sklivce u očí s cizím nitroočním tělesem. Také klinický nálezu je přesvědčivý. Nástup zánětu je časný po poranění a charakteristická je rychlá progresse nálezu, kterému dominují otok, bolest, horečka, leukocytóza a rohovkový prstencový infiltrát [12].

V literatuře jsou popisovány také endoftalmitidy způsobené vzácnými infekčními činiteli. Jedním z nich je *Neisseria subflava*, saprofyt v lidském nasopharyngu. [15]. Jiná práce uvádí případ endoftalmitidy s nezvyklým obrazem vícečetných duhovkových abscesů způsobené bakterií *Nocardia*, která žije v půdě a imituje plísňovou infekci [9].

Jako rizikový faktor vzniku endoftalmitidy je uváděna u většiny autorů prodloužená primární operace po pronikajícím poranění. Jednotný je také názor na porušení čočkového pouzdra v souvislosti s úrazem. Vysvětlením, proč je porušení čočkového pouzdra rizikovým faktorem vzniku endoftalmitidy po úraze, by mohla být hypotéza, že směs čočkových hmot a sklivce poskytuje vynikající kultivační médium. Také zánět způsobený čočkovými proteiny může podpořit imunitní odpověď na infekci v oku [8].

Názory autorů se různí v pohledu na přítomnost cizího nitroočního tělesa jako rizikového faktoru vzniku endoftalmitidy. Byla prokázána souvislost ponechaného cizího nitroočního tělesa kombinovaného s porušením čočkového pouzdra se vznikem endoftalmitidy. Ale ve studiích, kde bylo identifikováno porušení čočkového pouzdra jako rizikový faktor, nebyla shledána souvislost mezi cizím nitroočním tělesem a vznikem endoftalmitidy [16].

Některé studie uvádí jako rizikové faktory vzniku endoftalmitidy velikost a znečištění rány, úraz ve venkovských podmínkách, věk a jiné.

---

## ZÁVĚR

---

Ultrazvukové vyšetření u endoftalmitidy po pronikajícím poranění oka má svá specifika, která souvisí s úrazovým dějem, a na rozdíl od pooperační endoftalmitidy nelze přesně stanovit prognosticky nepříznivé známky echografie. Dá se říci, že žádný úraz není identický a v souvislosti s tím se výrazně různí i ultrazvukové nálezy u posttraumatických endoftalmitid. Na rozdíl od toho je obvykle stav po operaci katarakty velmi obdobný u všech očí a ultrazvukové známky pooperační endoftalmitidy se mění spíše jen v závislosti na infekčním činiteli, jeho virulenci a délce zánětu.

I přesto je ultrazvukové vyšetření oka s poúrazovou endoftalmitidou důležité, a to ke sledování případné progresse či regrese nálezu a podá často nenahraditelné informace vitreoretinálnímu chirurgovi před pars plana vitrektomií.

---

## LITERATURA

---

1. **Baráková, D.:** Standardizovaná echografie bulbu. Princip standardizované echografie a vyšetřovací technika. Čes. s slov. Oftal., 56, 2000: 48–52.

2. **Baráková, D.:** Echografie v oftalmologii. Kamil Mařík- Professional Publishing 2001, s. 55.
3. **Byrne, S.F., Green, R.L.:** Ultrasound of the eye and orbit. St. Louis, Missouri, Mosby 2002, p. 191.
4. **Dacey, M.P., Valencia, M., Lee, M.R., et al.:** Echographic findings in infectious endophthalmitis. Arch.Ophthalmol 112, 1994: 1325.
5. **DiBernardo, C., Schachat, A., Fekrat, S.:** Ophthalmic Ultrasound – A Diagnostic Atlas. New Yourk, Thieme 1998, p. 21.
6. Endophthalmitis vitrectomy study group. Results of the endophthalmitis vitrectomy study. A randomized trial of immediate vitrectomy and of intravenous antibiotics for the treatment of postoperative bacterial endophthalmitis. Arch. Ophthalmol., 113, 1995: 1479–1496.
7. **Ernest, J., Rejmont, L., Pašta, J., et al.:** Endoftalmitida po operaci katarakty. Čes. a slov. Oftal., 56, 2000: 351–356.
8. **Essen, R.W., Yi, Q., Charles., PGP., et al.:** Posttraumatic endophthalmitis. Ophthalmology, 111, 2004: 2015–2022.
9. **Hudson, J.D., Danis, R.P., Chaluvai, U., et al.:** Posttraumatic Exogenous Nocardia Endophthalmitis. Am. J. Ophthalmol., 135, 2003: 915–916.
10. **Kraus, H. et al.:** Compendium očního lékařství. Grada Publishing 1997, s. 123.
11. **Marešová, K., Poláčková, J., Bábková, B., et al.:** Ultrazvukové nálezy u endoftalmitidy. Čes. a slov. Oftal., 60, 2004: 290–295.
12. **Meredith, T.A.:** Posttraumatic endophthalmitis: Arch. Ophthalmol., 117, 1999: 520–522.
13. **Reynolds, D.S., Flynn, H.W. Jr.:** Endophthalmitis after penetrating ocular trauma. Curr. Opin. Ophthalmol., 8, 1997: 32–38.
14. **Scott, I.U., Smiddy, W.E., Feuer, W.J., et al.:** The Impact of Echography on Evaluation and Management of Posterior Segment Disorders. Am. J. Ophthalmol., 137, 2004: 24–29.
15. **Sharma, S., Saffra, N.A., Chapnick, E.K.:** Post Traumatic Polymicrobial Endophthalmitis, Including Neisseria subflava. Am. J. Ophthalmol., 136, 2003: 554–555.
16. **Thompson, W.S., Rubsamen, P.E., Flynn, H.W. Jr., et al.:** Endophthalmitis after penetrating trauma. Risk factors and visual acuity outcomes. Ophthalmology, 102, 1995: 1696–1701.

*MUDr. Klára Marešová  
Oční klinika LF UP a FN Olomouc  
I. P. Pavlova 6  
775 20 Olomouc*

---

## RISUS OPHTHALMOLOGICUS

---

### Jak se také léčil rohovkový vřed

Primář Pitter ošetřoval jednou během 2. světové války v ordinaci v Českých Budějovicích kováře z jihočeské vesnice s rozsáhlým plazivým vředem rohovky. Pod horním víčkem oka našel „rakůvku“, vyňal ji a hodil do koše s odpadky. Kovář začal naříkat: „Co jste to pane doktore udělal, co řeknu doma kováři, ten, když mne oko nepřestávalo bolet, ji tam vložil, ale nařídil, že mu ji musím vrátit“.

K této historce je třeba vysvětlit, že račí oči (oculi cancrorum) hrály v historii lékařství významnou úlohu. Nejsou to, jak by se podle názvu dalo předpokládat, usušené oči raka, ale vápenaté útvary ze žaludku živočicha, z nichž každoročně po odhození starého krunýře získává materiál nový. Tato vápenatá tělíska nacházela ve středověkém léčitelství různé uplatnění. Rozemleta na prášek se podávala při pálení záhy, při bušení srdce, ale sloužila také k očištění zubů. V oftalmologii se po staletí račí oči používaly k odstraňování cizích tělísek z oka. Hladký zvápenatělý útvar se zasunul pod horní víčko postiženého oka a jemná masáž prsty přes víčko dopomohla k vyplavení tělíska. Tento bizarní zákrok se uchoval v lidovém léčitelství až do minulého století, jak jsme se přesvědčili u Pitterova pacienta.

*Dol.*