

---

## Cievne anomálie dúhovky racemózneho typu

---

**Streicher T.<sup>1</sup>, Špirková J.<sup>1</sup>, Štubňa M.<sup>2</sup>**

<sup>1</sup> Očné oddelenie NsP, Bojnice, primárka MUDr. Jana Špirková.

<sup>2</sup> Očné oddelenie NsP, Žilina, primárka MUDr. Eva Trizuljaková

**K 90. narodeninám doc. MUDr. Ľudovíta Veselého**

---

### Súhrn

Autori prezentujú 7 pozorovaní zvláštnej cievnej anomálie dúhovky racemózneho typu, ktoré odhalili náhodne pri biomikroskopii dúhovky počas rutinného očného vyšetrenia. Morfológiu, klinické prejavy a dynamiku cirkulácie v dúhovke dokumentujú u nich fluoresceinovou angiografiou dúhovky. Hodnotia spoločné charakteristiky, niektoré zvláštnosti ich priebehu a kritéria ich zaradenia. Vyzdvihujú benígnu povahu vaskulárnej anomálie bez systémového spojenia s iným očným tkanivom alebo iným orgánom.

**Kľúčové slová:** cievne anomálie dúhovky, a-v spojenia, fluoresceinová angiografia dúhovky

### Summary

#### Iris Racemose Vascular Anomalies

Authors present 7 rare iris racemose vascular anomalies that were discovered by biomicroscopy during routine ocular examination. The morphology, clinical features and iris circulation of these cases are documented by iris fluoroangiography. They also report common features, some specific details of arrangement and classification criteria. The iris vascular anomaly appears to be benign stationary condition that has none systemic and ocular associations.

**Key words:** iris vascular anomaly, a-v communication, iris fluorescein angiography

*Čes. a slov. Oftal., 62, 2006, No. 2, p. 86-93*

Cievne anomálie dúhovky sú raritnou skupinou klinických obrazov, ktoré sa vyskytujú samostatne, alebo v návaznosti na iné očné tkanivá, výnimočne aj na iné orgány (8, 14).

Väčšinou sú zaradené k neoformáciám odvodeným od krvných ciev, pričom si zachovávajú osobitnú histologickú štruktúru v troch formách: kapilárny, kavernóznny, racemóznny angióm – hemangióm (1, 4, 5, 6, 7, 12).

Hemangiómy sú v podstate vrodenou tkaninovou anomáliou hamartomatóz-

nej povahy s určitým rastovým potenciálom. Ich diferenciácia je založená na skutočnosti, že reprezentujú skôr anomálie vo vytváraní a v zrelosti tkaniva, než neobmedzenú celulárnu proliferáciu a tvorbu metastáz. Kým s kapilárnym a kavernóznym typom sa v oftalmopatológii stretávame relatívne častejšie na rôznych tkanivách oka, buď izolovane alebo systémovo (M. Sturge-Weber, v Hippel-Lindau, Wyburn-Mason), racemózny hemangióm je skôr výnimočný a keď, tak najskôr na sietnici. V podstate to nie je pravý tumor, ale len zvláštna cievna anomália až malformácia, pri ktorej sa ako v priamom by-passe stiera funkčný rozdiel medzi artériou a vénou cez dilatovanú cievnu sieť. Táto komunikácia sa vyskytuje v širokej variácii a-v spojenia od ojedinelých skratov až po rozsiahle konvolúty (3, 13).

Archer a spol. 1973 (2) vniesli výhrady do terminológie racemózneho hemangiómu, keď v žiadnej z týchto a-v komunikácií nezistili angiomatózne elementy, ani fokálne aneuryzmatické dilatácie. Základnou patológiou zostáva a-v krátke spojenie, pričom dilatácia a tortuozita cievnej jednotky je sekundárnou odpoveďou na zmenené hemodynamické pomery. Preto sa termín haemangioma racemosum alebo cirsoideum nahrádza synonymami: a-v komunikácie, a-v anastomózy, alebo a-v malformácie.

Celkom osobitný obraz má takáto cievna anomália na dúhovke, čo je predmetom a obsahom siedmich takýchto obrazov nasledujúcej prezentácie.

---

## PACIENTI A METODIKA

---

Sprehľadnili sme záznamy a fotografie pacientov u ktorých sme diagnostikovali dúhovkovou fluoresceínovou angiografiou (iris FAG), cievne anomálie arterio-venózne komunikácie. Zaradovacie kritériá boli buď priame prepojenie artérie a vény, alebo cez cievne kľbko. Všetky dúhovky boli bledé, málo pigmentované a neprejavovali abnormality tkaniva predného listu, poruchy tvaru a funkcie zrenice. Cievna anomália bola vždy jednostranná.

---

## POPIS PRÍPADOV

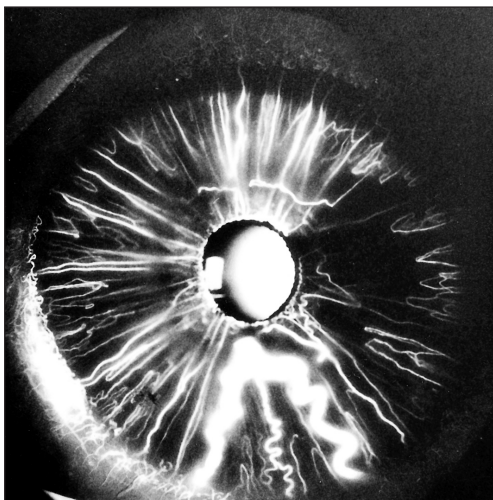
---

**Prípad č. 1:** u 54-ročnej ženy boli pri rutinnom očnom vyšetrení nápadné dve širšie cievy v dolnej polovici ľavej dúhovky, zachovávajúce si radiálny priebeh. Nepredstavovali žiadne očné ťažkosti a bežné parametre vyšetrenia ako vizus, VOT, gonioskopia, iritácia oka, čistota optických médií a očné pozadie boli v norme. Iris FAG odhalila v arteriálnej fáze širokú cievnu komunikáciu špirálovitého tvaru v prednej stróme dúhovky. Vychádzala z iridokorneálneho uhla pri č. 6, na úrovni kolarety sa ohýbala a v radiálnom priebehu smerovala späť do komorového uhla pri č. 5. Úsek dúhovky medzi týmito ramenami mal redukovanú vaskularizáciu, ktorú môžeme vidieť aj v temporálnej polovici dúhovky medzi č. 1 –5. Rovnako bola v tejto oblasti aj evidentne oneskorená perfúzia oproti ostatnej dúhovke. Vývrtková vena, ktorá sa nachádza medzi ramenami a-v komunikácie nepatrí k cievnej anomálii. Pozoruhodné je, že ani cievna komunikácia, ani ostatné cievy dúhovky nemajú poruchy permeability, bariéra krv – komorový mok je plne zachovaná. Pozorovacia doba bez komplikácií je 15 rokov (obr. 1).

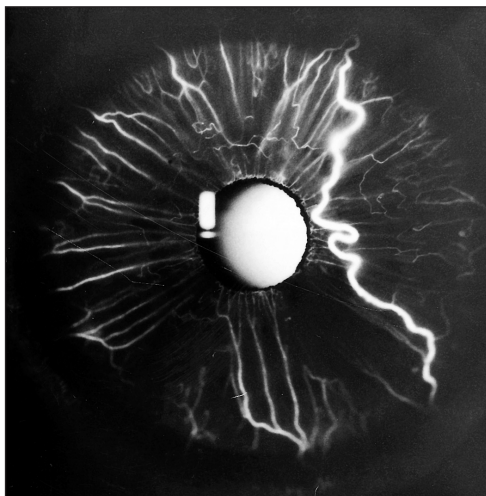
**Prípad č. 2:** u 50-ročnej pacientky pri rutinnom biomikroskopickom vyšetrení vzniklo podozrenie na abnormálnu cievu dúhovky. Iris FAG odhalila v temporálnej polovici ľavej dúhovky, širokú špirálovitú cievu, vychádzajúcu z iridokorneálneho uhla pri č. 1. Jej ďalší priebeh smeroval k pupilárnemu okraju a odtiaľ ústil späť do komorového uhla pri č. 4. Táto cievna abnormalita nepredstavovala pre pacientku žiadne subjektívne ťažkosti, rovnaké parametre vyšetrovacích testov ako u prvej pacientky boli v norme. Oblasť dúhovky ohraničená cievnu anomáliou a ostatnou temporálnou časťou dúhovky – čo predstavuje jeden kvadrant – bola evidentne menej perfundovaná cievami a tiež náplň ciev bola oneskorená oproti ostatným kvadranom. Anomálna cieva počas svojho priebehu nekomunikovala so žiadnymi inými cievami. Bariéra krv – komorový mok zostala neporušená. Doba pozorovania bez komplikácií 4 roky (obr. 2).

**Prípad č. 3:** pri rutinnom vyšetrení 73-ročného pacienta pred operáciou katarakty pravého oka sa zistilo podozrenie na zvláštnu cievnu anomáliu dúhovky druhého, ľavého oka. Pacient nemal subjektívne ťažkosti, rovnaké vyšetrenia ako v predchádzajúcich prípadoch boli negatívne. Iris FAG potvrdila anomálnu cievnu jednotku racemózneho typu. Táto sa formovala z dvoch širších artérii, vychádzajúcich z komorového uhla pri č. 2. Každá sa rozpadala na úrovni kolarety do cievneho kľbka, v ktorom navzájom komunikovala a ústila znovu ako vena do komorového uhla. Dilatované artérie, ako aj vény si do vstupu a pri výstupe z kľbka zachovávali radiálny priebeh a boli plnené prioritne. Bariéra krv – komorový mok nebola porušená. Nápadná bola veľmi malá perfúzia rozsiahlej časti dúhovkovej strómy medzi č. 2 až č. 5. Funkcia zrenice nebola porušená, svalová a pigmentová porcia dúhovkovej diafragmy nebola ovplyvnená vaskulárnymi zmenami. Doba pozorovania 5 rokov (obr. 3).

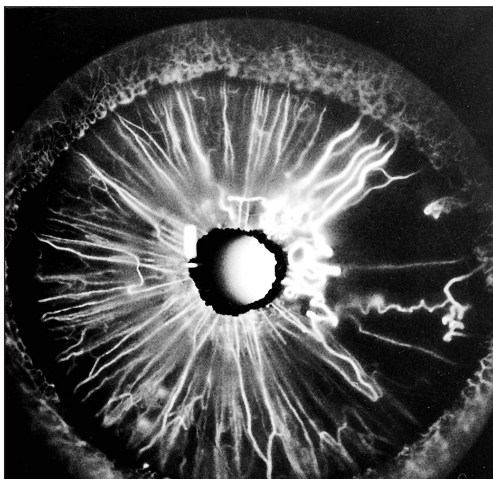
**Prípad č. 4:** u 62-ročnej ženy sa náhodne objavila cievna anomália dúhovky vychádzajúca z iridokorneálneho uhla pri č. 2. Napájajúca artéria sa plnila pred-



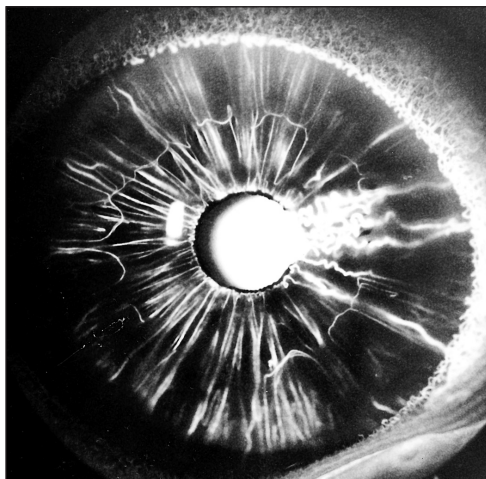
Obr. 1. Niekoľkonásobne širšia a-v spojka anomálnej cievy oproti ostatným cievam dúhovky



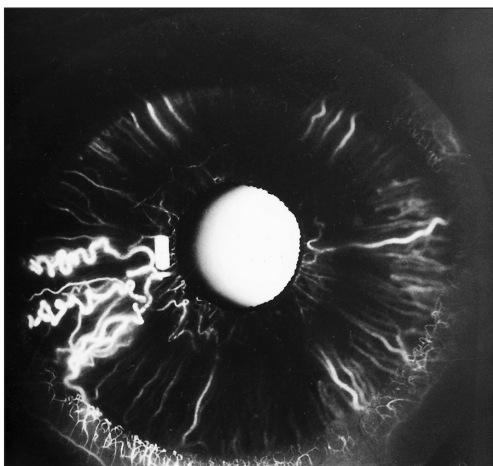
Obr. 2. Solitárna a-v spojka s prioritným plnením



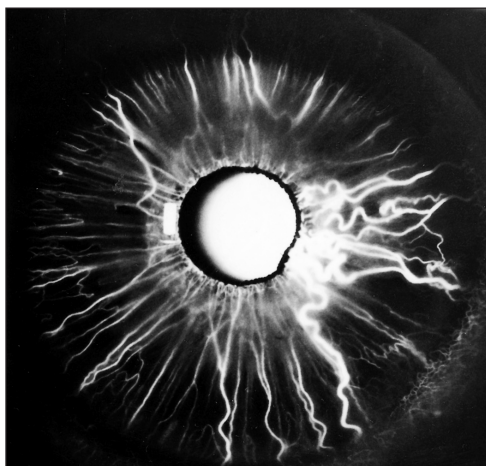
Obr. 3. Rozsiahly konvolut anomálnych ciev a hypoperfúzna zóna



Obr. 4. Konvolut na úrovni kolarety dúhovky



Obr. 5. Anomálna cievna jednotka v arteriálnej fáze s prednostným plnením



Obr. 6. Konvolut dilatovaných ciev na úrovni kolarety napájaný z episklerálneho plexu

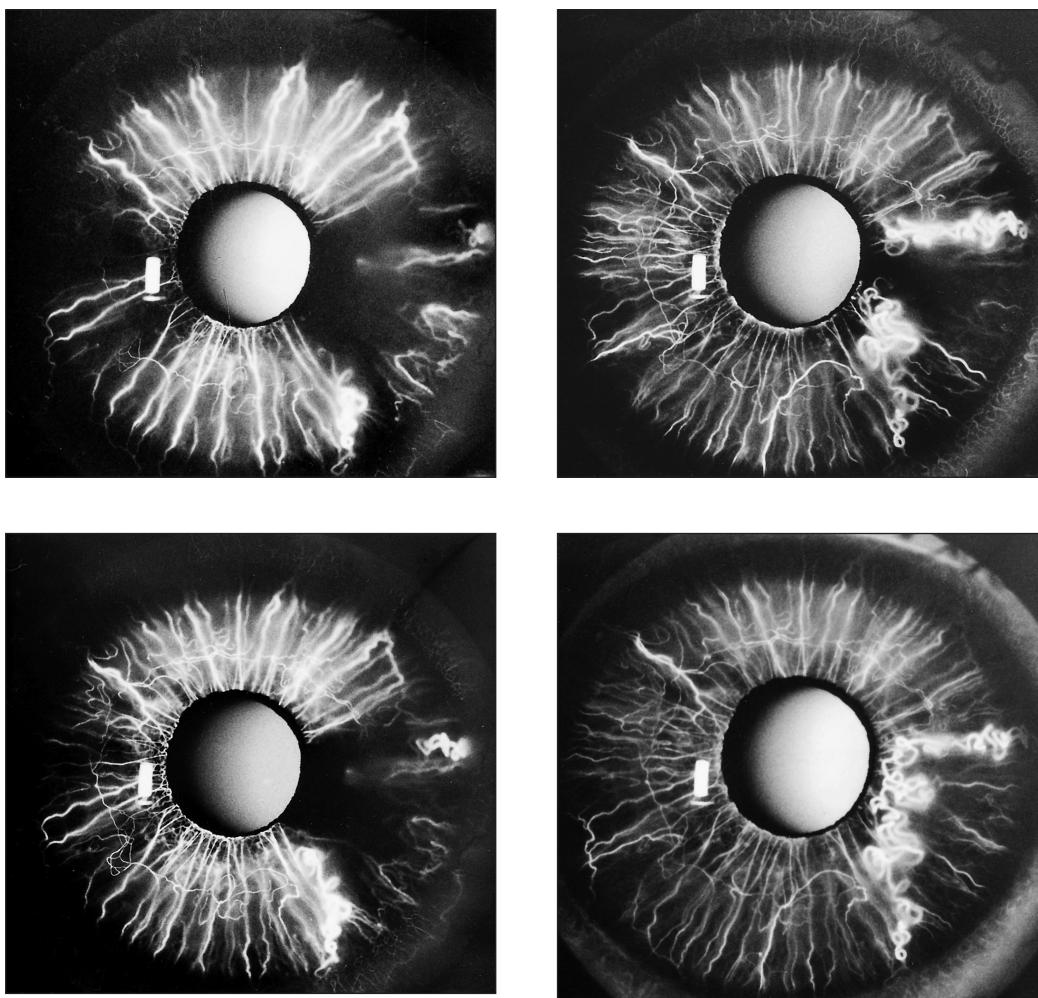
nostne a v úseku medzi kolaretou a pupilárnym okrajom sa rozpadala do spleti dilatovaných a tortuózných vetiev. Následne sa drenovala do dvoch dilatovaných vén vedľa napájajúcej artérie (obr. 4). Hypoperfúzna zóna bola v rozsahu medzi č. 2 – č. 5. Pozorovacia doba bez zmeny 5 rokov.

**Prípad č. 5:** pri vyšetrení pravého oka 35-ročného pacienta s cudzím telieskom na rohovke sa náhodne zistila cievna abnormalita na dúhovke medzi č. 8 – 9. Po zhojení drobného úrazu sa iris FAG potvrdila rovnaká cievna a – v komunikácia dúhovky s dvomi napájajúcimi artériami vychádzajúcimi z komorového uhla pri č. 1/2 9 a 9 hod. Drenujúca vena ústila späť do uhla pri č. 8. Cievny sa plnili prioritne

v arteriálnej fáze a mali rovnaké charakteristiky ako ostatné prípady. Pozorovacia doba 1 rok (obr. 5).

**Prípád č. 6:** u 48 ročnej pacientky bola rovnako náhodne zistená cievna anomália dúhovky pravého oka a v nazálnej polovici dve nápadne široké episklerálne cievy.

Vo vzdialenosti asi 2 mm od limbu sa zanášali do skléry, horná pri č.2, dolná pri č. 4. Pri gonioskopii sa dolná hrubšia cieva objavila v komorovom uhle a ako sa ukázalo pri iris FAG bola napájajúcou artériou a-v komunikácie. Po rozpade do konvolutu medzi kolaretou a pupilárnym okrajom pokračovala rýchla pasáž komunikujúcou vénou radiálne do uhla pri č. 5. Vo venóznej fáze angiogramu sa odhalila ďalšia porcia dilatovaných vén od konvoluta a smerovala do uhla pri č. 3. Je možné, že súvisela s druhým venóznym odtokom a-v komunikácie do hornej episklerálnej cievy. Časť dúhovkovej strómy medzi ramenami skratu boli rovnako slabo perfundované. Doba pozorovania 2 roky (obr. 6).



Obr. 7–10 postup plnenia anomálnej cievnej jednotky

**Prípad č.7:** neobvyklá anomálna cievna jednotka sa náhodne odhalila u 16 ročného pacienta pre jej nápadnú lokalizáciu v prednej časti strómy pravého oka (obr. 7, 8, 9, 10).

Angiografia dúhovky opätovne potvrdila aj po 7 rokoch značne dilatovanú a tortuóznu cievu v pravouhлом priebehu medzi č. 3 – č. 5. Zvláštnosťou tejto cievnej jednotky bolo jej napájanie z obidvoch strán komorového uhla, aby sa na úrovni kolarety stretli obidve plniace ramená. Priebeh plnenia bol evidentne spomalený oproti ostatným radiálnym cievam v jednotlivých fázach, s výnimkou začiatku plnenia z obidvoch strán v arteriálnej fáze. Táto doba bola 17 sec., čo je pre cirkuláciu v dúhovke neobvykle dlhý čas. Tortuózna a dilatovaná cievna jednotka robila falošný dojem poruchy permeability. To však vyplývalo z priestorových rozdielov, fokuzácie na radiálne cievy dúhovky a z prominujúcej, dilatovanej anomálie. Úsek dúhovky medzi ramenami anomálie bol menej a oneskorene perfundovaný.

---

## DISKUSIA

---

Cievne komunikácie dúhovky racemózneho typu v našich prípadoch predstavovali 2 krát priamu komunikáciu ciev širšieho lumenu a 5 krát cez cievne kľbká.

Spoločnou charakteristikou bola ich dilatácia a tortuozita, pričom rozlíšenie arteriálneho a venózneho ramena komunikácie nebolo biomikroskopiou možné. Každá aj najmenšia zmena v dúhovkovom tkanive pri biomikroskopii môže však dať podnet pre iris FAG, ktorá definitívne potvrdí alebo vylúči cievnu anomáliu. Pri rýchlych sekvenciách záberov je iris FAG schopná rozlíšiť arteriálne a venózne rameno komunikácie. Zo známych dôvodov maskovania fluorescencie u tmavo pigmentovaných dúhoviek sa takýto plný obraz dá získať len u bledých, málo pigmentovaných dúhoviek.

Iris FAG bola konzistentná u všetkých pacientov v nasledujúcich spoločných charakteristikách. Existovalo tu rýchle plnenie širokých krvných ciev s prechodom farbiva cez vaskulárnu abnormalitu. Výnimkou bol len prípad č. 7, kde sa úplne atypicky zobrazovala cievna komunikácia počas iris FAG. Plnenie anomálnej cievnej jednotky v arteriálnej fáze začínalo pri č. 5 a s oneskorením jednej sekundy aj od komorového uhla pri č.3. Plnenie z obidvoch strán periférie, keď spojenie anomálnej cievy trvalo 17 s a v ostatnej cirkulácii dúhovky prebiehala už recirkulačná fáza, je vysvetlenie povahy anomálie veľmi ťažké. Pripúšťa možnosť arterio-arteriálnej spojky medzi cievmi z circulus arteriosus iridis maior, alebo komunikáciou medzi artériou veľkého venca a artériou episklerálneho plexu. O žiadnom podobnom prípade sme sa v dostupnej literatúre nedočítali. Perfúzia tejto cievnej jednotky preto ešte čaká na vysvetlenie.

V oblasti dúhovky, v ktorých sa vyskytli a-v komunikácie, odhalila iris FAG hypoperfúzne až nonperfúzne zóny na úrovni kapilár, ale aj vyšších cievnych jednotiek. Tieto oblasti pritom biomokroskopicky nevykazovali žiadne známky atrofie strómy ani pigmentového listu dúhovky. Rovnako sa nezaznamenali svalové poruchy pupilárnych funkcií na svetlo alebo farmaká. Prítomnosť nedostatočne perfundovaných zón a neprítomnosť následnej atrofie tkaniva dúhovky nemá doteraz adekvátne vysvetlenie a posúva ho do hypotetickej roviny.

Jedným z nich by mohla byť skutočnosť, že vysoko saturovaná arteriálna krv v a-v anastomóze by nedala podnet, alebo by dokonca potláčala rozvoj príľahlej kapilárnej siete v embryonálnej dobe formácie a-v spojky.

Ďalšou charakteristikou je skutočnosť, že v celom komplexe abnormálneho cievneho spojenia je neporušená bariérová funkcia anomálnych dúhovkových ciev. Z tohto dôvodu sa nezaznamenávajú komplikácie ako lokálny edém, extravazácie, metabolické, funkčné a rôzne iné poruchy dúhovkového tkaniva. Všetky naše prípady sa odhalili náhodne alebo pri vyšetrení druhého nepostihnutého oka a potvrdili sa angiograficky. Naši pacienti nevedeli o svojej anomálii, boli bez subjektívnych ťažkostí, porúch zraku, ktoré by z nich vyplývali, a iných okulárnych alebo cerebrálnych abnormalít. Takéto prípady sa podľa nám dostupných údajov doteraz nezaznamenali. Preto nie je doteraz zaujaté stanovisko k možnej liečbe, okrem pravidelného pozorovania.

6 zo 7 našich prípadov sa gonioskopiou nepodarilo identifikovať v komorovom uhle napájajúce artérie, hoci všetky museli vychádzať z circulus arteriosus iridis maior. Len v jednom prípade to bola episklerálna cieva, ktorú bolo možné vidieť pri gonioskopii. Z toho usudzujeme, že existujú dve možnosti vzniku takejto anomálie, jedna častejšie priamo z napájajúcej artérie circulus arteriosus iridis maior, druhá z napájajúcej artérie episklerálneho plexu. Tomu by odpovedal prípad č. 6, kde sme videli napájajúcu artériu v komorovom uhle. Podobný nález už prezentovali Prost (11), Stur a Strasser (15). Doteraz žiadna z takýchto lézií nebola excidovaná, takže o jej histopatológii nevieme nič určitého, rovnako nevieme, či iris komunikácia je kongenitálna alebo získaná. Viac faktorov hovorí pre prvú možnosť. Vyplýva to z podobných vlastností racemózneho typu cievnej anomálie sietnice, o ktorej sa verí, že je prítomná už pri narodení alebo vo včasnom detstve. Lézia je veľmi jemná a skrytá v dúhovkovej stróme, a preto sa môže prehliadnúť až do dospelosti, kedy sa dá detailnejšie zistiť.

---

## ZÁVER

---

Naše pozorovania naznačujú, že iris a-v komunikácia je benígna solitárna jednotka. Na rozdiel od iných vaskulárnych malformácií, alebo tumorov nemá systémové spojenia. Dá sa oddiferencovať od iných lézií, je stacionárna a bez lokálnych komplikácií. Jej význam by výnimočne spočíval v poznaní pred iridektomiou z akejkoľvek indikácie, pretože by mohol spôsobiť rozsiahle krvácanie v prednej komore.

---

## LITERATÚRA

---

1. **Amasio, E., Brovarone, V.F., Musso, M.:** Angioma of the iris. *Ophthalmologica*, 180, 1980: 15–18
2. **Archer, D.B., Deutman, A., Ernest, T.J. et al.:** Arteriovenous communications of the retina. *Amer. J. Ophthalmol.*, 75, 1973: 224–241
3. **Brancato, R., Bandello, F., Lattanzio, R.:** Atlas of iris fluorescein angiography. Kugler and Ghedini, Milano 1995:123 – 145
4. **Cashell, W.T.G.:** Angioma of the iris. *Brit. J. Ophthalmol.*, 51, 1967: 633–635
5. **Goder, G., Lommatzsch, P., Noor, M.S.:** Differentialdiagnostische Probleme bei Tumoren der vorderen Uvea. *Klin. Mbl. Augenheilk.*, 166, 1975: 340 – 353
6. **Hogan, M.J., Zimmerman, L.E.:** *Ophthalmic pathology*, Saunders comp. 1962: 431 – 433
7. **Ide, C.H., Jarudi, N.L., Guthrie, R.A.:** Der Augenbefund bei kongenitaler multiokulärer Hämangiomatose. *Klin. Mbl. Augenheilk.*, 160, 1972: 464–468
8. **Kluxen, G., Friedburg, D.:** Gefässanomalien der Iris im Fluoreszenzangiogramm. *Klin. Mbl. Augenheilk.*, 175, 1979: 211–215

9. **Kottow, M.H.:** Anterior segment fluorescein angiography. The Williams and Wilkins Comp., Baltimore, 1978: 215–223
10. **Larson, S.A., Oetting, T.A.:** Presumed iris hemangioma associated with multiple central nervous systém cavernous hemangiomas. Arch. Ophthalmol., 120, 2002: 984–985
11. **Prost, M.:** Arteriovenous communication of the iris. Brit. J. Ophthalmol., 70, 1986: 856–859
12. **Prost, M.:** Cavernous hemangioma of the iris. Ophthalmologica, 195, 1987: 183–187
13. **Shields, J.A., Shields, C.L., O'Rourk, T.:** Racemose hemangioma of the iris. Brit. J. Ophthalmol., 80, 1996: 770–771
14. **Streicher, T., Špírková, J., Markechová, G.:** Abnormálne cievy dúhovky v angiografickom obraze. Čes. a slov. Oftal., 49, 1993: 8–12
15. **Stur, M., Strasser, G.:** Sektorförmige Gefässmissbildung der Iris vom razemösen Typ. Klin. Mbl. Augenheilk., 183, 1983: 50–52

MUDr. Theodor Streicher  
ul. Hornoulická č. 9  
972 01 Bojnice  
Slovenská republika

---

## RISUS OPHTHALMOLOGICUS

---

### Jedna vojenská o tom, že generál s civilní lékařkou nežertuje

Nedávno se konal v Mariánských Lázních na dvorcích našeho tenisového klubu celostátní turnaj VIP. Věděla jsem, že přihlášen je i kolega Bartoš, vedoucí Ústavu leteckého zdravotnictví v Praze, a tak jsem na chvíli na tenis zaběhla, abych ho pozdravila a fandila mu. Nikde jsem ho neviděla, dvorce jsou u nás totiž terasovitě rozloženy na větší ploše, ale u „pavouku“ s výsledky dosud sehraných zápasů stál pan generál, kterého jsem znala nejen z televize, ale i z dříve u nás hraných turnajů armády. Mimochodem pan generál byl snad jako voják dobrý, ale tenis moc hrát neumí. Pokročila jsem k němu, představila se, omluvila se, že ho ruším a zašveholila: „Pane generále, hledám vašeho podřízeného očního lékaře vojáčka Dušana Bartoše. Nevíte náhodou, kde hraje a jak si vede?“ Kůrku chleba by ode mne pes nebyl vzal, kdyby byl slyšel odpověď, kterou mne pan generál smetl: „Dušan Bartoš je plukovníkem a kde hraje, nevím“. – Tak pozor, příště už ani já nebudu s generály žertovat.

*Dol.*